U d'/ of Ottawa
39003015665879

A gift of
Associated
Medical Services Inc.
and the
Hannah Institute
for the
History of Medicine

A mon élève ami

Dieulafoy

CLINIQUE MÉDICALE

DE

L'HOTEL-DIEU DE PARIS

II

1897-1898

TOUS DROITS RÉSERVÉS

mo

CLINIQUE MÉDICALE

DE

L'HOTEL-DIEU DE PARIS

II

1897-1898

PAR

GEORGES DIEULAFOY

PROFESSEUR DE CLINIQUE MÉDICALE A LA FACULTÉ DE MÉDECINE DE PARIS
MEMBRE DE L'ACADÉMIE DE MÉDECINE
MÉDECIN DE L'HOTEL-DIEU



L'HOTEL-DIEU DE PARIS

University of Ottawa
LIBRARIES
Université d'Ottawa
BIBLIOTHÈQUES

PARIS
MASSON ET Cie, ÉDITEURS
LIBRAIRES DE L'ACADÉMIE DE MÉDECINE
120, BOULEVARD SAINT-GERMAIN

1899

9200002119

Les figures intercalées dans cet ouvrage sont dues au Dr P. BONNIER, qui avait déjà fait les figures du « Manuel de Pathologie interne », du Professeur DIEULAFOY.

RC
66
.D34
1898
N.2

CLINIQUE MÉDICALE

DE

L'HOTEL-DIEU

II

1897-1898

PREMIÈRE LEÇON

EXULCERATIO SIMPLEX

HÉMATÉMÈSES FOUDROYANTES GUÉRIES PAR INTERVENTION CHIRURGICALE

Messieurs,

Je vais consacrer trois leçons à l'étude d'une lésion de l'estomac à laquelle j'ai donné le nom d'*exulceratio simplex*, pour la distinguer de l'*ulcus simplex* de Cruveilhier, dont elle n'est peut-être que le stade initial. Suivant mon habitude, je commencerai par vous parler de nos malades; il me sera plus facile ensuite de vous retracer l'histoire complète de l'*exulceratio simplex*.

Le 13 novembre 1896, on apportait dans mon service de l'Hôtel-Dieu, salle Saint-Christophe, n° 12, à cinq heures du soir, un garçon de vingt-sept ans, tellement pâle qu'il donnait au premier abord l'impression d'un homme en proie à de grandes hémorragies. Il raconta d'une voix affaiblie à mes chefs de clinique, MM. Charrier et Rénon, qu'il venait d'avoir plusieurs vomissements de sang suivis de selles

abondantes et sanguinolentes. La première hématémèse, accompagnée de douleurs à l'estomac, était survenue, disait-il, dans la matinée, au moment où il faisait un effort pour soulever une lourde charge de papiers. Il évaluait à deux ou trois litres la quantité de sang vomi; et, à supposer que son évaluation fût exagérée, la décoloration des téguments, la faiblesse du pouls, le refroidissement des extrémités, tout indiquait que les hémorragies avaient dû être extrêmement abondantes. Bien que ces hématémèses n'eussent été précédées d'aucun des signes classiques de l'ulcère simple de l'estomac, on s'arrêta néanmoins, après interrogatoire du malade, à l'idée d'un ulcère latent en voie d'évolution. Ce jeune homme ne présentait aucun signe de cirrhose, aucun signe de précirrhose; il n'y avait donc pas lieu de penser ici aux hématémèses qui sont parfois tributaires de la rupture de varices œsophagiennes chez les cirrhotiques. D'autre part, rien n'indiquait l'existence d'un cancer stomacal, et, du reste, le cancer de l'estomac, à moins qu'il ne soit greffé sur un ulcère, ne provoque jamais d'aussi abondantes hématémèses. Il fallait donc s'en tenir, je le répète, au diagnostic d'hématémèses consécutives à l'évolution latente d'un ulcère simple de l'estomac, chose qui n'est pas rare, il s'en faut. On eut recours aux diverses médications usitées en pareil cas. Le malade fut maintenu au lit dans une immobilité absolue, avec sachets de glace sur le ventre; on pratiqua des injections d'ergotine et on prescrivit des boissons glacées acidulées. Malgré cette médication, les hématémèses reparurent dans la nuit avec une violence telle que, le lendemain matin, deux cuvettes étaient presque remplies de sang noirâtre, fluide ou en caillots. Cette fois, comme la veille, les hématémèses avaient été suivies de mélæna.

Non seulement le diagnostic d'ulcus stomacal paraissait s'imposer, mais il semblait évident que l'ulcère, dans son évolution, avait dû ouvrir une artère importante; on ne pouvait expliquer autrement l'abondance de ces hématémèses. On verra dans un instant si ce diagnostic devait se vérifier. En défalquant du liquide vomi ce qui pouvait être mis sur le compte des boissons, les caillots permettaient

d'estimer à deux litres la quantité de sang rendu pendant la nuit. L'évaluation du sang perdu la veille étant sensiblement la même, on pouvait affirmer, sans crainte de se tromper, que cet homme venait de perdre environ quatre litres de sang en moins de vingt-quatre heures. Tout indiquait du reste l'extrême gravité de la situation, gravité telle qu'il eût paru téméraire de tenter une intervention chirurgicale. Je le croyais du moins; mais, depuis lors, on le verra plus loin, j'ai changé d'avis. On pratiqua dans les veines une injection d'un litre et demi de sérum artificiel. Sous l'influence de cette médication, on obtint une légère amélioration, mais, à une heure de l'après-midi, survint une nouvelle hématémèse évaluée à un litre de sang, et le malade mourut en pleine hémorragie, ayant perdu quatre à cinq litres de sang en moins de trente heures.

Voici les résultats de l'autopsie : L'aspect extérieur de l'estomac est normal, à l'exception d'une tache ecchymotique, près de la grosse tubérosité, à 2 centimètres du cardia. Il y a quelques adhérences au niveau de l'épiploon hépatique et de l'épiploon gastro-splénique. Après avoir ligaturé le cardia et le pylore, on incise l'estomac, il contient un demi-litre de sang, mais grande est notre surprise de ne pas y trouver l'ulcère simple auquel on s'attendait. La muqueuse stomacale est lavée avec soin, et c'est alors qu'on découvre, à 2 centimètres du cardia, une *exulcération* très superficielle, circulaire, ayant presque la dimension d'une pièce de cinq francs.

Il vous est facile de constater sur la figure ci-jointe l'exulcération superficielle et étalée.

Rien ici ne rappelle la description anatomique classique de l'ulcus simplex de Cruveilhier. Les bords de l'exulcération ne sont ni indurés, ni saillants ; ils délimitent néanmoins assez nettement la perte de substance de la muqueuse. La paroi de l'estomac a conservé toute sa souplesse. Le fond de l'exulcération est d'un gris blanchâtre ; on y constate deux ou trois petites taches ecchymotiques et deux érosions cratériformes. L'une de ces érosions laisse voir une petite artériole béante, dans laquelle on peut introduire la pointe d'une épingle. Tous ces détails se précisent plus nettement à la loupe. Le reste de la muqueuse stomacale est dans un état d'intégrité parfaite, ainsi que la muqueuse du duodénum et de l'œsophage.

Les préparations histologiques faites par mon chef de laboratoire, M. Caussade, nous ont permis de reconstituer en détail les lésions de cette exulcération. On y voit que l'exulcération est tellement superficielle qu'elle n'a entamé que la tunique muqueuse avec sa muscularis mucosæ ; encore même, la muscularis mucosæ n'a-t-elle cédé que par places. Toutes les autres tuniques de l'estomac sont indemnes, elles ne présentent aucune trace, aucun reliquat d'inflammation aiguë ou chronique. Sur l'une des petites érosions cratériformes, due à la disparition de la muscularis mucosæ, apparaît l'artériole béante, origine des hémorragies mortelles. Les tuniques de cette artériole, branche de l'artère coronaire stomachique, ne sont atteintes ni de périartérite, ni d'endartérite ; on ne peut donc pas incriminer des lésions artérielles préexistantes ; il n'est pas question d'endartérite oblitérante, l'artériole était saine quand elle a subi le processus ulcéreux, elle ne l'a pas provoqué. Les veines voisines sont dilatées, trombosées, et expliquent les taches d'aspect ecchymotique signalées plus haut. En résumé, au lieu de l'ulcus simplex de Cruveilher, que nous pensions trouver à l'autopsie de notre malade, nous n'avons découvert qu'une exulcération très superficielle et étalée. Cette exulcération, dans son processus aigu, avait rencontré une artériole sous-jacente à la tunique muqueuse, les parois de l'artériole avaient été détruites et alors, avaient éclaté les grandes hématémèses suivies de mort.

La préparation histologique reproduite sur la figure ci-jointe vous montre en détail l'exulcération et les parties saines avoisinantes :

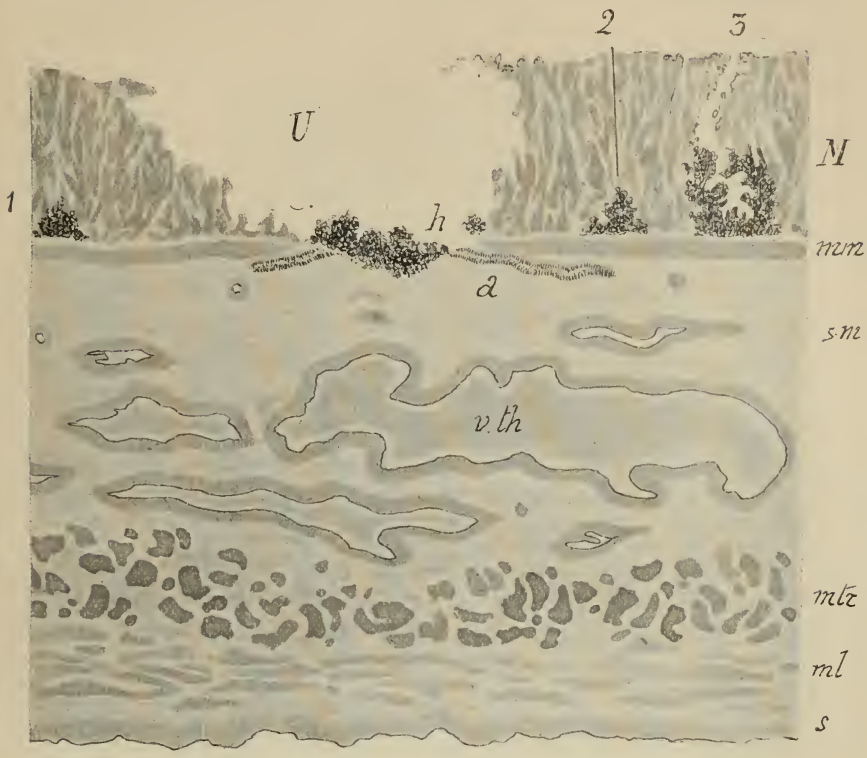

U, exulcération formée aux dépens de la tunique muqueuse M et de la muscularis mucosæ *mm*. — *a*, artériole sous-muqueuse détruite au point *h* où se trouvent une quantité de globules rouges en amas; c'est à ce niveau que se sont faites les hémorragies mortelles. — *v*, *th*, veine thrombosée. — *sm*, tunique sous-muqueuse. — *mtr* et *ml*, tunique musculeuse. — *s*, tunique séreuse. — 1, 2 et 3, abcès miliaires situés dans la profondeur de la muqueuse.

Dans la planche suivante, vous allez voir, à un plus fort grossissement, les petits amas situés dans la profondeur de la muqueuse. Ces petits amas, ces abcès miliaires, en se faisant jour à la surface de la muqueuse, dans la cavité stomacale, ont formé des brèches, des pertuis qui ont laissé la muscularis mucosæ à découvert; ce qui a permis au suc

gastrique d'attaquer cette muscularis mucosæ ainsi que les artérioles qui rampent à sa profondeur. On peut ainsi reconstituer la pathogénie de l'exulcération et la pathogénie des hémorragies foudroyantes qui en ont été la conséquence.

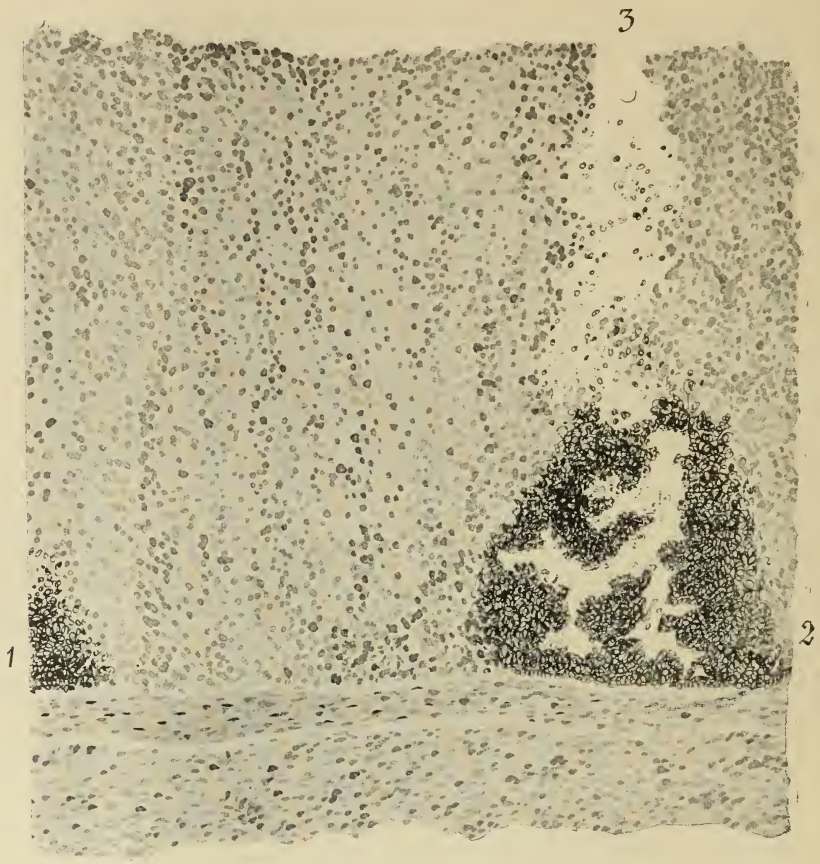

Tunique muqueuse avec sa muscularis mucosæ. — 1, abcès miliaire en formation dans la profondeur de la muqueuse au-dessus de la muscularis mucosæ. — 2, abcès miliaire ouvert à travers la tunique muqueuse, et se faisant jour dans la cavité stomacale au point 3.

Peut-être serez-vous surpris qu'une exulcération si superficielle et qu'une artériole d'apparence si minime aient été la cause d'hématémèses aussi terribles. Mais on juge mal,

sur des pièces anatomiques, le calibre d'une artériole vide. Les artérioles de l'estomac, même celles qui sont fort superficielles et qui ne sont séparées de la tunique muqueuse que par la muscularis mucosæ, ces artérioles, toutes superficielles qu'elles sont, *ont un calibre relativement volumineux :* elles égalent la dimension des artères collatérales du petit doigt; vous pouvez le constater sur les pièces que je mets sous vos yeux et qui m'ont été préparées à cet effet par mon ancien interne, M. Marion. En voyant l'importance de ces artérioles sous-muqueuses de l'estomac, vous comprendrez fort bien que l'ulcération d'une de ces artérioles puisse provoquer des hémorragies rapidement mortelles.

Bref, notre malade avait succombé à des hémorragies stomacales provoquées par l'ouverture d'une artériole, au cours d'une exulcération très superficielle de l'estomac. Cette exulcération avait évolué d'une façon latente et rapide ; ce qui me fait dire que l'évolution avait dû être rapide, c'est qu'on ne trouvait, sur nos préparations, que des traces de lésion récente. L'exulcération n'avait entamé que la tunique muqueuse ; peut-être aurait-elle poursuivi son chemin ; peut-être aurait-elle abouti à l'ulcus simplex confirmé, si le processus ulcéreux n'avait été brusquement interrompu par des hématémèses mortelles. Telle est l'hypothèse qui me parut la plus vraisemblable et je fis publier par mes élèves cette intéressante et instructive observation. Toutefois, en voyant cette lésion stomacale si superficielle, si nettement limitée, j'ai été pris de regrets poignants; je me suis dit que l'intervention chirurgicale aurait pu sauver la vie de cet homme qui avait succombé malgré le traitement médical, malgré 1,500 grammes de sérum injecté dans la veine et je me suis bien promis, au cas échéant, d'agir en conséquence, bien décidé à saisir l'occasion dès qu'elle se présenterait.

Cette occasion s'est présentée, et voici dans quelles circonstances. Le 7 octobre 1897, à onze heures du soir, un jeune garçon de vingt-deux ans rentrait tranquillement chez lui, ayant dîné de bon appétit, quand il fut pris, au coin de la rue des Ecoles et de la rue de la Montagne-Sainte-Geneviève,

de malaise et de nausées; bientôt après il vomit à pleine bouche des flots de sang. « Je dois avoir vomi, nous disait-il, un ou deux litres de sang, car c'était une vraie mare sur le trottoir. » Il rentre chez lui fort affaibli, il se couche et passe une bonne nuit. Le lendemain, il se lève, il sort et « pour se donner des forces » il fait des repas copieux et mange de la viande en quantité. Rien de nouveau dans la journée; mais, la nuit suivante, vers deux heures, il est pris de vomissements de sang analogues à ceux de l'avant-veille. Le sang vomi était brunâtre, liquide et en caillots. Le surlendemain 9 octobre et les jours suivants, ce garçon n'éprouve aucun symptôme gastrique, ni douleurs, ni vomissements, mais il est extrêmement faible, incapable de tout travail et « pour se remonter » il continue à manger des viandes saignantes et à boire du vin.

Se sentant plus malade, il vient à l'Hôtel-Dieu dans la soirée du mercredi 13 octobre. En le voyant, le lendemain matin, je suis frappé de la décoloration de la peau et des muqueuses; les lèvres et les gencives sont blanches, le pouls est petit; la température est supérieure à la normale, elle atteint 38 degrés; le malade accuse une très grande faiblesse; il me fait le récit de ses hématémèses et il m'est possible de constater qu'il n'est pas loin de la vérité quand il affirme avoir perdu trois à quatre litres de sang, car la numération de ses globules ne donne que 1,600,000 globules rouges par millimètre cube, au lieu de 5 millions, chiffre normal. Bien que n'ayant pas constaté les hémorragies, il s'agissait de faire un diagnostic, il fallait savoir quelles avaient été la cause et l'origine de ces hémorragies. Il était évident d'abord que ce garçon avait eu des hématémèses et non des hémoptysies, car le sang avait été vomi à flots, avec d'énormes caillots, sans la moindre toux, et les poumons étaient absolument sains. Il était évident, d'autre part, que ces hématémèses n'étaient pas dues à la rupture de varices œsophagiennes d'origine cirrhotique, cet homme n'ayant aucun signe de cirrhose ou de précirrhose. Il fallait donc admettre chez lui l'existence d'une lésion stomacale; cette lésion n'était certainement pas un cancer, et du reste le can-

cer ne s'annonce jamais par d'aussi violentes gastrorragies[1]; restait l'ulcère simple, cette source si fréquente des grandes hématémèses.

Ce jeune homme, il est vrai, n'avait jamais eu les symptômes classiques de l'ulcus stomacal; il n'avait eu ni les violentes douleurs xyphoïdienne et rachidienne accrues par l'ingestion des aliments, ni l'intolérance stomacale et les vomissements acides, enfin la palpation de l'estomac que je pratiquai avec ménagement était indolente ; mais nous n'en sommes plus à compter les cas où l'ulcus simplex de l'estomac évolue d'une façon absolument *latente*, jusqu'au jour où il révèle sa présence par une perforation subite ou par une hématémèse foudroyante.

J'émis donc l'opinion que notre malade était atteint d'un ulcère de l'estomac à évolution latente. Peut-être, ajoutai-je, n'a-t-il qu'une simple *exulcération* comparable à celle du malade que nous avions perdu l'année précédente; et, hanté que j'étais par le souvenir de cet homme, dont je vous parlais il y a quelques instants, c'est à ce dernier diagnostic que je donnai la préférence. Aussitôt, l'idée de l'intervention chirurgicale me vint à l'esprit; nous n'avions pas sauvé le premier malade malgré des injections intra-veineuses de 1,500 grammes; il ne fallait pas, faute de décision, laisser mourir le second. Mais j'éprouvai, malgré tout, quelque hésitation; avais-je bien le droit de livrer cet homme à une grande opération, et n'était-il pas encore possible de le sauver sans recourir à un moyen aussi radical? Deux opinions tiraillaient en sens contraire ma conscience médicale. Je me disais, d'une part, que ce garçon ayant eu des hématémèses presque foudroyantes et ne possédant plus que 1,600,000 globules rouges, pouvait être pris, d'un instant à l'autre, d'une nouvelle hématémèse, qui, elle, serait mortelle, et je ne me consolerais jamais de n'avoir pas essayé de lui sauver la vie en le faisant opérer. D'autre part, me disais-je, voilà sept jours que les hématémèses n'ont pas reparu; la lésion hémorragipare est peut-être en voie de

1. Dieulafoy. *Clinique médicale de l'Hôtel-Dieu*, 1896-1897, p. 265.

guérison, l'artériole source de l'hémorragie est peut-être solidement oblitérée; ne pourrait-on pas se contenter d'un traitement médical bien approprié? Car, après tout, nous ne manquons pas d'exemples d'hématémèses abondantes survenues au cours de l'ulcus simplex et ayant guéri sans opération. Ceux-là comprendront mes hésitations, qui ont eu à prendre une décision dans des circonstances analogues. J'essayai de gagner du temps, je recommandai le repos absolu, je prescrivis le régime lacté additionné d'eau de chaux cocaïnée; mais l'estomac, devenu intolérant, s'accommoda mal de ce régime, et, plusieurs fois dans la journée, le malade rendit son lait en caillots. On profita du liquide vomi pour en faire l'analyse et on put constater que la quantité d'acide chlorhydrique était légèrement *inférieure* à la normale. Le lendemain et le surlendemain, 14 et 15 octobre, le même régime fut continué et aussi mal toléré; le malade éprouva des vertiges, et, ayant voulu se lever, il eut une défaillance; de nouveaux accidents se préparaient.

Le samedi matin, 16 octobre, en arrivant à l'Hôtel-Dieu, on me montra une cuvette contenant un litre et un tiers de sang liquide et en caillots, exactement mesuré. Le malade avait été pris dans la nuit d'une hématémèse soudaine et considérable, comparable par sa brusquerie et par son intensité aux hématémèses qu'il avait eues quelques jours avant, dans la soirée du 7 octobre et dans la nuit du 9 octobre. Je trouvai le malade d'une pâleur cadavérique, assoupi, anéanti. Le pouls était comme vide. Cette fois, il n'y avait plus d'hésitation possible, il n'y avait pas un instant à perdre; une nouvelle hémorragie pouvait survenir et le malade succomberait sûrement, comme était mort l'année précédente notre homme du 14 novembre. En l'absence de M. Duplay, qui n'était pas encore arrivé à l'Hôtel-Dieu, je priai son chef de clinique, M. Cazin, de vouloir bien se rendre sans tarder à mon appel; je lui montrai le malade et lui demandai d'intervenir séance tenante.

M. Cazin jeta sur le malade un coup d'œil peu rassuré : L'opération, me dit-il, sera longue et laborieuse; ne pourriez-vous pas remonter un peu le malade avant de nous le

donner à opérer? — Si je pouvais le remonter, lui répondis-je, je n'aurais pas recours à vos bons offices, et c'est parce que nos ressources médicales sont impuissantes que je demande avec instance l'intervention chirurgicale. L'opération fut faite aussitôt. Une incision de 12 centimètres, parallèle au rebord des fausses côtes du côté gauche, met à découvert la cavité péritonéale. On dégage l'estomac en partie caché sous les fausses côtes, on l'attire au dehors, on l'examine minutieusement, il est sillonné de veines turgescentes, mais tout paraît normal; on ne découvre rien, ni à la vue, ni au toucher, qui soit l'indice de la moindre lésion; pas d'ecchymose, pas d'adhérences, pas d'induration. Il y eut un moment d'hésitation et on se demanda un instant s'il y avait lieu d'ouvrir un estomac qui, d'après l'examen extérieur, paraissait absolument sain.

Néanmoins, le diagnostic d'exulcération stomacale ayant été porté, l'opération fut continuée et on put constater une fois de plus l'alliance bienfaisante de la précision du diagnostic médical et de l'intervention chirurgicale bien conduite. On refoula dans l'intestin le contenu de l'estomac, et une pince à mors, garnie de caoutchouc, fut placée à peu de distance du pylore, pour éviter le reflux du contenu de l'intestin. Une incision de 10 centimètres fut pratiquée sur la face antérieure de l'estomac parallèlement aux courbures, un peu plus près de la petite courbure que de la grande courbure, et l'opérateur retourna l'estomac comme un doigt de gant, de façon à rendre l'exploration facile. L'estomac était vide, il ne contenait ni sang ni liquide; quant à l'ulcère simple de Cruveilhier, cet ulcère qui saute aux yeux quand il existe, il n'y en avait pas. A s'en tenir à ce premier examen, on eût pu croire que l'opération avait été indûment conseillée. Mais l'exemple que nous avions eu l'année précédente ne devait pas être perdu et veuillez ne pas oublier que c'est surtout *'exulceratio simplex* que j'avais eu en vue en faisant opérer notre malade. M. Cazin, au moyen de tarlatane stérilisée, éponge avec le plus grand soin la muqueuse stomacale, et alors apparaît une tache cruorique ayant la dimension d'une pièce de cinquante cen-

times, siégeant sur la muqueuse de la face postérieure, non loin de son extrémité supérieure, ainsi que vous pouvez le voir sur la figure ci-jointe.

Cette surface exulcérée ayant été légèrement frottée avec un tampon, l'hémorragie reparut aussitôt sur l'étendue d'une pièce de 5 francs. On tenait donc le corps du délit : ce n'était pas l'ulcère simple, en pleine évolution, à bords durs et surélevés, à fond excavé, c'était bien l'exulceratio simplex, à fleur de muqueuse, se dérobant à qui n'est pas prévenu et comparable à l'*exulcération* qui avait entraîné la mort de notre premier malade.

A l'aide de points transmuqueux au catgut, la muqueuse, dans tout le territoire saignant et même au delà, est enfoncée dans une sorte de pli, étreint par les anses des fils. On s'assure que l'hémostase est obtenue, puis on ferme la plaie stomacale avec trois plans de suture : le plus profond, musculo-muqueux, en surjet, au catgut ; le deuxième, musculo-séreux, et le troisième, séreux, en points séparés à la soie. La suture de la paroi abdominale est faite au fil d'argent.

Au moment de l'opération, qui a duré trois quarts d'heure, M. Cazin avait eu soin d'injecter 1,500 grammes de sérum dans une veine du pli du coude. La journée est excellente, sans nausées, sans vomissements ; le malade prend quelques gorgées d'eau et de champagne ; on donne deux lavements de peptone ; on pratique dans la nuit une injection sous-cutanée de 500 grammes de sérum. Le lendemain de l'opération, 17 octobre, la température est normale, le pouls est à 120 : deux lavements de peptone ; 500 grammes de sérum

en injection ; eau et champagne comme boisson ; pas le moindre vomissement. Le lundi 18 octobre, état excellent, pouls à 116 ; trois lavements de peptone ; 500 grammes de sérum ; lait, eau et champagne ; garde-robe normale.

Les jours suivants, l'amélioration s'accentue graduellement, le pouls s'abaisse à 92 ; l'alimentation consiste en deux et trois litres de lait avec des œufs ; les lavements de peptone sont continués. Le teint et les muqueuses du malade commencent à se colorer ; les globules rouges augmentent en quelques jours de 1,600,000 à 2,700,000, ainsi que le constate mon chef de laboratoire M. Apert. Le dimanche 24 octobre, neuvième jour après l'opération, la plaie abdominale est complètement cicatrisée et on retire les fils. Les jours suivants, l'alimentation est plus abondante ; on donne journellement trois litres de lait, des potages, six œufs et de la purée de pommes de terre. Vingt jours après l'opération, on prescrit la viande, le pain et le vin associés au régime lacté ; les fonctions de l'estomac sont irréprochables. Notre homme a une faim vorace, il se colore, il engraisse et il quitte l'hôpital, complètement guéri, cinq semaines après l'opération, avec le désir d'aller faire au dehors des repas plus copieux. A ce moment, les globules rouges atteignent presque 4,000,000. Nous avons revu ce jeune garçon quelques mois plus tard ; il était en parfaite santé.

Passons à une troisième observation que je dois à l'extrême obligeance de M. Michaux, et qui, vous allez le voir, est identique aux précédentes : Une jeune femme de vingt-trois ans entre, le 25 octobre 1897, à l'hôpital Broussais. Elle est habituellement bien portante ; elle n'a jamais eu ni douleurs gastriques ni vomissements ; elle éprouvait cependant, depuis quelque temps, ce qu'elle appelle des crampes à l'estomac. Le 20 octobre, bien que se sentant souffrante, elle se rend au lavoir pour travailler, mais elle est bientôt prise de vertiges, elle rentre chez elle et, en quelques minutes, elle se met à vomir une quantité de sang qu'elle évalue à deux litres environ. L'hématémèse est suivie de mélæna. On prescrit l'ergotine, la glace, le régime lacté et le repos absolu. Dans la nuit du 22 octobre et dans la jour-

née du 23 octobre, nouvelles hématémèses et mélæna. Cette femme entre à l'hôpital le 25 octobre ; elle a perdu une telle quantité de sang que la peau et les muqueuses sont absolument décolorées ; elle a la fièvre ; le pouls est à 130, la température est à 39. Malgré le traitement, injections de sérum, ergotine, application de sachets de glace, de nouvelles hématémèses reparaissent. Devant l'imminence du péril, M. Michaux se décide à intervenir, convaincu que l'hémorragie stomacale est due à un ulcère simple de l'estomac, et l'opération est faite le 26 octobre. L'estomac est ouvert et exploré avec soin, mais quelle n'est pas la surprise du chirurgien de *ne pas y trouver* l'ulcère simple sur lequel on comptait ; pas d'adhérences, pas d'induration, les parois de l'estomac sont souples, la muqueuse ne saigne en aucun point. La malade est dans un tel état de faiblesse que, par une sage mesure de prudence, on termine l'opération. Les jours suivants, la situation s'aggrave, l'élévation de température persiste, la malade est prise de subdelirium et d'agitation, les grandes hématémèses ne se reproduisent pas, mais on constate du mélæna, preuve que la lésion qui cause l'hémorragie persiste toujours. La mort survient le 31 octobre.

Avec une libéralité dont je ne saurais trop le remercier, M. Michaux a bien voulu me livrer les pièces anatomiques. Sur la muqueuse stomacale, et en partie cachée dans les plis de l'estomac, existe, ainsi que vous le voyez sur cette

figure, une exulcération circulaire, superficielle, qui devient surtout apparente quand on a déplissé la muqueuse.

Cette exulcération, qui n'a entamé que la muqueuse, égale à peine la dimension d'une pièce de 2 francs. A son centre est une petite érosion cupuliforme traversée par une artériole ouverte, détail qu'on ne voit vraiment bien qu'à la loupe. Autour de l'exulcération, qui rappelle en tous points l'*exulceratio simplex* à laquelle avait succombé mon malade du 14 novembre, existent quelques petites taches d'apparence ecchymotique.

Des coupes en série, faites par mon chef de laboratoire, M. du Pasquier, ont permis de reconstituer la lésion dans tous ses détails. La figure ci-dessous vous représente schématiquement dans son ensemble cette exulcération stomacale.

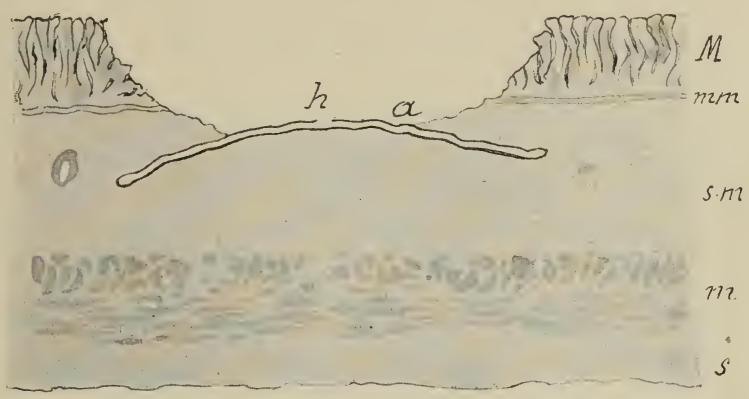

On y voit que l'exulcération s'est faite aux dépens de la tunique muqueuse M, avec sa muscularis mucosæ *mm;* les autres tuniques de l'estomac, la sous-muqueuse *sm*, la musculeuse *m*, la séreuse *s*, sont absolument saines : l'artériole superficielle *a*, qui s'avance en biais, est érodée sur une partie de sa circonférence *h*.

La lésion de l'artériole, cause des hémorragies, est mise en évidence dans les figures ci-dessous. L'artère est saine, *il n'y a pas trace d'artérite*; on voit l'artère se rapprocher de plus en plus de la tunique muqueuse, jusqu'au moment où ses parois sont elles-mêmes attaquées par le processus ulcéreux. L'artère, ainsi qu'on le voit dans la troisième des figures suivantes, n'est détruite que sur le segment de sa

circonférence qui confine au territoire ulcéré ; son ouverture est latérale et béante dans la cavité stomacale.

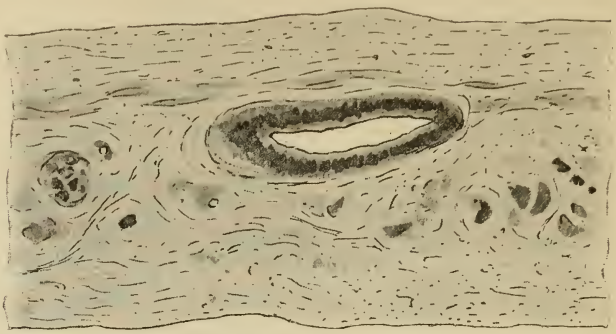

Coupe de l'artère intacte sans trace d'artérite.

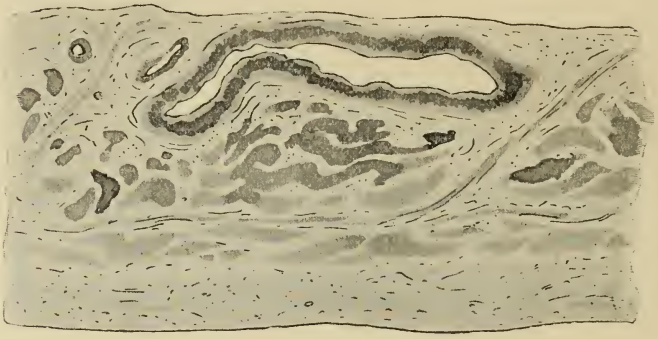

Coupe de l'artère au moment où elle confine à la surface exulcérée.

Coupe de l'artère au moment où ses parois, abrasées par le processus ulcéreux, s'ouvrent dans la cavité stomacale.

Chez la malade de cette observation, comme chez notre malade qui avait succombé le 14 novembre à ses hématémèses foudroyantes, il s'agit donc, on vient de le voir, d'une exulcération simple et superficielle, *exulceratio simplex*, sans lésions vasculaires préalables, exulcération ayant détruit la muqueuse, la muscularis mucosæ et ayant provoqué des hématémèses foudroyantes par l'érosion de l'une des artérioles superficielles qui rampent au-dessous de la muscularis.

Veuillez écouter cette autre observation que M. Brault a bien voulu me communiquer[1]; vous allez voir qu'elle est comme calquée dans tous ses détails sur les observations précédentes : Une jeune fille de vingt ans, domestique, bien constituée, n'ayant jamais été malade, n'ayant jamais souffert de l'estomac, entre dans le service de M. Brault, le 14 décembre 1897. L'avant-veille, au moment de dîner, elle avait éprouvé un grand malaise et avait vomi une quantité de sang. Trois nouvelles hématémèses s'étaient répétées le lendemain lundi et le surlendemain mardi. Ce même jour, elle entre à l'hôpital et le vomissement de sang reparaît le soir à huit heures. Le mercredi à midi, violente hématémèse avec caillots. La température est à 38,4, le pouls est à 140, les battements du cœur sont précipités. On pratique une injection de 500 grammes de sérum. Interrogée sur ses antécédents, la malade ne se rappelle avoir éprouvé aucun symptôme gastrique important, pas de douleurs stomacales, pas de vomissements, appétit normal. Les jours suivants, la température, toujours fébrile, oscille entre 38,5 et 39,5. On continue les injections de 500 grammes de sérum, on fait des applications de glace sur le ventre. Une tuméfaction passagère et sans conséquence apparaît à la région parotidienne gauche. Les hématémèses ne se reproduisent pas, mais l'hémorragie stomacale n'est pas tarie, à en juger par le mélæna ; plusieurs fois on constate des selles abondantes entièrement composées de sang. La température atteint 40 degrés ; la malade est de plus en plus faible, anéantie.

1. Cette observation est consignée dans la thèse de M. Dufour : *Hématémèses infectieuses*. Paris, 1898.

Le 28 décembre, on pratique une injection intra-veineuse de 1 500 grammes de sérum, mais malgré ce traitement la malade succombe dans la journée.

A l'autopsie, tous les organes sont sains, sauf l'estomac. A l'incision de l'estomac, on constate à la partie moyenne de sa face postérieure un cas type d'*exulceratio simplex*. L'exulcération a la dimension d'une pièce de 50 centimes, elle est souple et par conséquent récente, elle est régulièrement circulaire, très superficielle; ses bords, sans aucune trace d'induration, s'élèvent à peine au-dessus de la sous-muqueuse. L'examen histologique pratiqué par M. Brault fait voir que la tunique muqueuse est seule entamée. A ce niveau, toutes les glandes sont détruites. En faisant des coupes en série, on découvre l'origine de l'hémorragie mortelle; c'est une artériole d'un certain calibre, s'avançant en biais des parties profondes et venant s'ouvrir au centre même de l'exulcération. La lésion est donc de tous points identique aux lésions que j'ai figurées sur les planches ci-dessus. Le processus qui a ulcéré l'artère est *récent*, les parois du vaisseau ne présentant pas trace d'endartérite ancienne. Autour de l'exulcération, les glandes stomacales sont disjointes par des infiltrations de cellules lymphatiques, infiltrations qui se retrouvent également sur des fragments de la muqueuse gastrique prélevés à distance de la surface ulcérée. Dans la zone ecchymotique de la face postérieure de l'estomac, l'examen histologique fait percevoir des suffusions sanguines et des dilatations vasculaires entre les glandes.

J'ai encore, Messieurs, quelques autres observations à vous citer, veuillez les écouter; c'est une bonne fortune pour nous, d'avoir pu réunir, en si peu de temps, une dizaine de cas identiques, c'est en accumulant ces observations qu'il me sera possible de vous retracer l'histoire clinique et anatomo-pathologique de l'*exulceratio simplex*.

M. Gilbert a eu l'obligeance de me communiquer les deux cas suivants : Pendant un remplacement qu'il faisait à l'hôpital Beaujon, en 1890, il avait dans son service une femme présentant les signes classiques de l'ulcus stomacal : douleurs

gastriques, vomissements, hématémèses. Les hémorragies dominaient la scène, et la malade mourut un jour à la suite d'une hématémèse foudroyante. L'élève chargé de l'autopsie revint en disant : « Il n'y a pas d'ulcère dans l'estomac ». M. Gilbert, convaincu que cette femme avait succombé à l'ulcère de Cruveilhier, examina de près la pièce anatomique; il put se convaincre, en effet, qu'il n'y avait pas d'ulcus stomacal, au vrai sens du mot, mais il découvrit une perte de substance très superficielle, n'ayant pas même la dimension d'une pièce de 50 centimes. Au centre de cette exulcération, on voyait nettement l'orifice béant d'une artériole, origine des hémorragies mortelles.

Il y a deux ans, à l'hôpital Broussais, M. Gilbert vit une autre malade dont l'histoire est comparable à la précédente. Il s'agissait d'une femme d'une trentaine d'années, ayant des hématémèses extrêmement abondantes. M. Gilbert se rappelant sa première malade, morte d'hématémèse foudroyante, demanda à M. Hartmann de vouloir bien se charger de l'opération. M. Hartmann pratiqua la laparotomie et incisa l'estomac avec l'idée qu'il allait trouver un ulcus simplex. Mais ne trouvant pas l'ulcère simple supposé, il termina son opération par la gastro-entérostomie. La malade succomba quelques jours plus tard. A l'autopsie, on crut au premier abord que l'estomac était sain, et ce n'est qu'en y regardant de près que M. Hartmann découvrit l'exulcération superficielle, source de l'hémorragie.

Voici encore une observation du même genre, publiée par M. G. Luys[1] : Un homme de trente-cinq ans entre dans le service de M. Oulmont, le 5 août 1896, pour des douleurs gastriques qui durent depuis quelques semaines. Quoique n'ayant jamais été bien intenses, ces douleurs irradient à la région rachidienne et aux parois latérales du thorax. Le malade n'a eu ni vomissements, ni hématémèses, ni mélœna; il avoue avoir commis pendant plusieurs mois des excès de boissons. Le lendemain de son entrée à l'hôpital, cet homme rend quelques filets de sang, et, dans l'après-

(1) G. Luys. *Bulletin de la Société anatomique*, 1896, p. 660.

midi, vers deux heures, il pâlit tout à coup, se couche et meurt en quelques instants sans même avoir eu de vomissements. On pratique l'autopsie. Ce qui frappe tout d'abord, à l'ouverture de l'abdomen, c'est l'énorme distension de l'estomac. On le ligature au cardia et au pylore, on l'enlève, on l'incise, et on le trouve rempli de sang noirâtre, fluide et caillé dont la quantité est évaluée au moins à deux litres. La surface extérieure de l'estomac ne présente rien d'anormal qu'une tache d'apparence ecchymotique de la dimension d'une pièce de 50 centimes, dans le voisinage du cardia. La situation de cette tache est en rapport avec des taches de même nature et des exulcérations qui affectent, sur la muqueuse de l'estomac, autour de l'orifice du cardia, une disposition rayonnante. L'examen histologique démontre que l'exulcération est très superficielle et tout à fait comparable aux exulcérations trouvées chez nos malades. La perte de substance ne s'est faite qu'aux dépens de la tunique muqueuse, y compris sa muscularis mucosæ. Le fond de l'exulcération est formé par une nappe hémorragique qui recouvre la tunique sous-muqueuse et qui s'est infiltrée assez loin entre ces deux tuniques. On n'a pas retrouvé l'ouverture de l'artériole, cause de l'hémorragie foudroyante. Il n'existe sur le bord de l'exulcération aucune trace d'infiltration embryonnaire pouvant faire penser que la lésion est ancienne. Les bords sont nettement taillés et tout fait supposer, dit M. Luys, que la lésion est de date *récente*.

MM. Lépine et Bret[1] ont publié une observation d'hématémèse mortelle produite par une légère exulcération de la muqueuse stomacale, qui peut prendre place à côté des cas que je viens de vous rapporter. Un homme de soixante-cinq ans, alcoolique, est atteint de troubles gastriques avec douleurs à l'estomac, vomissements alimentaires, hématémèses et mélæna. Après repas d'épreuve, on ne constate pas d'acide chlorhydrique libre. La numération des globules rouges ne donne que 1,300,000. Le malade est très affaibli, cachectisé,

1. Lépine et Bret. *Archives de médecine expérimentale et d'anatomie pathologique*, 1893, p. 254.

il a des syncopes, et la mort survient après l'une de ces syncopes accompagnée d'hématémèse. On pratique l'autopsie. L'hémorragie stomacale a été tellement abondante que l'estomac, plus volumineux qu'à l'état normal, est presque complètement rempli de sang noir à demi coagulé. En regardant avec beaucoup d'attention, on distingue sur la muqueuse de l'estomac des petites exulcérations.

L'examen histologique d'une exulcération permet de constater les détails suivants : l'exulcération s'est faite aux dépens de la tunique muqueuse et le fond est formé par la tunique sous-muqueuse notablement épaissie; à sa surface affleurent des artérioles, les unes perméables, les autres atteintes d'endartérite oblitérante. « L'étude histologique attentive des exulcérations, disent MM. Lépine et Bret, a permis de découvrir, sinon le point précis où s'est effectué l'hémorragie, au moins sa source évidente dans les lésions des artérioles qui affleuraient l'exulcération. »

Encore une observation, c'est la dernière; elle a été publiée par M. Giraudeau et concerne, vous allez le voir, un cas type d'exulceratio simplex[1]. Une femme étant morte d'hématémèses foudroyantes, ce n'est pas l'ulcus simplex, c'est une simple exulceration qui fut trouvée à l'autopsie, dont voici le résumé : Après avoir ouvert l'estomac et enlevé par un lavage sans frottement sur la muqueuse, le sang et les débris alimentaires qui y étaient contenus, on aperçut au fond du grand cul-de-sac trois ou quatre ecchymoses étoilées d'un à deux centimètres et demi de diamètre : l'une d'elles était exulcérée à son centre, et de cette petite érosion, partait un mince caillot encore adhérent par une de ses extrémités au fond de l'ulcération. Ces détails étaient encore plus apparents lorsqu'on examinait sous l'eau la muqueuse de l'estomac. C'était là le point de départ de l'hémorragie. On conçoit que le moindre frottement eût suffi pour détacher ce petit caillot et pour rendre difficile ultérieurement la découverte du vaisseau rompu.

1. Giraudeau. A propos de trois cas d'hématémèses infectieuses. *Journal des praticiens*, 1898, p. 83.

Au microscope, on constatait que l'exulcération ne dépassait pas la muscularis mucosæ et qu'en un point elle portait sur un rameau artériel relativement volumineux. La section du vaisseau était *incomplète* et sur les parois qui avaient résisté au processus ulcératif on ne trouvait *pas trace d'artérite*. Au voisinage de ce vaisseau, on voyait quelques amas de leucocytes représentant de véritables abcès miliaires, avec nombreux microorganismes dont quelques-uns en chaînette.

Je viens de vous rapporter, Messieurs, l'histoire de huit malades atteints d'exulceratio simplex; j'aurai l'occasion de vous en citer deux autres cas, ce qui porte à dix le nombre de nos observations. Sur les huit malades dont je viens de vous parler aujourd'hui, sept ont succombé, et celui qui a guéri doit la vie à l'opération.

Ceci ne veut pas dire que tout malade atteint des grandes hématémèses de l'exulceratio soit voué à la mort s'il n'est pas opéré; nous discuterons les indications de l'intervention chirurgicale, quand il sera question du traitement. Pour le moment, nous voici en possession d'un nombre respectable d'observations qui nous permettent d'envisager la question sous toutes ses faces; j'essayerai donc maintenant d'assigner à la lésion dont je viens de vous parler, la place qu'elle doit occuper dans le cadre nosologique, puis je m'occuperai du diagnostic et du traitement de cette petite, mais terrible lésion stomacale, l'« *exulceratio simplex* », c'est le nom que je vous prie de vouloir bien lui conserver.

DEUXIÈME LEÇON

EXULCERATIO SIMPLEX

DIAGNOSTIC ANATOMIQUE ET DIAGNOSTIC CLINIQUE

Messieurs,

Les nombreuses observations que je vous ai citées à notre dernière séance vont me servir aujourd'hui à retracer l'histoire de l'*exulceratio simplex*. Ces observations, à quelques nuances près, sont absolument semblables; partout évolution silencieuse ou presque silencieuse du mal, partout hémorragies terribles et souvent mortelles. Avant d'aborder le côté clinique et thérapeutique de la question, revenons un instant sur l'anatomie pathologique et voyons dans quel groupe de maladies de l'estomac il serait possible de classer cette lésion.

L'exulceratio simplex, ainsi que vous l'avez constaté sur les pièces anatomiques que je vous ai montrées, est généralement circulaire, parfois elliptique ou même étoilée; elle occupe souvent une assez large étendue, puisqu'elle atteint les dimensions d'une pièce de 50 centimes (deuxième observation personnelle); d'une pièce de 2 francs (observation de Michaux); d'une pièce de 5 francs (première observation personnelle). Il ne s'agit donc pas ici, du moins comme aspect, de ces petites érosions punctiformes, parfois très nombreuses,

érosions hémorragiques bien étudiées par M. Balzer[1] et, plus tard, par M. Pilliet[2]; érosions qui se voient surtout chez les alcooliques, chez les cardiaques, chez les cirrhotiques. Nos malades n'étaient ni cirrhotiques, ni cardiaques et la plupart n'étaient nullement alcooliques.

L'exulceratio simplex peut siéger à n'importe quelle région de l'estomac; elle se cantonne en un point délimité de la muqueuse stomacale, elle est souple, ses bords ne sont ni décollés ni épaissis; ils tranchent assez nettement sur les parties saines environnantes. L'exulcération est à fleur de muqueuse, il faut déplisser la muqueuse pour la bien voir; elle est si peu profonde que, sur le vivant au moment de l'opération, aussi bien que sur le cadavre, à l'autopsie, elle passerait assez facilement inaperçue sans un examen attentif et sans l'idée préconçue qu'on va la trouver. Cette exulcération diffère donc totalement de l'ulcus simplex, elle n'en a ni les bords indurés et surélevés, ni les parois épaissies et creusées en entonnoir, ni le fond excavé. Parfois, on constate, au voisinage de l'exulcération ou à sa surface, des taches rougeâtres d'apparence ecchymotique. Dans quelques cas, sur le territoire exulcéré, il est possible de distinguer à l'œil nu, et à plus forte raison à la loupe, l'artériole béante ou abrasée qui a été cause de l'hémorragie.

Je n'insiste pas sur les particularités histologiques de la lésion, nous les avons longuement étudiées à la dernière séance. L'examen microscopique a toujours démontré que l'exulcération est due à la disparition de la tunique muqueuse de l'estomac, y compris sa muscularis mucosæ. Habituellement, la muqueuse de l'estomac est saine dans tout le reste de son étendue. Rarement les artérioles du territoire exulcéré sont atteintes d'artérite; dans les deux cas que j'ai observés et dans les cas de M. Brault et de M. Giraudeau, il n'y avait pas trace d'artérite; les artérioles atteintes par le processus ulcéreux *étaient saines*, preuve qu'il n'est pas nécessaire d'invoquer des lésions artérielles

1. Balzer. *Revue de médecine*, 1877, p. 514.
2. Pilliet *Société anatomique*, 1891.

préexistantes pour expliquer la pathogénie de l'exulcération et l'hématémèse foudroyante consécutive.

En résumé, nous sommes fort édifiés sur les caractères macroscopique et microscopique de l'exulceratio simplex; reste à savoir si cette exulcération est le stade initial de l'ulcère simple de Cruveilhier ou si elle est autre chose. Pour élucider cette question, passons en revue les différentes espèces d'ulcérations qu'on peut rencontrer à l'estomac et voyons si leurs caractères sont applicables à l'exulceratio qui fait le sujet de cette étude.

Les ulcérations *tuberculeuses* de l'estomac sont extrêmement rares [1]. La gastrite des phtisiques, bien étudiée par M. Marfan, est si rarement ulcérative, que cet auteur, dans sa thèse de 1887, n'en signalait que 14 cas [2], et M. Letorey, dans sa thèse de 1895, n'en a réuni que 21 cas bien authentiques. Les ulcérations gastriques tuberculeuses présentent les aspects les plus divers; tantôt aussi petites qu'une tête d'épingle, tantôt ayant 4 et 5 centimètres de diamètre; leurs bords sont déchiquetés et irréguliers. On constate souvent des granulations tuberculeuses au fond et au pourtour de l'ulcération. L'examen bactériologique y a décelé plusieurs fois des bacilles. Les ulcérations tuberculeuses de l'estomac sont presque toujours, pour ne pas dire toujours, secondaires, elles se développent chez les gens déjà tuberculeux, elles évoluent habituellement à l'état latent et constituent une surprise d'autopsie. Contrairement à l'ulcère simple de Cruveilhier, l'ulcération tuberculeuse n'a aucune tendance à la perforation; on n'a signalé qu'un seul exemple de perforation sur 21 cas. Bien que rares, les hématémèses sont une des complications possibles des ulcérations stomacales tuberculeuses, ces hématémèses peuvent même être mortelles, ainsi que le témoignent la onzième et la treizième observation de la thèse de M. Letorey [3]. L'exulceratio simplex de

1. Letulle. *Bul. et Mém. de la Société médicale des Hôpitaux*, 1888, p. 362.
2. Marfan. Troubles et lésions gastriques dans la phtisie pulmonaire, *Thèse*, Paris, 1887.
3. Letorey. Ulcérations tuberculeuses de l'estomac, *Thèse*, Paris, 1895.

nos malades était-elle de nature tuberculeuse? Non. D'abord ils n'étaient pas tuberculeux; en second lieu, l'examen histologique et bactériologique a démontré qu'il ne s'agissait pas là d'ulcérations tuberculeuses.

La *syphilis*, cette maladie ulcéreuse par excellence, peut atteindre l'estomac. Je vous parlerai longuement de la syphilis stomacale à l'une de nos prochaines leçons; qu'il vous suffise de savoir pour le moment que les exulcérations stomacales de nos malades n'avaient rien à voir avec la syphilis, ils n'étaient pas syphilitiques.

La *fièvre typhoïde* peut déterminer des ulcérations stomacales au même titre qu'elle engendre des ulcérations intestinales. Ces ulcérations typhiques de l'estomac, fort bien étudiées par M. Chauffard [1], peuvent être l'origine d'hématémèses mortelles, ainsi que le témoigne la remarquable observation de M. Millard [2]. Bien qu'apparaissant dans le cours de la fièvre typhoïde, on a vu ces ulcérations stomacales persister à titre de reliquat après la guérison de la dothiénentérie ainsi que le prouvent les observations de M. Cazeneuve [3]. Chez nos malades, inutile d'y insister, il ne s'agissait pas d'ulcérations typhiques.

On a décrit, et avec raison, des ulcérations stomacales et intestinales survenant dans le cours de l'urémie. Languerhans a même publié une observation, fréquemment citée, dans laquelle l'*urémie* paraît avoir joué un certain rôle. Mais il ne peut être question d'ulcérations urémiques chez nos malades, qui n'étaient ni urémiques ni brightiques.

Les lésions *alcooliques* de l'estomac sont fort bien connues. On a même voulu faire jouer un rôle important à l'alcoolisme dans la détermination de l'ulcère simple stomacal. M. Letulle s'est élevé, avec juste raison, contre cette pathogénie qui est loin d'être applicable à tous les cas, car

1. Chauffard. Etude sur les déterminations gastriques de la fièvre typhoïde, *Thèse*, Paris, 1882.

2. Millard. *Bulletins et Mémoires de la Société médicale des hôpitaux*, séance du 8 décembre 1876.

3. Cazeneuve. Ulcère simple de l'estomac. *Bulletin médical du Sud de la France*, mai et juin 1862.

« tout le monde reconnaît, dit M. Letulle, que, très fréquemment, l'ulcère simple de l'estomac se développe chez des individus sobres dont les artères sont saines [1] ». Cette remarque est applicable à presque tous nos malades atteints d'exulcération ; deux d'entre eux sur dix étaient alcooliques, et présentaient des lésions de gastrite éthylique, mais, chez tous les autres, l'alcoolisme faisait absolument défaut et les exulcérations stomacales avaient évolué en dehors de toute trace de gastrite alcoolique.

En résumé, l'exulceratio simplex n'étant ni tuberculeuse, ni syphilitique, ni alcoolique, ni dothiénentérique, ni urémique, qu'est-elle donc? est-elle le stade initial de l'ulcus simplex de Cruveilhier, arrêté dans son évolution par des hématémèses foudroyantes ou par un traitement approprié? Pour que cette hypothèse fût acceptable, il faudrait trouver, sur un même estomac, l'ulcus simplex à l'état de complet développement et l'exulceratio simplex; il serait alors rationnel de supposer qu'on a sous les yeux l'ulcère simple, aux différentes périodes de son évolution. J'ai fait des recherches dans ce sens, et j'ai trouvé une observation qui paraît assez probante. Voici cette observation [2] : Un homme n'ayant jamais eu de symptômes gastriques, ni douleurs, ni vomissements, entre à l'hôpital avec tous les signes d'une hémorragie interne, pâleur, sueurs froides, faiblesse excessive, tendance à la syncope. Après dîner, il éprouve un grand malaise : il est pris d'hématémèse foudroyante, et il meurt. A l'autopsie, on trouve trois ulcères, étagés sur la petite courbure de l'estomac. L'ulcère du milieu est un type d'ulcus simplex en pleine évolution ; il a les dimensions d'une pièce de un franc ; il est rond, ses bords sont saillants et taillés à pic ; le fond est rougeâtre, mamelonné, et on y découvre, à la coupe, une artériole sectionnée et oblitérée par un caillot fibrineux. A droite et à gauche de cet ulcère, existent deux légères ulcérations ; l'une de ces ulcérations a les dimensions d'une lentille ; l'autre ulcération *très superficielle*, à forme

1. Letulle. *Bulletins et Mémoires de la Société médicale des hôpitaux*, 1888, séance du 10 août, p. 361.

2. Bazy. *Bulletins de la Société anatomique*, 1876, séance du 24 novembre.

elliptique, a les dimensions d'une pièce de 50 centimes; bien que l'examen histologique n'ait pas été fait, elle me paraît avoir les caractères de l'exulceratio; le fond de cette exulcération est traversé par un vaisseau présentant une ouverture latérale visible sous l'eau et à la loupe.

En lisant cette observation, j'ai cru saisir sur le fait l'évolution de l'ulcère simple de l'estomac, à l'état d'ulcus confirmé et à l'état d'exulcération au début. Cette observation nous montre, en outre, les causes de l'hémorragie, la destruction d'un vaisseau au niveau de l'ulcus confirmé, et l'ouverture latérale d'un autre vaisseau au niveau de l'exulcération superficielle; il semble même que c'est l'ouverture de ce dernier vaisseau, incomplètement sectionné, qui a provoqué l'hémorragie mortelle, car l'autre vaisseau, complètement sectionné, celui de l'ulcus confirmé, était oblitéré par un caillot fibrineux.

Il serait donc permis, jusqu'à preuve du contraire, d'admettre que l'exulceratio simplex pourrait bien n'être autre chose que l'ulcus simplex de Cruveilhier, à sa phase initiale[1]; toutefois on ne peut l'affirmer. Quant à déterminer le mécanisme de cette exulcération, nous ne sommes guère plus avancés que pour le mécanisme de l'ulcère simple. Cependant, il est une opinion qui a fait son chemin depuis la publication de M. Letulle, c'est que l'ulcus simplex serait, dans bon nombre de cas, le résultat d'une infection de la muqueuse stomacale; « l'ulcus serait le reliquat souvent caché d'une maladie infectieuse[2] ». Chez une femme qui avait succombé à la fièvre puerpérale et dont M. Widal a rapporté l'observation, M. Letulle trouva dans l'estomac deux petites ulcérations taillées à pic; les veinules sous-jacentes étaient thrombosées et contenaient une quantité de streptocoques.

Dans le même ordre d'idées, MM. Widal et Meslay ont rapporté l'observation d'un jeune garçon, atteint au pied droit d'un durillon, qui fut incisé. Bientôt survinrent de

1. Voici ce que dit Cruveilhier : Dans le premier degré, l'ulcération est limitée à la membrane muqueuse; c'est d'ordinaire une érosion folliculeuse.

2. Letulle. *Bulletins et Mémoires de la Société médicale des Hôpitaux*, 1888, séance du 10 août.

nombreux abcès cutanés et des symptômes de toxi-infection, qui entraînèrent la mort. A l'autopsie, on trouva les lésions de cette infection généralisée : abcès ou infarctus suppurés du myocarde, des reins, du poumon, de l'épididyme, suppurations dues au staphylocoque doré. A l'estomac était une large ulcération à processus aigu[1].

M. Giraudeau a rapporté trois intéressantes observations d'hématémèses infectieuses[2], reproduites dans la thèse de M. Dufour[3].

Les expériences entreprises dans le but d'élucider la pathogénie de l'ulcus simplex plaident également en faveur de son origine toxi-infectieuse : M. Letulle provoque des ulcérations gastriques à un cobaye, par injection de staphylocoques dans le péritoine, après avoir préalablement distendu l'estomac par des injections de solution de bicarbonate de soude. MM. Enriquez et Hallion ont produit des ulcérations gastriques chez le cobaye, par injections, sous la peau du ventre, de toxine diphtérique[4].

Il paraît donc évident que les maladies toxi-infectieuses peuvent être l'origine des ulcères de l'estomac. Au point de vue bactériologique, nous n'avons rien trouvé chez nos malades ; mais, dans le territoire même de l'exulcération et dans son voisinage, les parties profondes de la tunique muqueuse étaient le siège de petits amas, probablement petits abcès miliaires, reliquats d'une toxi-infection. Ces petits abcès miliaires, ainsi qu'on peut le constater sur l'une des planches annexées à la précédente leçon, avaient détruit par places, la muqueuse, et s'étaient déversés dans la cavité stomacale, laissant ainsi sans défense les couches sous-jacentes. Les mêmes petits abcès miliaires sont signalés dans les observations de MM. Lépine et Bret et de M. Giraudeau.

Du reste, le processus qui aboutit à l'exulceratio a toutes

1. Widal et Meslay. *Bulletins et Mémoires de la Société médicale des Hôpitaux*, 1897, séance du 12 mars.

2. Giraudeau. *Revue générale de clinique et de thérapeutique*, 5 février 1898.

3. Dufour. Hématémèses infectieuses, *Thèse* de Paris, 1898.

4. Enriquez et Hallion. *Société médicale des Hôpitaux*, 1893, séance du 23 décembre.

les allures d'un processus aigu. A part quelques exceptions, où l'examen histologique a décelé d'anciennes lésions, on ne retrouve dans tous les autres cas, que les traces d'un processus aigu. L'exulceratio de mon malade était de date récente, rien dans l'examen histologique n'autorisait à admettre une lésion chronique; de même pour l'exulceration de la malade de M. Michaux ; l'exulceratio de la malade de M. Giraudeau était également le résultat d'un processus récent; les parois de l'artériole détruite par l'ulcération « ne présentaient pas trace d'artérite ». Dans le cas de M. Luys, il n'existait sur le bord de l'exulceratio aucune trace d'infiltration embryonnaire rappelant une lésion ancienne ; tout faisait supposer « que la lésion était récente ». M. Brault insiste aussi sur ce fait que l'exulceratio qui a provoqué la mort de sa malade, était « de date récente » et l'artériole ulcérée ne présentait pas trace d'artérite ancienne. Tout prouve donc que, le plus souvent, l'exulceratio simplex est le résultat d'un processus rapide ; elle n'est ni le résultat, ni l'aboutissant de lésions anciennes, elle n'est pas due à une artérite préexistante, son processus est tout différent.

Quoi qu'il en soit de la question de pathogénie, nous savons actuellement qu'outre la lésion si bien décrite par Cruveilhier sous le nom d'ulcère simple, ulcus simplex, grosse lésion facile à distinguer, il existe à l'estomac des pertes de substances assez étendues en surface, mais si peu profondes, que sans un examen attentif, elles pourraient passer inaperçues. La perte de substance de l'*exulceratio simplex*, n'est peut-être que la phase initiale de l'ulcus simplex. Bien que très superficielle et peu grave en apparence, l'*exulceratio simplex* a des conséquences terribles. Le processus ulcéreux rencontre sous la muscularis mucosæ une artériole de certain calibre ; il attaque le vaisseau ; il détruit totalement ou *latéralement* ses parois ainsi que vous l'avez constaté sur les préparations que je vous ai montrées à notre dernière séance. L'hémorragie est beaucoup plus grave avec une artère dont les parois ne sont que partiellement entamées qu'avec une artère complètement sectionnée, car dans le premier cas,

l'hémorragie n'a pas la même tendance à s'arrêter spontanément par rétraction des parois et par formation du caillot. Aussi avez-vous vu que, chez tous les malades atteints d'exulceratio simplex, les hémorragies stomacales ont été terribles, presque foudroyantes. Mon premier malade a perdu quatre à cinq litres de sang en moins de trente heures. Mon second malade avait perdu quatre litres de sang quand je l'ai fait opérer. C'est par litres de sang que s'effectuaient les hématémèses de la malade de M. Michaux. J'en dirai autant de la malade de M. Brault. La malade de M. Gilbert est morte d'hématémèse foudroyante; c'est par hématémèses foudroyantes que furent enlevés également le malade de M. Luys et le malade de MM. Lépine et Bret. Les deux jeunes malades dont je vous parlerai à notre prochaine séance ont perdu en trente-six et quarante-huit heures plusieurs litres de sang. Le très grand péril de l'*exulceratio simplex* vient donc des gastrorragies quasi-foudroyantes qui se traduisent simultanément ou isolément par hématémèse et par melæna.

Il importerait, par conséquent, de faire hâtivement le diagnostic de l'exulceratio simplex afin de la traiter dès son début, avant la phase dangereuse; mais comment faire ce diagnostic? Le plus souvent l'exulceratio évolue d'une façon rapide et absolument latente; on dirait vraiment que son histoire clinique ne commence qu'à l'hémorragie, et quelle hémorragie! Reprenons l'histoire de chacun de nos malades et vous verrez qu'à part deux ou trois d'entre eux, qui se plaignaient depuis quelque temps de symptômes gastriques, les autres n'avaient rien éprouvé qui pût attirer l'attention du côté de l'estomac; ils n'étaient point dyspeptiques, ils n'avaient eu ni douleur stomacale, ni vomissements, ni intolérance gastrique; c'est dans le cours d'une santé en apparence excellente, c'est d'emblée, qu'ils ont été pris de leurs grandes hémorragies. Voyez notre premier malade, celui qui est venu mourir dans mon service, le 14 novembre 1896; ses hématémèses étaient survenues brusquement, sans autre symptôme prémonitoire; mon second malade, celui qui a si bien guéri après l'opération, rentrait tranquillement chez lui, quand il se mit, tout à coup, à

vomir le sang à pleine bouche sans autre symptôme gastrique antérieur ; une jeune femme que vous avez vue dans notre salle Sainte-Jeanne, n° 9, fut prise d'hématémèses terribles sans le moindre avertissement ; une jeune fille que j'ai vue en consultation avec le docteur Grunberg n'avait jamais éprouvé de symptômes gastriques quand survinrent inopinément des hématémèses presque foudroyantes ; la malade opérée par M. Michaux n'avait jamais eu ni vomissements, ni douleurs gastriques, et le premier symptôme de l'exulceratio fut chez elle une hématémèse évaluée à deux litres de sang ; la jeune fille qui est morte dans le service de M. Brault n'avait jamais souffert de l'estomac quand débutèrent brusquement les grandes hématémèses dont elle devait mourir. Vous voyez donc que dans la très grande majorité des cas, l'exulceratio simplex évolue silencieusement, sournoisement, et son histoire clinique, je le répète, ne commence généralement qu'avec les grandes hémorragies. Il n'est pas surprenant, du reste, de voir l'exulceratio simplex évoluer d'une façon tout à fait insidieuse, quand l'ulcus simplex lui-même peut poursuivre son évolution d'une façon absolument latente et ne révéler sa présence que par un accident mortel, perforation de l'estomac ou hémorragie foudroyante.

Un autre fait, Messieurs, a attiré mon attention, c'est que les hémorragies stomacales dues à l'exulceratio simplex sont *d'emblée* de grandes hémorragies ; elles ne sont pas précédées de petites hémorragies prémonitoires ; elles ne sont pas annoncées par de petits vomissements de sang. D'emblée les hématémèses de l'exulceratio se chiffrent par un litre, par un litre et demi de sang et cette terrible hémorragie se fait en quelques instants, en quelques minutes, suivie ou non de mélæna. J'y insiste ; l'exulceratio ne provoque pas les petites hématémèses, qui sont si fréquentes dans le cours de l'ulcus simplex. Les petites hématémèses, vous le savez (vomissements noirâtres ; marc de café), ou même les hématémèses assez fortes, de 50 grammes à 200 grammes de sang sont très fréquentes au cours de l'ulcus simplex ; il est

assez rare qu'un malade atteint des symptômes classiques de l'ulcus, douleurs, intolérance stomacale, vomissements, hyperchlorhydrie, n'ait pas un jour ou l'autre, quelque vomissement sanguinolent, rougeâtre, noirâtre, avec ou sans caillots. Mais ces gastrorragies de petite ou même d'assez forte intensité, peuvent se répéter, à intervalles plus ou moins éloignés sans atteindre les fortes proportions qu'ont d'emblée les gastrorragies de l'exulceratio. Je ne dis pas, bien entendu, que l'ulcus ne puisse pas, lui aussi, tuer par hémorragie[1], mais enfin la gastrorragie mortelle est relativement rare dans l'ulcus ; tandis que l'hématémèse quasi foudroyante d'emblée est beaucoup plus fréquente dans l'exulceratio dont elle constitue le signe capital et l'unique danger. Peut-être l'anatomie pathologique pourrait-elle nous rendre compte de ces différences entre les gastrorragies de l'ulcus et de l'exulceratio ; l'exulceratio ayant un processus aigu, rapide, qui se prête moins bien que le processus chronique de l'ulcus aux oblitérations vasculaires.

Nous connaissons mal l'état chimique du suc gastrique au cours de l'exulceratio simplex. On pourrait supposer, *a priori*, qu'ici comme dans l'ulcus simplex c'est l'hyperchlorhydrie qui domine, et cependant chez le malade de MM. Lépine et Bret on n'a pas trouvé d'acide chlorhydrique libre; chez notre second malade, celui que j'ai fait opérer, on a constaté de l'hypochlorhydrie; je vous signale ce fait qui cadre assez mal avec les théories et qui prouve en tout cas, que l'exulceratio comme l'ulcère peut se développer, bien que le taux de l'acide chlorhydrique soit abaissé.

Un autre fait m'a frappé et je dois y insister, c'est l'*état fébrile* des malades atteints d'exulceratio. Dans presque toutes les observations, l'élevation de température est consignée. Pourquoi cette élévation de température? Le jeune garçon de la salle Saint-Cristophe avait 38 degrés; la malade de M. Michaux avait la fièvre et sa température atteignait 39 degrés; chez la jeune femme de notre salle Saint-Jean, la température est restée fébrile pendant trois jours et a

1. Gilbert. Ulcère de l'estomac, *Thèse* de Paris, 1887.

même atteint 39 degrés, ainsi que vous le constatez sur la courbe ci-dessous :

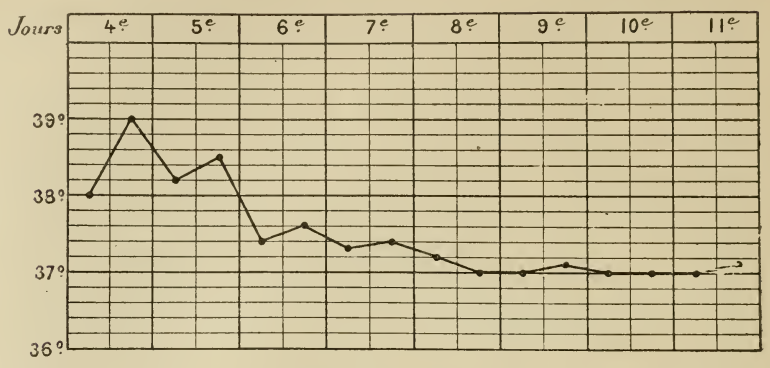

La température fébrile atteignait également 39 degrés chez la jeune malade de M. Grunberg ; en voici la courbe ci-jointe :

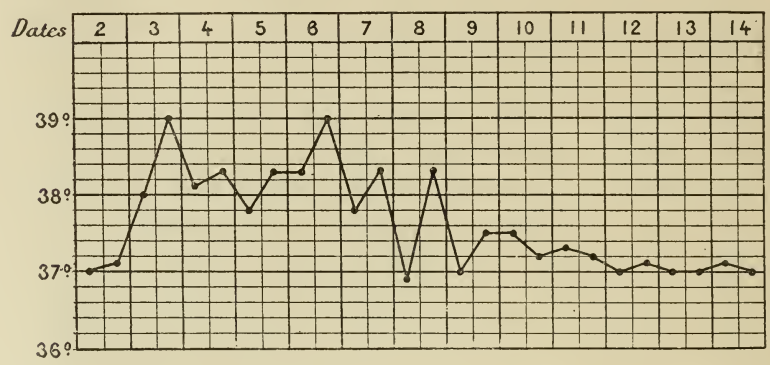

La température était encore plus élevée et atteignit 40 degrés chez la malade de M. Brault :

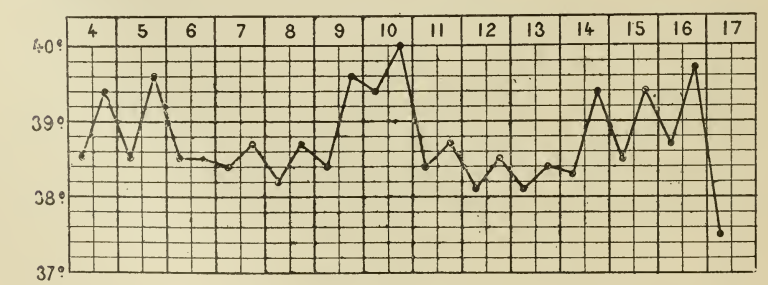

Donc, les malades atteints de l'exulceratio simplex et des grandes hématémèses qui en sont la conséquence, ont fréquemment la *fièvre*, fièvre légère ou forte fièvre. Quand on n'est pas prévenu de la possibilité de cet état fébrile, on est dérouté, on recherche ailleurs des complications qui n'existent pas, on ausculte le malade avec l'idée de découvrir une phlegmasie cachée, on se demande s'il ne faut pas incriminer telle ou telle injection de sérum dont l'asepsie aurait laissé à désirer. En réalité, l'état fébrile de ces malades n'est pas facile à expliquer; il est inhérent à leur maladie, reste à en trouver la cause. Les grandes pertes de sang sont quelquefois suivies d'élévation de température, les chloro-anémiques avec leur énorme déperdition de globules rouges ont parfois la fièvre, d'où la dénomination de *febris alba virginum*. On pourrait donc se demander si l'élévation de température constatée chez les gens atteints des hématémèses de l'exulceratio simplex ne reconnaîtrait pas une cause analogue.

D'autre part, n'oublions pas que l'exulceratio simplex est associée à des abcès miliaires muqueux qui, en se déversant dans la cavité stomacale, ouvrent la brèche par laquelle le suc gastrique consommera son œuvre de destruction. Ces petits abcès miliaires que je vous ai montrés à la dernière leçon sur nos préparations, existaient également dans les cas de M. Giraudeau, de MM. Lépine et Bret. Dans le cas de M. Brault, les lésions inflammatoires n'étaient pas seulement cantonnées au territoire de l'exulceratio, elles étaient disséminées. Il semblerait donc que, dans bien des cas, l'exulceratio soit précédée de lésions discrètes ou diffuses de gastrite aiguë, gastrite infectieuse, parfois associée à des microorganismes trouvés dans le foyer miliaire (observation de M. Giraudeau). Il serait donc logique d'admettre que c'est aux lésions de gastrite qu'il faut attribuer l'état fébrile; mais, d'autre part, il est assez difficile d'expliquer pourquoi cette gastrite, si gastrite il y a, évolue le plus souvent sans douleurs, sans vomissements, sans symptômes gastriques, pourquoi la fièvre ne débute généralement qu'après les hémorragies et pourquoi elle est si éphémère. Tel est l'état de la question, et si la pathogénie de la fièvre

laisse encore à désirer dans une question née d'hier, il n'est pas moins intéresssant de consigner que l'évolution clinique de l'exulceratio simplex est habituellement fébrile.

Un autre fait à signaler, c'est que l'exulceratio a une prédilection pour les jeunes gens ou au moins pour les gens jeunes : mon premier malade avait vingt-sept ans ; mon second malade, vingt-deux ans ; la femme de notre salle Saint-Christophe, trente ans ; la jeune fille que j'ai vue avec M. Grunberg, vingt-deux ans ; l'une des malades de M. Gilbert, trente ans ; un seul malade, celui de MM. Lépine et Bret, était un homme âgé.

De cette étude de sémiologie et de l'analyse détaillée des malades, il ressort, Messieurs, qu'à part des cas tout à fait exceptionnels, l'exulceratio simplex évolue rapidement mais silencieusement, démasquant tout à coup sa présence par des hématémèses terribles, à peine annoncées par une pesanteur d'estomac, avec ou sans nausées, vertiges et tendance à la syncope. Ces hématémèses sont presque fatalement mortelles si on n'intervient pas. Or, l'intervention n'est pas seulement médicale, il est des cas où elle doit être chirurgicale. Mais, avant de conseiller l'opération, avant de prendre une pareille responsabilité, vous devez être certain de votre diagnostic, vous devez être assuré que la lésion saignante pour laquelle vous réclamez l'opération siège bien à l'estomac. Serrons donc de près le diagnostic de l'exulceratio simplex :

Oh ! si l'hématémèse avait été précédée, pendant des semaines ou des mois, des signes habituels de l'ulcus stomacal, violentes douleurs xyphoïdienne et rachidienne, exaltation des douleurs par ingestion des aliments, vomissements alimentaires et hyperchlorhydrie, il est certain qu'en pareille circonstance, le diagnostic ne ferait aucune difficulté ; des hématémèses violentes et répétées arrivant sur ces entrefaites et menaçant de se terminer par la mort, c'est sans la moindre hésitation que vous livreriez le malade au chirurgien, avec la certitude de trouver à l'estomac l'ulcus simplex ou peut-être l'exulceratio simplex.

Mais il faut compter, je le répète, avec les cas où l'*exulceratio*, bien plus encore que l'*ulcus*, évolue silencieusement, sans signes révélateurs, sans symptômes, si bien que la grande hématémèse éclate soudainement à titre de symptôme initial et inattendu. Il faut compter également avec les cas où l'on est appelé près d'un malade pâle et exsangue, qui raconte avoir vomi deux litres de sang, vomissements qui n'ont pas été recueillis, qui n'ont pas été conservés, qu'on ne peut par conséquent pas contrôler, ce qui enlève un gros appoint au diagnostic. En face d'un malade atteint de grands vomissements de sang contrôlés ou non par vous, vous avez donc un double diagnostic à faire : s'assurer d'abord qu'il s'agit bien d'hématémèses, et faire ensuite le diagnostic de la lésion qui a provoqué ces hématémèses. C'est alors seulement qu'il vous sera permis de discuter l'opportunité de l'intervention chirurgicale au cas d'hémorragie foudroyante.

Commençons par fixer le premier diagnostic : un malade raconte qu'il a eu un ou plusieurs vomissements de sang; a-t-il eu réellement des hématémèses et non des hémoptysies? Dans quelques cas, l'hémoptysie est tellement considérable, le sang est projeté avec une telle violence, que le malade appelle cela vomir le sang. Il affirme avoir vomi un litre de sang, bien que le sang vienne en réalité du poumon et non de l'estomac. Mais le sang de l'hémoptysie est rendu au milieu de saccades de toux à l'état de sang spumeux et rutilant; il ne contient pas de caillots aussi volumineux et aussi foncés que les caillots de l'hématémèse; enfin la lésion pulmonaire, origine de l'hémoptysie, est reconnaissable à l'examen du malade, et permet de fixer le diagnostic concernant la cause et le siège de l'hémorragie. Il faut compter également avec la possibilité de l'ouverture d'un anévrisme aortique dans la trachée ou dans les bronches, le malade rendant une énorme quantité de sang qui doit être différenciée de l'hématémèse; il est vrai que la mort en est la conséquence immédiate.

L'hématémèse étant admise, il s'agit d'en préciser l'origine On a rapporté des exemples de gens, chez lesquels une épis

taxis postérieure déversée dans l'œsophage et dans l'estomac, était ensuite rendue sous forme de grande hématémèse à sang noir, avec caillots volumineux. J'ai été témoin de deux faits de ce genre. On m'a présenté un jour un malade pâle et exsangue, qui était entré dans mon service de l'hôpital Necker, pour des hématémèses très abondantes, formées de sang noir et de gros caillots, hématémèses qu'on rapportait à une lésion de l'estomac. Ce malade avait même du mélæna. L'examen de cet homme me permit de découvrir, non pas une lésion stomacale, mais un angiome des fosses nasales, origine de l'hémorragie qui menaçait de tuer le malade, le sang filtrant continuellement le long du pharynx et de l'œsophage, et s'accumulant dans l'estomac d'où il était rejeté sous forme de grandes hématémèses. Cet angiome fut cautérisé par M. Luc : hémorragies et hématémèses s'arrêtèrent aussitôt et le malade guérit[1].

Les varices gastro-œsophagiennes qui accompagnent souvent les cirrhoses et notamment la cirrhose de Laënnec peuvent occasionner, par leur rupture, de violentes hématémèses. Un fait semblable s'est passé sous mes yeux. Le 18 janvier 1896, un malade était entré dans mon service de l'hôpital Necker pour une cirrhose du foie facile à diagnostiquer. Pendant que nous examinons ce malade, il est pris de malaise, de nausées, d'hématémèses, et il rend en deux fois, à un quart d'heure d'intervalle, un litre et demi de sang. On pratique des injections d'ergotine et de caféine; on applique des sachets de glace sur la région épigastrique on prescrit une potion hémostatique mais le malade s'affaiblit, se refroidit et succombe le lendemain. A l'autopsie, on trouve une cirrhose de Laënnec. A l'extrémité inférieure de l'œsophage, existait un vrai plexus variqueux composé de veines volumineuses. Une de ces veines était ulcérée, et, par cette ouverture, s'était faite l'hémorragie qui avait filtré dans l'estomac et qui avait été rejetée ensuite par hématémèse[2]. En pareille circonstance, le diagnostic aura

1. Luc. Angiome des fosses nasales. *Archives de laryngologie*, 1890, p. 343.
2. Kahn, *Société anatomique*, 1896, janvier.

pour guide les symptômes de la cirrhose hépatique ou de la précirrhose, à supposer qu'elle ne soit encore qu'à ses débuts [1], vous pourrez, du moins, grâce aux « petits signes de la cirrhose » (Hanot), urobilinurie, teinte subictérique, hémorroïdes, épistaxis, glycosurie alimentaire, tympanisme abdominal, reconstituer la maladie et l'origine de l'hémorragie.

Des hématémèses violentes avec mélæna ont encore été signalées comme complication de la cholécystite calculeuse et de la lithiase biliaire. Il s'agit, en pareil cas, d'anévrisme de l'artère hépatique ouvert dans les gros canaux biliaires. J'ai observé, en 1894, dans mon service de l'hôpital Necker, un fait de ce genre, qui a été publié par mon interne, M. Marion [2].

Quelques auteurs ont cru pouvoir attribuer certaines grandes hématémèses à un processus infectieux angio-cholitique. M. Rondot a publié, à ce sujet, l'histoire de deux malades qui avaient présenté tous les symptômes de l'ulcère de l'estomac, y compris de grandes hématémèses [3]. Les malades ayant succombé, on trouva chez l'un un abcès du foie et chez l'autre une cholécystite suppurée. Après avoir lu attentivement l'intéressant travail de M. Rondot, on voit également que l'estomac présentait des traces d'ulcération dont l'examen histologique n'a pas été fait. Je me demande donc s'il n'y a pas lieu d'incriminer pour expliquer les symptômes gastriques et les hématémèses, non pas l'angiocholite, mais les exulcérations stomacales, pour si superficielles qu'elles aient paru.

Le cancer de l'estomac provoque des hématémèses, mais ces hématémèses ne sont pas très abondantes ; c'est une question que j'ai trop longuement discutée l'an dernier pour y revenir aujourd'hui ; les grandes hématémèses n'appartiennent pas au cancer, elles appartiennent à l'ulcère, et, dans le cas où un cancer de l'estomac est accompagné de

1. M. Bosse. Hémorragies précoces dans les cirrhoses hépatiques, *Thèse*, de Paris, 1894.

2. M. Marion. *Mercredi médical*, 1894, 19 novembre.

3. Rondot. *Congrès de Médecine*, Bordeaux, 1895.

grandes hématémèses, c'est que le cancer s'est greffé sur un ulcère [1].

De cette discussion, il ressort, qu'à part quelques exceptions qui sont du reste reconnaissables à l'examen clinique (varices de l'œsophage, cirrhose hépatique), les grandes hématémèses sont l'apanage de l'ulcus simplex et de l'exulceratio simplex. Essayons de différencier les hématémèses de l'ulcus et les hématémèses de l'exulceratio.

Les hématémèses dues à l'ulcus simplex sont bien connues; elles sont tantôt légères, de moyenne intensité, tantôt graves et même foudroyantes au cas où une artère volumineuse a été ouverte. Elles surviennent surtout quand l'ulcus est en pleine évolution; cependant elles sont encore possibles alors que l'ulcus est cicatrisé, et, par un retour offensif, c'est en plein tissu cicatriciel que se fait l'hémorragie mortelle, ainsi que le prouve l'observation suivante, due à l'obligeance de M. Bonnet, interne de M. Lannois : une femme de cinquante-sept ans, sans maladies antérieures, fut prise de tous les symptômes de l'ulcère simple de l'estomac, douleurs xyphoïdienne et rachidienne, exaspérées par l'ingestion des aliments, vomissements alimentaires. Dans le cours de la maladie, survint une première forte hématémèse, et le lendemain, deuxième grande hématémèse, plus considérable que la première. La malade fut mise au régime lacté absolu, et, au bout de neuf mois, elle était complètement guérie de son ulcère stomacal. Huit ans plus tard, le 27 mars 1897, la malade entre à l'hôpital de la Croix-Rousse, dans le service de M. Lannois; elle venait d'être prise d'hématémèses abondantes et de melæna. Elle se plaint de douleurs au creux épigastrique. On la met à la diète lactée et on applique des sachets de glace sur le ventre. A huit heures du soir, les douleurs stomacales augmentent d'intensité et la malade est prise d'une terrible hématémèse qui lui fait perdre environ deux litres de sang. On pratique une injection d'ergotinine, puis une injection de sérum, mais la

1. Dieulafoy. Transformation de l'ulcère stomacal en cancer. *Clinique médicale de l'Hôtel-Dieu*, 1896-1897, p. 249.

malade se refroidit et succombe le 29 mars, à dix heures et demie du soir. A l'autopsie, on trouve dans l'estomac des caillots volumineux. Au niveau de la petite courbure existe la cicatrice de l'ancien ulcère. Sur cette cicatrice on constate un petit soulèvement conique terminé par un orifice béant qui n'est autre chose que l'ouverture d'une artériole dont les parois étaient entamées. Ne dirait-on pas l'exulceratio greffée sur la cicatrice de l'ulcus ?

Les hématémèses de l'exulceratio me paraissent offrir quelques particularités intéressantes à signaler; elles n'ont jamais été l'objet d'une description spéciale puisque aucun travail d'ensemble n'avait encore été fait sur ce sujet. Si je m'en rapporte aux cas que j'ai vus et aux observations que je vous ai citées, l'hématémèse de l'exulceratio simplex est, je vous l'ai déjà dit, d'*emblée* une grande hématémèse. Ici, la grande hématémèse n'est pas précédée de ces petits vomissements de sang qui sont si fréquents au cours de l'ulcus simplex. Certes, l'ulcus simplex est, lui aussi, la cause d'hématémèses qui peuvent devenir mortelles par leur abondance ou par leur répétition, mais toute proportion gardée, je considère l'hématémèse de l'exulceratio comme bien plus redoutable que l'hématémèse de l'ulcus. Vous verrez un grand nombre de malades atteints de l'ulcus simplex, chez lesquels des hématémèses abondantes ou répétées ne mettent cependant pas la vie en péril; j'ai soigné, pour ma part, bien des gens atteints de la forme classique de l'ulcus, plusieurs ont succombé à la perforation, à la cachexie, à la transformation cancéreuse, beaucoup ont eu de fortes hématémèses, mais aucun n'a été enlevé par hémorragie foudroyante.

Voyez au contraire ce qui s'est passé pour les dix malades atteints d'exulceratio simplex dont il est question dans cette étude : *d'emblée* la grande hématémèse apparaît; elle se répète coup sur coup, avec la même intensité; en quelques jours, presque en quelques heures, ces gens-là, terrassés par leurs hématémèses sont morts ou mourants. Ils ressemblent à des gens bien portants à qui on aurait ouvert une artère et qui meurent d'hémorragie. Sur nos dix malades, sept sont morts plus ou moins vite, ayant perdu par une ar-

tériole stomacale plusieurs litres de sang; ils sont morts exsangues, et à l'autopsie on a trouvé partout la même lésion, l'exulceratio ayant entamé ou détruit l'artériole. Quant aux trois malades qui ont guéri, ils ont eu l'air, eux aussi, d'avoir été d'emblée frappés à mort dans le cours d'une excellente santé; les gastrorragies ont été chez eux si abondantes qu'ils n'avaient plus que douze cent mille ou treize cent mille globules rouges par millimètre cube. J'ai donc raison de vous dire que les hématémèses de l'exulceratio sont autrement terribles, autrement soudaines que la plupart des hématémèses de l'ulcus. En un mot, hématémèse inopinée, d'emblée menaçante, souvent mortelle, tel est le symptôme dominant, le symptôme prépondérant, qui résume presque toute l'histoire clinique de l'exulceratio simplex.

Je viens de vous dire, Messieurs, comment on meurt d'exulceratio simplex; je voudrais pouvoir vous dire ce que deviennent ceux qui guérissent. Quel avenir est réservé à ces malades? Sont-ils débarrassés, une fois pour toutes, de cette terrible éventualité, ou bien l'exulceratio prédispose-t-elle à la récidive comme l'ulcus? Vous comprenez qu'il ne m'est pas possible de répondre à cette question, pour la bonne raison que la guérison de nos trois malades ne date que de quelques mois, de quelques semaines; il faudra attendre des années avant de se prononcer sur la possibilité des récidives.

Je termine cette leçon par les conclusions suivantes :

1° — Outre l'ulcus simplex de Cruveilhier, on peut trouver à l'estomac une perte de substance très superficielle et assez étendue, que j'ai nommée *exulceratio simplex*.

2° — L'exulceratio simplex, ovalaire, elliptique ou étoilée, a la dimension d'une pièce de 50 centimes, de 1 franc, de 2 francs; elle est très superficielle et ne dépasse pas en profondeur la tunique muqueuse, y compris sa muscularis mucosæ. Peut-être est-elle la conséquence d'une toxi-infection.

3° — Les bords de l'exulceratio n'étant ni indurés ni surélevés et les parois de l'estomac conservant toute leur sou-

plesse, l'aspect de l'exulceratio est totalement différent de l'aspect de l'ulcus. Il en résulte que l'exulceratio pourrait, au premier abord, être méconnue, soit sur le vivant pendant l'opération, soit sur le cadavre à l'autopsie, si, de parti pris, on ne se mettait à sa recherche.

4° — L'exulceratio n'est pas le résultat d'un processus chronique; c'est un processus ulcéreux aigu qui, souvent, trop souvent, atteint l'une des artérioles volumineuses et superficielles qui rampent sous la muscularis mucosæ. L'artériole étant ouverte, il en résulte une ou plusieurs hématémèses qui, *d'emblée*, sont quasi foudroyantes. Ces hématémèses se répètent plusieurs fois en peu de jours et tuent le malade si l'on n'intervient pas par un traitement médical ou par un traitement chirurgical approprié.

5° — Dans quelques cas exceptionnels, l'exulceratio simplex annonce sa présence par quelques symptômes gastriques : douleurs d'estomac, nausées, vomissements, mais, le plus souvent, elle évolue silencieusement, sournoisement, et c'est au milieu d'une santé en apparence excellente, qu'on est pris de pesanteur stomacale, de nausées, de vertige, de syncope et des grandes hématémèses qui résument l'histoire clinique de l'exulceratio.

6° — Le diagnostic de l'exulceratio ne peut donc être fait qu'au moment des hématémèses; il faudra, premièrement, se bien assurer qu'il s'agit d'une hématémèse et, en second lieu, acquérir la certitude que la lésion hémorragipare ulcus ou exulceratio siège bien à l'estomac.

7° — Le pronostic de l'exulceratio simplex est extrêmement grave; toute la gravité vient des hématémèses qui, d'emblée, acquièrent une terrible intensité.

8° — Nous ne savons pas encore quel avenir est réservé aux malades qui guérissent; la récidive est-elle à craindre, la transformation de l'exulceratio en ulcus est-elle possible? Ce n'est que plus tard qu'on pourra répondre à ces questions.

TROISIÈME LEÇON

EXULCERATIO SIMPLEX

TRAITEMENT MÉDICAL. — TRAITEMENT CHIRURGICAL

Messieurs,

Après vous avoir décrit l'exulceratio simplex et les violentes hématémèses souvent mortelles qui en sont la conséquence, nous avons à débattre actuellement la question du traitement. En réalité, ce n'est pas l'exulceratio qui s'offre à notre traitement, car l'exulceratio évolue sournoisement, échappe d'habitude à notre contrôle et ne révèle le plus souvent sa présence que par les grandes hématémèses ; c'est donc contre ces hématémèses que doivent être dirigés tous nos moyens d'action.

Laissez-moi vous rappeler une fois de plus comment les choses se passent : un individu, habituellement jeune, n'ayant eu antérieurement ni douleurs gastriques, ni troubles dyspeptiques, vierge en apparence de toute lésion stomacale, est pris à l'improviste de grand malaise, de vertiges, d'état nauséeux, de pesanteur stomacale, et il vomit à flots un demi-litre, un litre et plus encore de sang liquide ou en caillots, mélangé ou non à des aliments. Cette grande hématémèse est suivie d'abattement, de défaillance, et plus tard, si l'on examine les premières gardes-robes rendues, on y

trouve du sang en quantité plus ou moins considérable ; l'hématémèse est suivie de mélæna. Rarement l'hématémèse de l'exulceratio tue du premier coup, mais il est bien rare d'autre part, qu'elle ne se renouvelle pas. Quelques heures plus tard, le lendemain, le surlendemain, apparaissent une deuxième, une troisième, une quatrième grande hématémèse, avec état vertigineux et syncopal, si bien qu'en vingt-quatre heures, en trente-six heures, en quarante-huit heures, le malade a vomi deux litres, trois litres, quatre litres de sang. Et quand vous êtes appelé auprès de ce malade, vous trouvez un individu anéanti, au teint blafard, aux muqueuses décolorées, à la voix éteinte. Le pouls est petit et accéléré ; la température est souvent fébrile, elle atteint 38 degrés, 38°,5, 39 degrés; le malade n'éprouve aucune douleur, l'estomac est indolore à la palpation. Au moyen d'une sémiologie bien comprise, vous arrivez à établir votre diagnostic ; vous éloignez l'idée d'hématémèses consécutives aux cirrhoses du foie, vous ne rejettez pas absolument l'idée d'un ulcus simplex à évolution latente, mais vous inclinez plus encore vers la grande hématémèse tributaire de l'exulceratio. Vous portez dès lors un pronostic des plus graves et vous vous demandez anxieusement comment vous allez conduire le traitement. Ce traitement sera-t-il médical, ou sera-t-il chirurgical? C'est ce que je discuterai plus loin après vous avoir fait connaître les deux cas suivants où la guérison a été obtenue par le traitement médical.

Une jeune femme de trente ans est amenée à la consultation de l'Hôtel-Dieu, le 28 février 1898, dans un tel état de pâleur, de faiblesse, d'anéantissement, qu'on la transporte immédiatement dans les salles sans lui faire subir le moindre interrogatoire. Elle ne reste que quelques heures dans le service de mon collègue, M. Audhoui, qui a l'extrême obligeance de me l'envoyer. Vous l'avez vue couchée au n° 9 de la salle Sainte-Jeanne, exsangue, ayant à peine la force de raconter son histoire. L'avant-veille, le samedi, 26 février, sans aucune cause apparente, elle éprouve à onze heures du matin un malaise, puis vers midi et demi, en préparant le déjeuner dans sa cuisine, elle est prise de vertiges,

et se sent défaillir. Quelques instants après elle vomit à pleine bouche une quantité de sang rouge et les derniers efforts de vomissement amènent l'expulsion de plusieurs caillots mous, noirâtres, comparables à des pruneaux. Cette grande hématémèse que la malade évalue à un litre et demi de sang n'a pas duré, dit-elle, plus d'une minute. Défaillante, en proie aux vertiges, aux nausées, aux bourdonnements d'oreilles, cette femme boit un peu de thé au lait et se met au lit. Cet état accompagné de fréquentes lipothymies dure toute la soirée et la nuit suivante : à plusieurs reprises la malade vomit encore des caillots si volumineux qu'elle est obligée de les extraire de la bouche avec les doigts. Ces hématémèses n'ont été ni précédées ni accompagnées de douleurs stomacales; l'appétit était excellent, cependant la malade se rappelle que depuis quelques jours, elle avait ressenti, au réveil, un état nauséeux et une pesanteur épigastrique.

Le lendemain dimanche, cette femme continue à n'éprouver aucune douleur stomacale ; le lait et le thé sont très bien tolérés. Mais à huit heures du soir, survient une syncope prolongée et la malade en revenant à elle, vomit à flots, comme la veille, du sang rouge vif, puis des caillots. Vertiges, nausées, bourdonnements d'oreilles deviennent continuels, et la malade tombant en syncope à chaque instant croit qu'elle va mourir. Ainsi se passe la nuit du dimanche au lundi, jusqu'au moment où cette femme nous arrive à l'hôpital. Ses téguments et ses muqueuses sont absolument décolorés ; elle est anéantie, sa voix est presque éteinte, elle affirme avoir perdu plus de trois litres de sang en vingt-quatre heures, et elle dit vrai, car elle n'a plus que douze cent mille globules rouges par millimètre cube; son pouls est petit, accéléré, à 128. La température légèrement fébrile est à 38 degrés. La malade ne présentant aucun signe de cirrhose ou de précirrhose, ni aucun des signes habituels à l'ulcus et les grandes hématémèses étant survenues *d'emblée*, je pose le diagnostic d'exulceratio simplex. Après mûre réflexion, j'éloigne pour le moment l'idée de l'intervention chirurgicale et j'institue le traitement médical :

immobilité absolue, lait et eau glacés par grandes cuillerées; eau de chaux cocaïnée et morphinée par petites cuillerées.

Dans la journée du mardi, un lavement amène l'évacuation de plusieurs selles liquides, goudronneuses, sanguinolentes. La température monte à 39 degrés. Le mercredi, pas de nouvelles hématémèses, pas de melæna; aucune douleur épigastrique. Deux petits vomissements de lait caillé sans traces de sang. On ajoute au traitement des injections de sérum. Le jeudi, sixième jour après la première grande hématémèse, la malade se sent moins faible, elle n'a plus ni vertiges, ni nausées, le pouls est à 124, la température est tombée à 37°,4; les selles ne sont plus noires. Aucune douleur gastrique, aucun vomissement. On continue les injections de sérum. Les jours suivants, l'amélioration persistant, je donne un litre de lait qui est fort bien accepté par l'estomac. Le 20 mars, je prescris une alimentation légère, purée de légumes, œuf à la coque, mie de pain, un litre et demi de lait; il n'en résulte ni douleurs, ni nausées. Le teint est moins blafard.

Le 12 avril, la malade qui se lève plusieurs heures par jour est mise à un régime plus substantiel, la viande, le pain, le vin et autres aliments sont très bien tolérés sans le moindre trouble digestif, sans la moindre douleur gastrique. Toutefois, cette femme est toujours pâle et anémiée, car le nombre de ses globules rouges n'atteint pas encore trois millions. L'amélioration continue sans se démentir pendant le mois d'avril et la malade convalescente, et encore faible et amaigrie, quitte l'Hôtel-Dieu le 2 mai. Elle revient nous voir un mois plus tard, plus forte, plus colorée, en bonne santé et n'éprouvant pas le moindre symptôme gastrique.

Je mets sous vos yeux le tableau dressé par M. Apert, mon chef de laboratoire, indiquant l'accroissement des globules rouges, depuis l'entrée de la malade jusqu'à sa sortie

1er mars	1.209.000	globules	rouges.
2 mars	1.210.000	—	—
4 mars	1.426.000	—	—
6 mars	1.488.000	—	—

13 mars	1.940.000	globules	rouges.
19 mars	2.200.000	—	—
27 mars	2.542.000	—	—
4 avril	2.966.000	—	—
17 avril.	3.264.000	—	—
26 avril	3.326.000	—	—
30 avril.	3.357.000	—	—

Les hématémèses avaient dû être d'emblée bien terribles, puisqu'en deux jours la malade avait perdu plus de trois millions de globules rouges par millimètre cube ; il y a là de quoi expliquer son état continuel de vertige et de syncope.

Je vous montre également la courbe de sa température ; la fièvre, vous le voyez, a été fort éphémère, mais elle a néanmoins atteint 38 et 39 degrés.

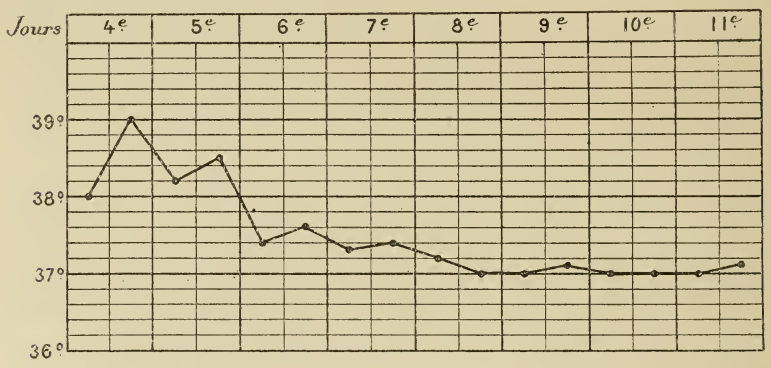

Passons à une autre observation d'un grand intérêt : Le 28 juin 1898, j'étais appelé en consultation par le Dr Grunberg, auprès d'une jeune fille de vingt-deux ans, qui était tombée malade dans les conditions suivantes : le 18 juin, dans le cours d'une très bonne santé, cette jeune fille éprouve, à quatre heures du soir, une légère syncope ; elle sort néanmoins pour faire ses courses et, à huit heures du soir, elle est prise subitement d'une si violente hématémèse qu'elle évalue à plus d'un litre la quantité de sang vomi. On la met en voiture, on la ramène chez elle, elle se couche et le lendemain dans la matinée, sans avertissements, sans douleurs gastriques, elle a de nouveau, à dix minutes d'intervalle,

deux terribles hématémèses évaluées à deux litres environ par le Dr Grunberg, qui a été mandé auprès d'elle. Notre confrère et le Dr Siredey prescrivent la glace *intus* et *extra*, des injections d'éther et d'ergotine, ainsi que 900 grammes de sérum en deux injections. A ce moment, la température était normale ; ce n'est que le lendemain soir, troisième jour de la maladie, qu'elle s'est élevée à 39°, ainsi que vous pouvez le constater sur la courbe ci-jointe.

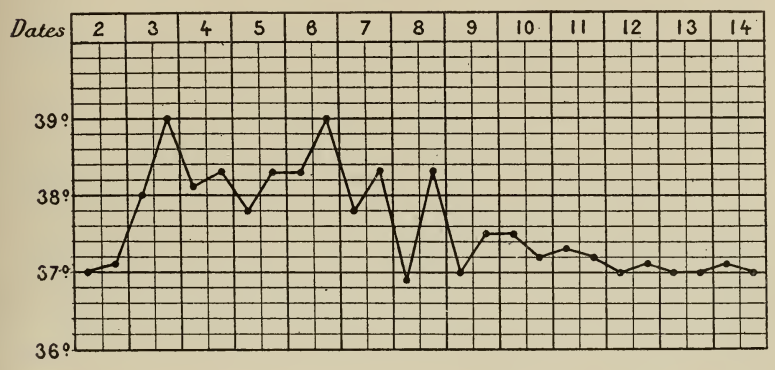

Malgré plusieurs nouvelles injections de sérum atteignant plus de deux litres, la jeune malade est prise d'une autre terrible hématémèse le 20 juin, à onze heures du soir ; le sang est rendu liquide et en caillots ; de plus, l'hématémèse est suivie d'un mélæna considérable. On pouvait donc affirmer, sans aucune exagération, que cette pauvre fille venait de perdre, en moins de quarante-huit heures, plus de quatre litres de sang. A ce moment, la température est à 39 degrés ; le pouls à 130 ; le délire apparaît. On pratique de nouvelles injections d'éther et d'ergotine et une série d'injections montant à deux litres de sérum. C'est dans la journée du 21 que je vois la jeune malade ; elle est exsangue, anéantie, la voix affaiblie, incapable de faire le moindre mouvement, pouvant à peine répondre à nos questions.

La soudaineté, l'intensité de ces hématémèses quasi foudroyantes survenues *d'emblée* chez une jeune fille qui n'avait aucun passé gastrique (à peine avait-elle éprouvé depuis trois ou quatre jours une légère douleur stomacale), ces

différentes considérations, y compris l'élévation de température, me firent porter le diagnostic d'*exulceratio simplex*, diagnostic que mon confrère avait lui-même porté dès le début des accidents.

L'intervention chirurgicale ne me parut pas applicable au cas actuel, au moins pour le moment. On continua les inhalations d'oxygène par centaines de litres, les injections de sérum par centaines et milliers de grammes ; on conseilla les lavements nutritifs et les glaces vanille et café par cuillerées espacées. Les jours suivants, 22, 23 et 24 juin, la situation resta sensiblement la même, avec extrême faiblesse, lipothymies, défaillances, température fébrile.

Je revois la malade le 26 juin, et je constate une tendance à l'amélioration ; le pouls est de meilleure qualité, la fièvre est presque tombée, la température se rapproche de la normale ; néanmoins, la malade a encore, ce jour-là, une syncope et un léger mélæna. Le même traitement est continué, fortes inhalations d'oxygène, grandes injections de sérum, lavements nutritifs, glaces à la crème et lait glacé. Le 28 juin, l'amélioration s'accuse plus franchement ; le sommeil a succédé à l'insomnie, le lait est pris avec plus de plaisir ; le pouls est à 84, la température est normale. Il faut que les hématémèses aient été bien considérables pour que la numération des globules faite à ce moment, huit jours après la dernière hématémèse, n'ait donné que 1,500,000 globules rouges. Dès lors, la jeune malade, toujours extrêmement faible et décolorée, s'achemine lentement vers la guérison. Je la vois de nouveau le 18 juillet, et je constate une vraie tranformation dans son état : ses forces reviennent, son teint se colore, ce qui s'explique, car elle a maintenant 3,170,000 globules rouges. Elle prend toujours deux litres et demi de lait et deux parfaits glacés ; on continue les lavements nutritifs, mais on cesse les injections de sérum. Les règles reparaissent le 21 juillet ; l'alimentation devient plus substantielle ; la guérison est assurée, mais la convalescence sera longue.

En résumé, cette jeune fille, atteinte d'exulceratio simplex, a perdu en quatre hématémèses et en quarante-huit heures

plus de quatre litres de sang; une grosse artériole rampant sous la tunique muqueuse de l'estomac a certainement été ouverte par le processus ulcéreux. Le traitement a été des plus intenses et j'ajouterai des mieux conduits par le Dr Grunberg. En vingt-neuf jours, il a été fait quatre-vingt-neuf injections correspondant à 13,380 grammes de sérum; on a donné 800 litres d'oxygène, des lavements nutritifs, des glaces et du lait glacé.

J'ai tenu, Messieurs, à vous faire connaître en détail ces deux dernières observations, afin que vous ayez sous les yeux toutes les pièces du procès au moment où nous allons discuter la valeur du traitement médical et l'opportunité du traitement chirurgical.

Placez-vous, si vous le voulez bien, dans la situation où vous seriez, dans des cas analogues à ceux que nous avons étudiés au cours de ces leçons : vous êtes appelés auprès d'un malade, qui, en pleine santé, a été pris d'une terrible hématémèse; peut-être aurez-vous la chance que le sang ait été recueilli sur des linges ou dans un vase; le sang est là, liquide ou en caillots, la quantité en est vraiment effrayante, il y en a bien un litre ou un litre et demi rendu en un seul coup; le malade est anxieux, prêt à défaillir, extrêmement pâle, le pouls est accéléré, la température est légèrement fébrile; vous faites votre enquête, vous prenez vos renseignements et vous formulez le diagnostic suivant : le malade vient d'avoir une terrible hématémèse consécutive à une ulcération de l'estomac et tout fait supposer que cette ulcération n'est pas l'ulcus simplex mais l'exulceratio simplex.

Qu'allez-vous faire; allez-vous recourir sans retard à l'intervention chirurgicale? Pas encore, et bien qu'il y ait des cas véritablement foudroyants où la mort pourrait survenir à la suite de la première hématémèse, prenez toutes vos précautions dans le cas où l'intervention chirurgicale deviendrait urgente, mais essayez d'abord du traitement médical. La première condition est de mettre votre malade dans l'immobilité complète, couché sur le dos, sans le moindre mou-

vement, un sac de glace sur l'estomac. A mon sens, le malade ne doit rien prendre, pas une cuillerée de lait, pas une cuillerée d'eau, pas même un morceau de glace; son estomac doit être mis à la diète absolue; je considère que tout ce qui peut provoquer les mouvements de l'estomac ou la sécrétion du suc gastrique est chose nuisible. Une artériole a été ouverte, l'hémorragie est momentanément arrêtée, un caillot bienfaisant est en train d'oblitérer le vaisseau; là est le salut; par conséquent ne prescrivez et ne permettez quoique ce soit qui puisse compromettre ce travail curateur. Chez les malades que j'ai eu à traiter, je permettais quelques cuillerées de lait, quelques cuillerées d'eau ; aujourd'hui, réflexion faite, j'agirais autrement. Bien que ces malades aient guéri, je crois qu'il est préférable de ne rien donner pendant les premières heures et même les premiers jours qui suivent les grandes hématémèses. Toute boisson, toute potion introduite dans l'estomac provoque les contractions de l'organe et la sécrétion du suc gastrique, conditions défavorables à la formation et à la solidité du caillot obturateur. Je vous conseille, par conséquent, de ne prescrire à vos malades, ni les préparations de gélatine, ni les potions hémostatiques, sirop de ratanhia, eau de Rabel, perchlorure de fer; je pense, encore une fois, que la meilleure médication en pareille circonstance est de ne provoquer dans l'estomac, dont la plaie ne demande qu'à s'ouvrir, ni mouvements, ni sécrétions.

C'est par la peau et par le rectum que doit se faire toute la médication. Par le rectum vous alimentez le malade au moyen de lavements nutritifs, peptone, œufs et lactose. Par la peau, vous introduisez le médicament hémostatique, ergotine, ergotinine, et encore même, ces médicaments si efficaces au cas d'hémorragies utérines, n'ont qu'une utilité secondaire dans le cas qui nous occupe. C'est par injections sous-cutanées que vous ferez absorber des litres de sérum. On peut se demander, théoriquement, si ces injections de sérum en élevant la tension artérielle, ne sont pas nuisibles à la solidité du caillot en voie de formation; on peut se demander également si une trop grande quantité de sérum

rapidement introduite dans l'économie n'a pas un mauvais effet sur la petite quantité de sang qui y reste encore. L'expérience prouve que les injections de sérum *bien faites*, préconisées par M. Hayem au cas de grandes hémorragies, ont une action réellement efficace; il n'est pas nécessaire qu'elles soient intra-veineuses. On peut répéter ces injections plusieurs fois par jour, et injecter chaque fois 200, 300, 500 grammes de sérum; la jeune malade que j'ai vue avec le Dr Grunberg a reçu plus de treize litres de sérum en vingt-neuf jours. Vous pouvez employer un sérum contenant 7 grammes de chlorure de sodium par litre d'eau, suivant la formule de M. Malassez, ou un sérum contenant par litre, 5 grammes de chlorure de sodium et 10 grammes de sulfate de soude, suivant la formule de M. Hayem. Le sérum que vous me voyez employer journellement, est composé de 8 grammes de chlorure de sodium et dix centigrammes de benzoate de caféine par litre; je me suis arrêté à cette formule qui me paraît répondre à toutes les indications. L'injection de sérum doit être faite, bien entendu, avec une asepsie rigoureuse et très lentement; ne craignez pas de mettre un quart d'heure pour injecter dans le tissu cellulaire sous-cutané trois ou quatre cents grammes de sérum.

L'oxygène abondamment répandu autour du lit du malade, les injections d'éther, au cas de syncope, rendent de réels services. Vous soumettez le malade à cette médication et vous le surveillez de près. Il est rare que vous réussissiez du premier coup à arrêter l'hémorragie, le caillot obturateur de l'artériole ouverte n'est pas toujours solide et bien formé, surtout si l'artériole n'est entamée que sur une partie de sa circonférence. Alors d'autres gastrorragies vont probablement reparaître, de nouveau le malade va rendre un litre, deux litres de sang et plus encore, suivi ou non de mélæna. Dans ces conditions, la situation devient de plus en plus périlleuse, l'anxiété redouble, le pouls s'accélère, la pâleur s'accentue, les défaillances et les syncopes se succèdent. Vous n'osez plus quitter votre malade; vous redoutez avec raison un syncope ultime ; vous vous demandez si une

nouvelle hématémèse, mortelle, celle-là, ne va pas survenir d'un instant à l'autre, et tout en continuant votre traitement médical, vous êtes hanté par l'idée de l'intervention chirurgicale.

C'est ici, Messieurs, que la difficulté est grande; c'est ici, j'en conviens, qu'il est grave de prendre une décision dont vous devez assumer la responsabilité. Car, je ne cesse de vous le répéter, dans toutes les questions médico-chirurgicales, c'est à nous, médecins, de préciser nettement le diagnostic, de suivre pas à pas l'évolution du mal et d'armer la main du chirurgien. C'est notre rôle et c'est notre devoir, qu'il s'agisse d'appendicite, de péritonite pneumococcique, de péritonite suraiguë consécutive à la perforation de l'ulcus simplex de l'estomac ou du duodénum; dans toutes ces circonstances, où la médecine et la chirurgie associent leurs bienfaisants efforts, c'est à nous médecins de saisir le moment opportun.

Quel est donc ce moment opportun quand il s'agit des grandes hématémèses de l'exulceratio simplex; il y a là une artériole ouverte; qu'attendez vous pour faire pratiquer la ligature de cette artériole? Certes, le traitement médical tel que je viens de le formuler, et notamment les injections copieuses et réitérées de sérum ont une très grande efficacité; mais cette efficacité a des limites. Mon premier malade a succombé, bien qu'il ait reçu dans la veine 1,500 grammes de sérum; la malade de M. Brault a succombé, bien qu'on ait pratiqué sur elle de grandes injections de sérum plusieurs fois répétées et une injection intraveineuse de 1,500 grammes. Le traitement médical est donc parfois impuissant. Quant au traitement chirurgical, il aura d'autant plus de chances de réussir qu'il sera fait à temps et non pas au moment où la syncope mortelle est imminente. Quelles sont donc les indications d'après lesquelles l'opération devient urgente? L'opération s'impose-t-elle lorsque le chiffre des globules rouges a subi une déperdition déterminée; peut-on dire par exemple qu'il faille opérer dès que le nombre des globules rouges s'est abaissé au taux de 1,500,000 ou 1,200,000? Je ne pense pas que ce

soit là l'unique criterium : le malade de MM. Lépine et Bret a succombé alors qu'il avait 1,300,000 globules; et ma malade de la salle Sainte-Jeanne a survécu alors qu'elle n'en avait que 1,200,000. Le jeune malade que j'ai fait opérer et qui a guéri, avait 1,600,000 globules le jour de son entrée dans mon service, mais il ne devait certainement n'en avoir que 1,200,000 après la nouvelle hématémèse d'un litre et un tiers qu'il eut trois jours plus tard. Voilà donc trois malades ayant chacun une moyenne de douze à treize cent mille globules rouges, l'un meurt, un second guérit grâce à l'intervention chirurgicale et un troisième guérit sans opération. C'est vous dire que la numération des globules, à elle seule, ne peut nous servir à proclamer ou à différer l'urgence de l'opération.

Je ne vois, à vrai dire, ni signes précis, ni symptômes formels qui nous permettent d'apprécier d'une façon positive le moment où l'opération s'impose. Cette appréciation ne peut résulter que de l'ensemble des faits. Il faut tenir compte de l'état du pouls, de l'état des forces du malade, de son degré de résistance; en un mot, il faut savoir attendre, mais il faut aussi savoir se décider. Je pense, pour ma part, que la quantité de sang *vomie en une fois* est notre guide le plus précieux. Tout malade qui n'a que des hématémèses de moyenne intensité; tout malade qui, dans chacune de ses hématémèses, ne vomit pas plus de 100 grammes, 200 grammes de sang, n'est pas justiciable de l'opération, alors même que ses hématémèses se répéteraient assez fréquemment (sans toutefois dépasser la mesure). Du reste, ces hématémèses de moyenne intensité concernent l'ulcus simplex beaucoup plus que l'exulceratio simplex; en pareil cas, les moyens médicaux ont presque toujours raison de l'hémorragie; l'opération ne s'impose pas. Au contraire, tout malade qui vomit *d'un seul coup* et *d'emblée*, un demi-litre, un litre de sang et plus encore, surtout si ses vomissements de sang se répètent une deuxième, une troisième fois en vingt-quatre heures, ce malade-là risque fort de succomber s'il n'est pas opéré à temps. De telles hématémèses sont presque toujours l'apanage de

l'exulceratio simplex, et quand même elles seraient dues à l'ulcus simplex, peu importe; une artère importante est ouverte, le caillot obturateur est insuffisant, la gastrorragie paraît s'arrêter pour un temps ou se dissimule sous forme de mélæna, mais qu'on ne s'y fie pas, ces cas-là sont presque toujours mortels si l'on n'intervient pas; vous l'avez bien vu chez sept des malades dont je vous ai rapporté l'histoire et dont l'exulceratio a été nettement constatée à l'autopsie, ils ont succombé à leurs hémorragies, car l'exulceratio simplex, mieux encore et bien plus souvent que l'ulcus simplex, favorise ces hématémèses foudroyantes.

Donc, en face d'un malade chez lequel on a toute raison de supposer l'exulceratio simplex, que la lésion soit avérée ou latente, du moment que ce malade est pris de ces terribles hématémèses qui lui font perdre *d'emblée*, et *d'un coup*, un demi-litre ou un litre de sang (sans compter le mélæna) et à plus forte raison si ces grandes hématémèses se répètent une deuxième, une troisième fois à brève échéance, il n'y a pas un instant à perdre, il faut opérer. Agir autrement, tergiverser, temporiser, c'est exposer le malade à la mort [1], c'est, pardonnez-moi l'expression, jouer sa vie à pile ou face.

Telles sont, à mon avis, les indications opératoires et j'ai la conviction que l'opération pratiquée pour les hématémèses de l'exulceratio simplex donnera d'éclatants succès, l'opéra-

1. Les hématémèses foudroyantes de l'exulceratio simplex seront mieux connues à l'avenir. A la suite de ma communication à l'Académie de médecine, le Dr Baratier (de Jeugny) m'a fait part de l'observation suivante, qui paraît se rapporter de tous points à l'exulceratio simplex :

« J'ai perdu un malade dont le cas est identique à votre premier malade. Un homme de quarante-deux ans, cultivateur aisé, non alcoolique, non syphilitique, est pris *soudainement*, le soir à huit heures, d'une hématémèse considérable. J'arrive à dix heures, je trouve le malade décoloré, étendu sur son lit; sur le parquet, on voyait des flaques de sang; dans une cuvette, on avait recueilli un litre de sang avec caillots; on peut dire que cet homme venait de perdre au moins un litre et demi de sang. La médication a consisté en injections d'ergotine, glace intra et extra, révulsifs aux membres inférieurs. Le lendemain, nouvelles hématémèses de un demi-litre à un litre, à onze heures du matin et à deux heures de l'après-midi. Même traitement. Le surlendemain, sans prodromes, au milieu du calme le plus absolu, hématémèse foudroyante et mort du malade.»

tion et ses conséquences étant infiniment plus simples au cas d'exulceratio qu'au cas d'ulcus.

Voyez comme les choses se sont passées simplement chez le jeune garçon que j'ai fait opérer par M. Cazin ; pas le moindre incident, pas la moindre complication ; les hématémèses qui menaçaient de le tuer se sont arrêtées net ; l'alimentation a pu être reprise sans tarder. Au neuvième jour après l'opération, la plaie abdominale était complètement cicatrisée ; en vingt jours, la guérison était obtenue ; cet homme était mourant il y a quelques semaines, et maintenant il est en pleine santé, les fonctions de son estomac sont irréprochables, le succès opératoire a été vraiment merveilleux. C'est quand on a suivi de près un cas de ce genre, c'est quand on a pu constater l'innocuité de cette opération et ses résultats, qu'on se demande vraiment si l'intervention chirurgicale ne devrait pas être le traitement de choix des grandes hématémèses de l'exulceratio simplex.

Il ne m'appartient pas de m'appesantir sur le procédé opératoire ; il est néanmoins quelques points que je tiens à bien mettre en relief :

Jusqu'ici, veuillez le remarquer, les opérations qui ont été pratiquées dans le but de remédier aux grandes hématémèses n'ont visé que les hématémèses consécutives à l'ulcus simplex, le seul qui fût connu. Lisez ce qui a été publié à ce sujet, et c'est toujours à l'ulcus simplex que se sont adressé les chirurgiens. M. Marion, dans son excellente thèse, a pu réunir sept opérations d'hémorragies consécutives à l'ulcère simple de l'estomac pour lesquelles l'opération a été pratiquée[1]. Voici comment M. Marion résume la question : Les interventions pour hémorragies sont encore trop peu nombreuses pour qu'on puisse en tirer des conclusions fermes et des renseignements précis au point de vue du manuel opératoire :

Gannat entreprit une opération chez un malade présentant des hématémèses, mais effrayé par les adhérences péri-sto-

1. Marion. De l'intervention chirurgicale dans le cours et les suites de l'ulcère simple de l'estomac. *Thèse* de Paris, 1897.

macales, il referma l'abdomen sans aller plus loin. L'autopsie démontra la présence d'un ulcère simple et l'ulcération de l'artère pancréatico-duodénale.

Mikulicz est intervenu quatre fois pour des hématémèses; la première fois, il fit une cautérisation de l'ulcère, le malade mourut de colapsus cinquante heures après l'opération. La seconde fois, il pratiqua une suture de la région qui saignait, le malade succomba par collapsus le soir même. Chez une femme, il curetta l'ulcère, perfora la paroi stomacale qu'il sutura, et la malade guérit. Enfin, dans le quatrième cas, il sutura l'estomac au niveau de la lésion saignante, et dans la soirée la mort survint par collapsus.

Küster opéra une jeune fille atteinte d'hématémèses; il cautérisa l'ulcère et compléta son opération par une gastro-entérostomie pour obvier au rétrécissement ultérieur du pylore qu'aurait pu produire la cicatrice de l'ulcère voisin de l'orifice; la malade fut guérie.

Roux a pratiqué la gastrectomie partielle suivie de la suture à trois plans chez un malade atteint d'hématémèses consécutives à un ulcère simple qui avait déterminé l'érosion de l'artère coronaire stomachique. La ligature double de cette artère combinée avec l'excision de la partie ulcérée sauva le malade.

Dans les sept cas où l'opération a été pratiquée, la guérison n'a été obtenue que trois fois; mais dans ces sept cas, ainsi que je vous le faisais remarquer, il s'agissait de l'ulcère simple, or l'ulcus simplex envahit toutes les parois de l'estomac et se complique fort souvent d'adhérences et de lésions péristomacales. En pareille circonstance, l'opération est souvent très laborieuse et fort incertaine comme résultat. Chaque opérateur modifie à son gré le procédé opératoire, suivant les adhérences, les dimensions, l'étendue, la profondeur, la situation de l'ulcus simplex qui est toujours *une grosse lésion.*

L'opération est toute différente avec l'exulceratio simplex; il n'est pas question ici de grosse lésion stomacale, encore moins de lésions péri-stomacales, il s'agit au contraire d'une lésion superficielle et bien limitée, qui se prête admirable-

ment à l'opération. La lésion est même si superficielle, et au premier abord, si peu apparente, qu'elle peut passer inaperçue quand on n'est pas prévenu. Aussi voyez ce qui est arrivé aux opérateurs tant que l'exulceratio n'a pas eu son histoire anatomique et clinique : un individu avait-il des hématémèses violentes et répétées, on diagnostiquait chez lui un ulcus simplex et on le livrait au chirurgien; l'opérateur croyait qu'il allait trouver une importante lésion stomacale, des adhérences, de l'induration des parois stomacales, un gros ulcère à larges bords ; il ouvrait l'estomac, et grande était sa surprise de ne pas trouver la lésion attendue; il croyait alors à une erreur de diagnostic, il refermait l'estomac, ou bien il pratiquait une gastro-entérostomie sans se rendre un compte exact de ce qui s'était passé. Pareille méprise est signalée dans plusieurs des observations que je vous ai relatées : M. Michaux ouvre l'estomac de sa malade, bien convaincu qu'il va trouver l'ulcus simplex qui lui a été annoncé; il ne trouve pas cet ulcus; l'exulceratio simplex, cause de l'hémorragie mortelle, passe inaperçue et on ne constate la méprise qu'à l'autopsie. M. Hartmann ouvre l'estomac de sa malade, croyant qu'il va trouver l'ulcus simplex qui a été diagnostiqué, il ne trouve pas cet ulcus; l'exulceratio simplex, cause de l'hémorragie mortelle, passe inaperçue et on la trouve plus tard à l'autopsie. Chez le malade que j'ai fait opérer par M. Cazin, on ouvre l'estomac, qui au premier abord paraît absolument sain, on a un moment d'hésitation; mais on cherche de parti pris l'exulceratio simplex dont j'avais annoncé l'existence probable, on ligature cette exulceratio simplex, cause de l'hémorragie et le malade guérit.

Il ne faut donc pas dire, comme on l'a avancé à tort, que l'*exulceratio simplex* est impossible à trouver au moment de l'opération; je m'élève, preuves en main, contre pareille assertion. Jusqu'ici, on n'était pas familiarisé avec l'exulceratio simplex; elle était pour ainsi dire ignorée; elle n'avait suscité aucun travail d'ensemble; elle avait si peu attiré l'attention, qu'une fois l'estomac ouvert, *on ne la voyait pas parce qu'on ne savait pas la voir; elle passait inaperçue*

parce qu'on ne savait pas qu'elle existait. C'est donc un chapitre nouveau à ajouter à l'histoire médico-chirurgicale des ulcérations de l'estomac. A l'avenir, les médecins feront leur diagnostic et quand le chirurgien ouvrira l'estomac pour remédier à des hématémèses mises sur le compte de l'exulceratio, il saura que l'estomac peut lui paraître sain au premier abord; mais il saura également qu'il ne doit pas s'en tenir à cette première impression; il recherchera, avec un soin minutieux, l'*exulceratio simplex;* qu'il scrute la muqueuse stomacale en détail, qu'il la déterge avec soin, qu'il la déplisse, s'il le faut même, qu'il examine à la loupe le lieu suspect, et il découvrira l'exulceratio qui a la dimension d'une pièce de 50 centimes, d'une pièce de un ou deux francs et plus encore. Il la découvrira d'autant mieux que cette lésion n'est pas là, cachée comme un point dans l'espace, ainsi qu'on l'a un peu trop suggéré; l'exulcération, pour si superficielle qu'elle soit, occupe habituellement, je le répète avec intention, une assez large surface : elle n'est pas invisible, il s'en faut, elle est même parfois entourée de taches ecchymotiques qui servent de point de repère.

Quant à la décision à prendre, sur la façon dont il faut conduire l'opération, il me semble que le procédé mis en usage par M. Cazin chez notre malade est celui auquel il faut donner la préférence au cas d'hématémèses consécutives à l'*exulceratio simplex.* Les succès opératoires qu'on obtiendra au cas d'exulceratio seront bien plus grands que les succès obtenus en cas d'ulcus. Quand il s'agit de l'ulcus, en effet, l'étendue de la lésion, l'envahissement de toutes les parois de l'estomac, les adhérences et autres lésions extra-stomacales sont autant de mauvaises conditions qui compliquent l'opération et peuvent nuire à sa réussite; avec l'exulceratio, au contraire, tout est simplifié; il s'agit en somme de la ligature de parois stomacales souples et solides, conditions vraiment favorables, ainsi que vous l'avez vu chez notre opéré. Voici ce jeune garçon; je l'ai fait venir à l'amphithéâtre afin que vous puissiez constater son état actuel; sa santé est florissante et de l'opération il ne reste qu'une légère cicatrice abdominale.

Je termine cette leçon par les conclusions suivantes :

1° Le traitement médical peut avoir raison des hématémèses de l'exulceratio simplex. Pour cela, le malade doit être soumis à un repos complet et à une diète rigoureusement absolue pendant plusieurs jours. On ne permettra même pas l'ingestion de quelques cuillerées d'eau ou de

lait, car il faut supprimer totalement les fonctions de l'estomac, ses mouvements et ses sécrétions. Toute la médication doit se faire par le rectum et par la peau. Par le rectum, on fait absorber des lavements nutritifs, peptone, œufs, lactose. Par la peau, on pratique des injections de sérum, abondantes et répétées que j'ai l'habitude de faire additionner de dix centigrammes de benzoate de caféine par litre.

2° Si le traitement médical ne suffit pas, si les grandes hématémèses se répètent coup sur coup, si les syncopes deviennent menaçantes, il faut d'urgence et sans tarder pratiquer l'opération dont les suites et les conséquences sont presque sans danger.

3° L'opérateur devra se rappeler que l'estomac incriminé peut présenter, au premier abord, les apparences d'un estomac sain, bien que l'exulceratio simplex ait entamé quelque part sa muqueuse. D'où le précepte d'examiner minutieusement la muqueuse stomacale et de contrôler au besoin, à l'aide d'une loupe, la présence de l'exulceratio simplex, à laquelle s'associent parfois des taches d'apparence ecchymotique qui servent de points de repère.

4° A moins d'indications spéciales, on se contentera, au cas d'exulceratio simplex, de pratiquer la suture du territoire saignant, en empiétant un peu sur les parties voisines. Les succès opératoires seront bien plus certains et bien plus nombreux au cas d'exulceratio simplex qu'au cas d'ulcus, car la lésion est si minime, si limitée, qu'elle favorise singulièrement l'intervention chirurgicale.

QUATRIÈME LEÇON

SYPHILIS DE L'ESTOMAC

Messieurs,

En vous retraçant dans nos dernières leçons l'histoire anatomique et clinique de l'*exulceratio simplex*, j'ai eu bien soin de vous dire que nos malades n'étaient pas syphilitiques, et j'ajoutais que j'aurais l'occasion, un jour ou l'autre, de m'occuper avec vous de la syphilis de l'estomac, question trop délaissée et trop méconnue. Cette occasion se présente aujourd'hui, et je la saisis avec empressement.

Le 14 janvier 1898 entrait dans mon service de l'Hôtel-Dieu, salle Saint-Christophe, n° 20, un homme de trente-trois ans, atteint des symptômes classiques de l'ulcère simple de l'estomac. Il avait éprouvé ses premiers troubles gastriques un an et demi avant, dans le courant de mai 1896. Il fut soigné à cette époque à l'Hôtel-Dieu-Annexe, dans le service de M. Ménétrier. Il se plaignait alors de douleurs stomacales dont l'intensité augmentait après les repas, douleurs qui retentissaient dans la région dorsale, et qui étaient fréquemment suivies de vomissements alimentaires. Le malade fut considéré comme atteint d'ulcus simplex; on prescrivit le régime lacté absolu : lait, képhir, glace et

potions morphinées, on appliqua à la région stomacale des ventouses et des pointes de feu.

Quelques semaines plus tard, le malade ne se trouvant pas suffisamment amélioré, et peut-être aussi peu désireux de continuer son régime lacté, quittait l'hôpital. Mais toujours en proie aux mêmes souffrances, il ne tarda pas à rentrer le 15 juillet à l'Hôtel-Dieu, cette fois dans le service de M. Ferrand. Les symptômes n'avaient pas varié : mêmes douleurs épigastriques et rachidiennes, intolérance stomacale, vomissements alimentaires. Il est de nouveau soumis au traitement de l'ulcus simplex : régime lacté, forte médication alcaline, bicarbonate de soude, révulsifs, applications fréquentes de ventouses à la région stomacale et au rachis.

Après trois mois de traitement, interrompu par un court séjour à Vincennes, le malade quitte l'hôpital sans amélioration notable. Il ne tarde pas à rentrer à l'Hôtel-Dieu, et se fait recevoir, le 20 mars, dans le service de M. Gingeot. Les douleurs gastriques ont encore augmenté d'intensité, l'ingestion des aliments exaspère ces douleurs, les vomissements alimentaires sont très fréquents. Un soir, à onze heures, survient une *hématémèse* très abondante, le sang est vomi, liquide et en caillots, les caillots sont même si volumineux que le malade doit les extraire de sa bouche avec les doigts. L'interne de garde, appelé au moment de l'hématémèse, prescrit la glace à l'intérieur et fait appliquer des vessies de glace à la région épigastrique. Pendant les huit mois que cet homme est resté dans le service de M. Gingeot, remplacé au moment des vacances par M. Rénon, le traitement a été des plus variés et des mieux conduits. On a repris le régime lacté, lait et képhir, qui avait été prescrit dans les autres services hospitaliers, et la médication alcaline, bicarbonate de soude et eau de Vichy, a été associée au régime lacté. Ce régime ne donnant pas le résultat attendu, on a prescrit une alimentation en partie composée d'œufs et de poudres de viande. Des lavages de l'estomac ont été faits tous les jours pendant trois mois; une révulsion intense a été appliquée sous différentes formes : ventouses sèches, ventouses scarifiées, teinture d'iode, cinq vésicatoires et pointes de feu par

centaines. Devant la ténacité du mal, et bien que cet homme ne présentât aucun stigmate d'hystérie, on s'est demandé si un élément nerveux ne jouait pas un certain rôle; on a fait administrer des douches tous les jours pendant plusieurs semaines, on a eu recours aux bains de tilleul prolongés pendant deux heures, on a pratiqué des séances d'aimantation. Mais toutes ces médications sont restées sans résultat ou peu s'en faut.

Le malade quitte encore une fois l'hôpital et il rentre le 14 novembre, à l'Hôtel-Dieu-Annexe, cette fois dans le service de M. Vaquez, qui a bien voulu me donner à son sujet des renseignements circonstanciés : cet homme continuait à présenter tous les symptômes de l'ulcus simplex, il eut même une nouvelle hématémèse plus abondante que l'hématémèse qu'il avait eue dans le service de M. Gingeot. Le malade maigrissait, dépérissait, souffrait continuellement, et n'avait plus de sommeil. Devant l'inefficacité des moyens employés jusque-là, et devant la persistance et la longue durée de l'ulcus stomacal qu'aucun traitement ne semblait pouvoir amender, l'idée de l'intervention chirurgicale gagnait du terrain, et M. Vaquez, c'est lui-même qui me l'a dit, se préparait à l'envoyer en chirurgie..

C'est sur ces entrefaites que le malade entre dans mon service le 14 janvier. Il est blotti dans son lit, abattu, abruti par la souffrance, l'œil terne et l'air hébété. Les symptômes ne laissent aucun doute sur le diagnostic d'ulcus simplex qui a été porté depuis un an et demi dans les différents services où cet homme a séjourné. La douleur est nettement accusée aux points xyphoïdien et rachidien. Cette douleur, nous dit le malade, le traverse de part en part; elle le prive de tout repos, elle irradie au thorax et à l'abdomen; elle n'est jamais plus vive qu'après les repas, elle apparaît même après l'ingestion du lait, et l'estomac est tellement intolérant, que lait et aliments sont fréquemment rendus une heure ou une demi-heure plus tard. Je ne constate aucune dilatation de l'estomac, le creux épigastrique est très sensible à la pression, et cet homme n'éprouve quelque soulagement qu'en se couchant sur le côté droit. Au cours de l'examen,

on aperçoit aux jambes quelques cicatrices donnant l'impression d'anciennes *syphilides ulcéreuses*. Le malade est interrogé dans ce sens. Il raconte, en effet, avoir eu la syphilis en juillet 1895; il fut soigné, à cette époque, à l'hôpital Saint-Louis, dans le service de M. Fournier, pour des accidents syphilitiques, syphilides cutanées et muqueuses, syphilides du scrotum et de la bouche, syphilides ulcéreuses des jambes. Il ne resta que quinze jours dans le service de M. Fournier et c'est dix mois après ces manifestations syphilitiques qu'apparurent les premiers symptômes de l'ulcération gastrique. Il était donc permis de supposer que les accidents gastriques qui depuis dix-huit mois tourmentaient cet homme, étaient de nature syphilitique. Cette hypothèse, déjà mise en avant par mon chef de clinique, M. Kahn, lorsqu'il me présenta le malade, était d'autant plus admissible que le régime lacté et autres traitements, qui d'habitude améliorent ou guérissent l'ulcus simplex, étaient restés ici sans résultat. Pendant un an et demi, nous venons de le voir, les médications les plus rationnelles avaient été prescrites, et l'inefficacité absolue des moyens médicaux avait suggéré, en dernier lieu, l'idée d'une intervention chirurgicale.

Avant de prescrire le traitement spécifique, je voulus me rendre compte moi-même de l'état du malade. Je ne lui prescrivis aucune médication, et je me contentai de le soumettre, pendant quelques jours, uniquement au régime lacté. Mais les violentes douleurs stomacales et les vomissements continuaient comme par le passé, le lait était vomi liquide ou en caillots. C'est alors que je prescrivis le traitement mercuriel sous forme d'injections de solution huileuse de biiodure d'hydrargyre, médication excellente, inoffensive, que vous me voyez employer constamment. On pratiqua tous les jours une injection de 1 gramme de la solution préparée par M. Berlioz d'après les indications de M. Panas; chaque gramme de solution représentant 4 milligrammes de biiodure d'hydrargyre. La première injection fut faite le 18 janvier. Pendant cinq jours, les symptômes persistèrent sans la moindre modification; les douleurs continuèrent et le

lait fut mal toléré. Mais dès le sixième jour du traitement, c'est-à-dire dès la sixième injection, les douleurs diminuèrent, disparurent et les vomissements cessèrent complètement. Le malade dormait, lui qui depuis si longtemps était privé de sommeil; sa physionomie se modifiait d'un jour à l'autre, il ne savait comment nous témoigner sa surprise de se sentir aussi rapidement transformé; et pour nous montrer à quel point il était amélioré, il frappait sur son estomac, il se tournait et se retournait dans son lit, sans éveiller aucune douleur. Dès ce moment, il put absorber deux ou trois litres de lait sans le moindre vomissement, et il éprouva un bien-être qu'il n'avait pas ressenti depuis un an et demi. Voici le malade, je l'ai fait venir à l'amphithéâtre, afin qu'il vous raconte son histoire et afin que vous puissiez tous juger de cette réelle métamorphose.

Le 4 février, c'est-à-dire après la quatorzième injection, je voulus tenter un fort repas d'épreuve, composé de viande, de légumes et de pain; le repas fut pris avec avidité, avec trop d'avidité, et il fut en partie vomi. Je prescrivis alors une alimentation graduelle et progressive, composée de soupes, d'œufs, de pain, de purées, de légumes, alimentation à laquelle j'ajoutai la viande le 19 février. En même temps, j'avais associé l'iodure de potassium à la dose de 1 gramme par jour, aux injections mercurielles. Douleurs stomacales et vomissements n'avaient plus reparu; le malade avait un tel appétit qu'il ne pouvait se rassasier; outre les quatre portions d'aliments qui lui étaient prescrites, il demandait des rations supplémentaires, il engraissait à vue d'œil, au point de reprendre 4 kilos en cinq semaines; les personnes qui suivaient journellement la visite étaient étonnées de progrès si rapides. Cet homme qui, quatre semaines avant, était blotti dans son lit, amaigri et sans force, souffrant et vomissant, ne pouvant goûter quelques heures de sommeil, cet homme aidait maintenant au service de la salle, la mine réjouie et ayant récupéré ses forces d'autrefois. En un mot, il était guéri. J'arrêtai le traitement après la trentième injection de biiodure d'hydrargyre, mais je continuai encore l'iodure de potassium.

Je ne crois pas trop m'avancer en mettant ce succès thérapeutique sur le compte du traitement spécifique. Pendant un an et demi, le régime lacté, lait et képhir, avait été administré sans aucun résultat; c'est vainement qu'on avait donné les alcalins à haute dose, pratiqué tous les jours des lavages de l'estomac pendant trois mois, appliqué des révulsifs à profusion, administré la douche, le bain prolongé, l'aimantation, rien n'avait pu modifier l'état du malade; les douleurs violentes, l'insomnie, les vomissements, les hématémèses, l'amaigrissement résistaient à tous les moyens employés; l'intervention chirurgicale semblait devoir être la ressource suprême et on était sur le point d'y avoir recours. Eh bien, il a suffi de quelques injections mercurielles pour changer complètement la situation; ce qu'un an et demi de traitements multiples dirigés contre l'ulcus simplex n'avait pu faire, quelques jours de traitement mercuriel l'ont réalisé. Sous l'influence du traitement spécifique, l'amélioration a été rapide, flagrante, et c'est le malade qui en était le plus étonné.

Je ferai remarquer que ce résultat n'a pas été obtenu au moyen de médicaments donnés par l'estomac, car la lésion stomacale n'a été en contact avec l'iodure de potassium que quinze jours après l'administration des injections mercurielles et à ce moment la partie était gagnée. Il est probable que, dans ce cas, le processus de réparation de la lésion stomacale est comparable au processus de réparation que nous pouvons suivre de près quand il s'agit de gommes ulcérées siégeant sur une partie du corps accessible à la vue. Que de fois nous voyons les lésions tertiaires de la syphilis persister indéfiniment quand elles sont mal soignées ou abandonnées à elles-mêmes; que de fois aussi, nous les voyons se réparer, se cicatriser rapidement sous l'influence d'un traitement spécifique bien dirigé. Plusieurs d'entre vous se rappellent certainement cette femme dont les céphalées atroces et les plaies de tête avaient résisté depuis un an à tous les traitements; il s'agissait de lésions syphilitiques que je fis traiter par le mercure et par l'iodure et en quelques semaines plaies et douleurs avaient disparu. Des résultats analogues sont

obtenus pour des lésions syphilitiques viscérales. Vous n'avez pas oublié le malade que nous avions l'an dernier dans nos salles et dont je vous ai parlé longuement dans mes leçons sur la *syphilis de l'aorte*; cet homme, atteint d'aortite syphilitique avec anévrisme de l'aorte, avait depuis longtemps des douleurs intolérables dans la sphère des nerfs du plexus cervico-brachial; ces douleurs, qui avaient résisté à toutes les médications narcotiques, ont complètement disparu sous l'influence du mercure et de l'iodure. Ces merveilleux résultats, si fréquents qu'on ne les compte plus, pourquoi ne seraient-ils pas obtenus pour des lésions syphilitiques intéressant l'estomac? Je sais bien que la muqueuse de l'estomac, une fois entamée, le processus ulcéreux syphilitique n'est plus seul en jeu, il s'y joint l'action du suc gastrique, considéré à juste titre, comme un agent essentiel des diverses ulcérations stomacales : *ulcus simplex* ou *exulceratio simplex*. Il n'en est pas moins vrai que, malgré l'action du suc gastrique, les ulcérations de l'estomac et, en particulier, l'ulcus simplex, arrivent souvent à la cicatrisation complète. Au cas d'ulcération stomacale syphilitique, il est vraisemblable que le processus de cicatrisation est retardé, ou empêché, par la nature même de la lésion syphilitique et l'heureuse intervention du traitement spécifique permet au processus de cicatrisation d'opérer son œuvre. Quoi qu'il en soit de la théorie, l'insuccès de tous les traitements employés chez notre malade pendant un an et demi et le succès rapide du traitement spécifique chez cet homme qui est un syphilitique, tout cela démontre bien la nature de sa maladie; cet homme était atteint de syphilis de l'estomac et on pourrait ajouter : d'ulcération stomacale syphilitique.

Du reste, la syphilis de l'estomac n'est peut-être pas aussi rare qu'on le suppose. Je vais essayer de vous le prouver en accumulant les faits anatomiques et les faits cliniques. Voici d'abord l'exposé des faits *anatomo-pathologiques* :

M. Gailliard[1] emprunte à Marchison le fait suivant : un

1. Syphilis gastrique et ulcère simple de l'estomac. *Archives générales de médecine*, janvier 1886.

homme avait contracté la syphilis en 1864. Cinq ans plus tard, en mars 1869, le malade est pris de nausées et d'hématémèses abondantes qui se reproduisent pendant deux jours. Le 10 novembre, reprise de l'hématémèse suivie de mélæna et le malade succombe. A l'autopsie, on trouve un foie syphilitique, cirrhosé, ficelé par des tractus fibreux qui vont de la surface à la profondeur de l'organe. A l'estomac, on découvre, non pas des érosions hémorragiques, mais un ulcère *superficiel* et peu étendu, ne mesurant « qu'une ligne et demie ». Au centre de l'ulcération est un vaisseau artériel ouvert, source des hémorragies. Voilà l'observation de Marchison; ne trouvez-vous pas que cette ulcération superficielle, peu étendue, tuant le malade par hémorragies foudroyantes, sans symptômes gastriques antérieurs, ressemble de toutes façons à l'exulceratio simplex? Et pourquoi la syphilis ne pourrait-elle pas créer à l'estomac des ulcérations de tout genre, aussi bien l'exulceratio que l'ulcus?

M. Cornil a rapporté l'observation suivante[1] : une femme ayant éprouvé des troubles gastriques, douleurs stomacales, difficulté et impossibilité de digérer, succomba à des complications pulmonaires, à l'hôpital de la Charité, dans le service de Woillez. A l'autopsie, on trouva des gommes syphilitiques de l'estomac et du foie. Le long de la petite courbure et au voisinage du pylore on apercevait, faisant relief sous la muqueuse, plusieurs tumeurs marronnées, aplaties, ayant 5 centimètres, 3 centimètres et 2 centimètres de diamètre. La muqueuse était très amincie et adhérente à leur niveau. Les gommes étaient situées sous la couche glandulaire de la muqueuse. Le tissu conjonctif sous-muqueux, qui constituait tout le relief de la gomme, était serré, dense, feutré, parcouru par des vaisseaux perméables au sang. Il était formé de faisceaux de tissu conjonctif entre lesquels il y avait de nombreuses cellules embryonnaires, parfois disposées en petits îlots. Les couches musculeuses de l'estomac étaient très épaissies; de nombreuses cellules embryonnaires existaient entre les faisceaux de fibres lisses.

1. Cornil. *Leçons sur la syphilis*, Paris, 1879, p. 406.

Dans un travail fort important publié en 1891, Chiari[1] a fait connaître un certain nombre de faits anatomo-pathologiques de syphilis stomacale. Les cas de Cruveilhier (1838) et de M. Lancereaux (1874) ne lui paraissent pas indiscutables ; par contre, il rappelle les cas de Klebs, de Weichselbaum, de Birch-Hirschfeld, de Wagner, etc.

Dans le cas de Klebs, il s'agit d'une ulcération syphilitique de l'estomac trouvée chez un homme atteint d'ulcérations syphilitiques de la peau, de la gorge et de syphilomes de la langue, du foie et de l'intestin. L'ulcération syphilitique de l'estomac était située sur la face postérieure, près de la petite courbure, à deux doigts du cardia. On voyait sur la muqueuse une perte de substance arrondie, de la dimension d'une pièce de un franc. Les autres couches de la paroi stomacale étaient épaissies ; le fond et les bords de l'ulcère représentaient une néoplasie gommeuse.

Le cas de Weichselbaum concerne un homme de vingt-cinq ans, mort d'érysipèle de la face. Cet homme avait des lésions syphilitiques du crâne, du pharynx, du nez, du larynx et du foie. A l'estomac était une cicatrice blanche, radiée, et deux ulcères dont la base était formée par un tissu cicatriciel, évidemment d'origine gommeuse.

Birch-Hirschfeld a rapporté quatre cas de syphilis de l'estomac : 1° le cas d'un nouveau-né qui, avec des syphilides cutanées et des nodules gommeux dans le foie et dans les poumons, avait également une plaque gommeuse au niveau du pylore ; 2° le cas d'une femme de quarante-cinq ans, souffrant de l'estomac depuis quatre ans et à l'autopsie de laquelle on trouva, dans le lobe gauche du foie, une gomme de la dimension d'une pomme, et dans la paroi antérieure de l'estomac, région pylorique, une plaque gommeuse légèrement ulcérée ; 3° le cas d'un homme à l'autopsie duquel on trouva des plaques gommeuses dans le duodénum et dans l'estomac, vers le cardia ; 4° le cas d'un homme à l'autopsie duquel on trouva des plaques gommeuses de l'intestin, de l'œsophage et de l'estomac.

1. Traduction du Dr P. Déhu.

Wagner a rapporté l'observation d'un homme de cinquante-huit ans à l'autopsie duquel on trouva des lésions syphilitiques du larynx et de l'estomac.

Chiari a examiné systématiquement l'estomac de 243 sujets syphilitiques, il s'agissait 145 fois de syphilis héréditaire et 98 fois de syphilis acquise. Il a constaté fort souvent des lésions stomacales d'aspects différents ; catarrhe, ecchymoses, érosions hémorragiques, cicatrices d'ulcus, ulcus en évolution ; l'ulcus a été constaté chez un homme de quarante-six ans, ancien syphilitique ayant succombé à des hématémèses ; au niveau de l'ulcus existait une érosion de l'artère coronaire.

Voici les conclusions du travail de Chiari :

a) Il existe des lésions de l'estomac véritablement provoquées par la syphilis.

b) La relation de ces lésions avec la syphilis est directe ou indirecte.

c) Les lésions directement produites par la syphilis sont très rares ; ce sont des gommes ou de l'infiltration inflammatoire.

d) Les lésions indirectes sont dues à des troubles de circulation produits par des lésions hépatiques ou à des hémorragies faisant partie du complexus hémorragique déterminé par la syphilis.

e) Le processus gommeux est caractérisé par la présence de tissu gommeux développé tout d'abord dans la tunique sous-muqueuse.

f) Par la fonte de foyers gommeux et par l'action du suc gastrique, il peut se faire des ulcères syphilo-peptiques suivis ou non de cicatrices.

Après l'exposé des faits anatomo-pathologiques, passons aux faits *cliniques*. On trouve deux belles observations de syphilis de l'estomac dans la Clinique d'Andral [1]. Voici ces observations :

Mme X..., âgée de vingt-neuf ans, dont la vie domestique

1. Andral. *Clinique médicale*, Paris, 1834, t. II, p. 201.

fut traversée par des chagrins de toute espèce, de vives émotions morales, commença à perdre son embonpoint; son visage se décolora, son teint devint plombé, livide. Bientôt se déclarèrent les plus graves symptômes du côté des voies digestives; l'appétit se perdit; les aliments introduits dans l'estomac causaient une sensation douloureuse dont la malade rapportait le siège au-dessous de l'appendice xyphoïde; ils étaient quelquefois rejetés peu d'heures après leur ingestion. La région épigastrique, palpée avec soin, ne présentait aucune tumeur; elle était sensible à la pression.

Malgré tous les efforts de l'art, la maladie faisait d'effrayants progrès. Quatre mois après l'apparition des premiers symptômes, des vomissements journaliers avaient lieu; toute espèce d'aliment solide ou liquide était en grande partie rejetée peu de temps après son introduction dans l'estomac; le lait d'ânesse était la seule boisson nutritive qui pût encore être digérée. On désespérait de pouvoir suspendre plus longtemps la marche de cette déplorable affection, lorsqu'un jour la malade se plaignit d'une chaleur incommode à la gorge et d'une difficulté d'avaler. L'inspection des parties fit découvrir, sur la paroi postérieure du pharynx, une ulcération peu large et arrondie, dont l'aspect se rapprochait assez de celui des ulcères syphilitiques; il n'existait aucun autre symptôme vénérien. On se demanda alors s'il n'était pas possible d'admettre que l'affection de l'estomac, qui allait entraîner la malade au tombeau, fût due à un vice syphilitique. Quelque hasardeuse que fût cette idée, je m'y attachai, dit Andral, parce que c'était la seule chance de salut qui restât encore à la malade, et qu'en tout état de choses les inconvénients d'un traitement antivénérien, dirigé avec prudence, ne pouvaient pas être mis en balance avec les avantages qui en résulteraient, s'il était bien appliqué.

Je conseillai, en conséquence, l'usage des pilules mercurielles, dont chacune contenait un huitième de grain de deutochlorure de mercure. Je fis commencer par une pilule, qui fut prise le soir; je les fis augmenter une par une, moitié le matin, moitié le soir, jusqu'au nombre de dix seulement. Je faisais boire le matin quelques tasses d'eau d'orge coupée

avec le lait, que la malade ne vomissait pas toujours; ce traitement fut continué pendant quarante jours. Vers le vingt-cinquième jour, les vomissements devinrent moins fréquents; l'estomac parut digérer un peu mieux; les forces semblaient se relever; la teinte de la face était moins plombée. Du trentième au quarantième jour, l'amélioration ne put être révoquée en doute; elle était surtout marquée par la rareté des vomissements.

Encouragé par ce succès, j'associai alors à ce traitement l'usage des frictions; on frictionna d'abord tous les trois jours, puis tous les deux jours les extrémités inférieures avec un gros seulement d'onguent mercuriel double. Après la douzième friction, l'état de la malade n'était plus reconnaissable. Les vomissements avaient cessé; les aliments pouvaient être introduits sans douleur dans l'estomac; la région épigastrique était souple, indolente; la peau avait perdu son aridité; le visage reprenait sa fraîcheur, et bientôt la malade recouvra toute la plénitude de sa santé.

Voici la seconde observation rapportée par Andral : Un des plus honorables et des plus savants praticiens de la capitale, M. Marc, nous a fait voir récemment un malade qui, à plusieurs égards, peut être rapproché du précédent. Un acteur d'un des théâtres de Paris, âgé de quarante-six ans environ, avait eu plusieurs fois des symptômes de maladie syphilitique, gonflement de diverses parties du périoste, douleurs ostéocopes, pustules cutanées : il n'avait jamais subi aucun traitement suivi.

Lorsqu'il consulta M. Marc, il était dans le plus déplorable dépérissement : face très pâle, exprimant la souffrance; joues excavées, grande maigreur; épuisement des forces tel que c'est avec beaucoup de peine que le malade peut marcher dans sa chambre et il ne peut plus descendre l'escalier de la maison qu'il habite. Ajoutons les symptômes suivants : petite toux sèche, fréquente, avec enrouement de la voix, et légère douleur au larynx; respiration courte, précipitée; langue un peu rouge; anorexie, douleur épigastrique; vomissements fréquents; selles naturelles, douleurs très vives et profondes dans les membres; tuméfaction douloureuse

vers le milieu de la face interne du tibia, paraissant dépendre d'un gonflement du périoste.

D'après l'ensemble des symptômes qui viennent d'être énumérés, cet individu semblait être atteint d'une double phlegmasie chronique de l'estomac et des bronches, et l'on pouvait très fortement soupçonner chez lui l'existence de tubercules pulmonaires ou en redouter le développement. Dans cet état de choses, M. Marc se demanda si ce n'était pas là une phtisie vénérienne; et après en avoir délibéré avec nous, il commença l'usage des frictions mercurielles : celles-ci furent continuées pendant un certain temps. Peu à peu, les forces se rétablirent, la face prit un aspect plus naturel, l'embonpoint revint; les phénomènes morbides fort inquiétants qui existaient du côté des poumons et de l'estomac disparurent; et au bout de trois mois d'un traitement pendant lequel le mercure agit assez énergiquement pour provoquer la salivation, la santé de M... était rétablie.

Ces deux observations d'Andral concernant la syphilis de l'estomac ne sauraient être plus démonstratives. Voici maintenant les observations que M. Fournier a communiquées à l'Académie[1] : « Il y a une trentaine d'années, je soignais une belle fille, chanteuse de café concert, atteinte d'un rupia syphilitique du dos ; elle guérit rapidement. Au bout de dix ans, elle me fit demander, et je la trouvai moribonde ; à côté d'elle était une cuvette pleine de sang; depuis trois ou quatre mois, elle vomissait le sang, malgré toute la thérapeutique usitée en pareil cas. Je prescrivis l'iodure de potassium ; il se produisit un véritable coup de théâtre, ce médicament ayant donné ce qu'il donne toujours dans la syphilis « pur sang ». La guérison fut rapide. Six à sept ans après, je vis entrer dans mon cabinet un véritable spectre, c'était cette femme. Elle arrivait d'Italie où elle avait été reprise de ses hématémèses. Elle avait réclamé de l'iodure de potassium, mais les médecins n'avaient pas voulu lui administrer ce remède, disant que « ce serait sa mort ». Je l'ai cependant prescrit et j'ai assisté à une véritable résurrection. »

1. Fournier. Communication à l'Académie de médecine, séance du 18 janvier 1898.

La seconde observation est comme calquée sur la première ; c'est, en quelque sorte, sa photographie. Un Russe, atteint de syphilis intense, est pris de vomissements de sang qui guérissent sous l'influence du traitement spécifique. Il cesse de se soigner et présente successivement du rupia et des hématémèses, qui cèdent encore à l'iodure de potassium.

Dans ces deux cas de syphilis stomacale rapportés par M. Fournier les hématémèses jouent le rôle principal. Voici maintenant une observation du Dr Dubuc où la syphilis de l'estomac a simulé un cancer[1] : « Un homme de quarante-deux ans prend la syphilis en novembre 1880 : chancres indurés multiples du fourreau de la verge, de la face cutanée du prépuce, de la rainure glando-préputiale. Traitement interne par la liqueur de van Swieten. Roséole en janvier 1881 ; deux saisons à Luchon, sous la direction du Dr Fontan. En mars 1884, syphilide tuberculeuse, circonscrite, de la face antérieure de l'avant-bras droit, traitement mixte.

« Le 8 juillet 1891, je constate à la région épigastrique, sur la ligne médiane, au-dessous de l'appendice xiphoïde, une large plaque indurée de la dimension au moins de la paume de la main, avec saillie dure du volume d'un œuf de pigeon. Cette tumeur est située en arrière de la paroi abdominale et occupe, à n'en pas douter, la paroi de l'estomac ; elle est soulevée d'une façon isochrone au pouls par les battements de l'aorte et du tronc cæliaque ; elle ne présente pas de continuité avec le lobe gauche du foie, elle en est séparée par une zone de sonorité peu étendue. Le malade a maigri ; les digestions sont lentes et difficiles ; pas de vomissements ; douleur vague dans la région atteinte. Il est difficile, en raison des caractères objectifs de la lésion, de ne pas songer à la possibilité d'une dégénérescence carcinomateuse de la paroi stomacale ; toutefois, à cause des antécédents syphilitiques que je connaissais bien puisque j'avais soigné le malade pour la syphilis qu'il avait contractée en 1880, à cause aussi de son âge peu avancé (trente-cinq ans environ), je me rattachai à l'idée qu'il s'agissait probablement d'une infiltration gom-

1. Dubuc. Un cas de syphilis de l'estomac. *La France médicale*, 1er juillet 1898.

meuse de la paroi stomacale et je le soumis sans hésiter au traitement mixte par le mercure (pilules de Sédillot) et l'iodure de potassium à dose élevée. Je fis, en outre, appliquer sur toute la région épigastrique un large sparadrap de Vigo *cum mercurio*. Régime lacté mixte. Le 15 juillet, je pouvais déjà constater une diminution appréciable dans les dimensions de la plaque indurée; les battements artériels la soulevaient à un moindre degré. L'appétit restait peu développé sans qu'il existât du dégoût pour les aliments; les digestions étaient lentes. Le malade avait pris chaque jour deux litres et demi de lait, en même temps qu'une certaine quantité d'autres aliments; il me demanda à revenir au vin, ce à quoi je l'autorisai. Il était bien entendu qu'il continuerait pendant plusieurs semaines le traitement mixte mercuriel et ioduré ci-dessus prescrit et renouvellerait les applications de sparadrap de Vigo sur la région épigastrique.

« En novembre 1895, ayant eu l'occasion de revoir le malade, je constatai qu'il ne restait plus aucune trace de la plaque indurée; en déprimant la paroi abdominale au niveau de l'épigastre, les tissus sous-jacents présentaient une entière souplesse. Il me dit qu'il avait longtemps continué le traitement mixte et que l'induration qu'il percevait lui-même avec la main, de la façon la plus nette, avait progressivement disparu. La santé générale était excellente, et depuis lors elle s'est maintenue telle. Cet homme mène une vie active et parfois très fatigante. »

Je viens de vous citer, Messieurs, un nombre de faits anatomo-pathologiques et cliniques qui prouvent que les lésions syphilitiques de l'estomac affectent des formes multiples et qui prouvent également que la syphilis de l'estomac est plus fréquente qu'on ne serait tenté de le croire au premier abord.

Il nous sera plus facile maintenant de jeter un coup d'œil d'ensemble sur la question. Anatomiquement, les lésions syphilitiques de l'estomac se présentent sous des formes variées : érosions, ecchymoses de la muqueuse, infiltration gommeuse de la sous-muqueuse, plaques gommeuses,

gommes circonscrites, ulcérations gommeuses, cicatrices d'ulcères gommeux.

Cliniquement, ces lésions se traduisent par des symptômes qui, suivant leurs allures et leur groupement, rappellent la dyspepsie, la gastralgie, l'ulcère de l'estomac, le cancer de l'estomac. Tel malade est atteint de troubles dyspeptiques, d'anorexie, de douleurs stomacales, d'éructations, et est envoyé à Vichy, à Pougues, à Capvern, alors que le traitement devrait consister en injections de biiodure d'hydrargyre.

Tel autre est atteint d'inappétence, de vomituritions, de pituites, d'intolérance stomacale et est considéré à tort comme un alcoolique, alors qu'il affirme à son médecin, qui ne veut rien entendre, qu'il n'a jamais commis le moindre excès de boisson.

Parfois, comme chez notre malade, se déclare un ensemble de symptômes qui simule à s'y méprendre l'*ulcus simplex* de Cruveilhier; vives douleurs stomacales s'exaspérant pendant la digestion, localisation des douleurs xyphoïdienne et rachidienne, intolérance de l'estomac, vomissements alimentaires, hématémèses, rien n'y manque. Remarquez du reste que les hématémèses ne sont pas rares au cours de la syphilis stomacale ; notre malade avait eu deux grandes hématémèses à quelques mois de distance; et les malades de M. Fournier avaient eu, l'un et l'autre, des hématémèses qui ne cédèrent qu'au traitement spécifique.

Dans quelques cas, il se peut que la lésion syphilitique de l'estomac revête le masque de l'*exulceratio simplex* ; le malade, sans avoir éprouvé le moindre symptôme gastrique, est pris d'hématémèse foudroyante et succombe. A l'autopsie, on trouve l'artériole ouverte au niveau d'une exulcération. Tel était le cas rapporté par Murchison.

Enfin, dans d'autres circonstances, le malade atteint de troubles gastriques et d'amaigrissement présente en même temps une tumeur épigastrique. On croit à un cancer. Mais le malade étant syphilitique, on administre le traitement spécifique et la guérison survient. Tel était le cas de M. Dubuc.

Ce polymorphisme de la syphilis stomacale vous prouve qu'il n'est aucun signe, aucun symptôme qui puisse vous permettre d'affirmer le diagnostic de la syphilis de l'estomac. Toutefois, il est une notion qui doit toujours être présente à votre esprit, c'est que chez un malade atteint des symptômes gastriques que nous venons de passer en revue, vous ne devez jamais oublier de faire une enquête, au sujet de la syphilis. C'est faute d'y penser qu'on s'expose à passer à côté du diagnostic. N'oubliez donc jamais la syphilis, cette source inépuisable de maux. Et, quand il sera bien avéré que votre malade est un ancien syphilitique ; et à plus forte raison quand vous pourrez suivre chez lui, les différentes étapes de sa syphilis, qui le harcèle depuis trois, quatre ans, huit ans, dix ans, instituez aussitôt le traitement antisyphilitique. Il est d'autant plus nécessaire d'arriver à un diagnostic précis, qu il faut éviter de livrer au chirurgien, un homme atteint d'une affection stomacale qui, rebelle aux moyens médicaux vulgaires, guérit presque sûrement si on s'adresse au traitement spécifique.

Ce traitement doit être à la fois mercuriel et ioduré, j'ajouterai même plus mercuriel qu'ioduré. Plus je vais et plus je constate que le mercure est, au moins autant que l'iodure, l'agent de guérison de la syphilis tertiaire ; le fait a été flagrant chez notre malade qui était déjà en pleine amélioration, du fait seul des injections de biiodure, avant que j'eusse commencé l'iodure. Toutes les préparations mercurielles sont bonnes, que le mercure soit donné par l'estomac sous forme de pilules de protoiodure, qu'il soit donné en frictions mercurielles ou administré en injections. Pour ma part, je donne la préférence aux injections de solution huileuse de biiodure d'hydrargyre dont je vous ai longuement parlé l'an dernier au sujet de la syphilis de l'aorte[1].

Vous pratiquez tous les jours, quinze jours de suite, avec toutes les précautions aseptiques, une injection de un gramme d'huile, ce qui représente quatre milligrammes de substance active. Vous suspendez pendant quelques jours vos injec-

1. *Clinique médicale de l'Hôtel-Dieu*, 1897, p. 127.

tions et vous les reprenez une deuxième fois, Puis vous prescrivez l'iodure de potassium à la dose qui sera le mieux tolérée par votre malade.

Je termine cette leçon par les conclusions suivantes :

1° — La syphilis de l'estomac n'est pas aussi rare qu'on pourrait le supposer.

2° — Les lésions syphilitiques de l'estomac se présentent sous des formes variées : érosions hémorragiques, ecchymoses de la muqueuse, infiltration gommeuse de la sous-muqueuse, plaques gommeuses, gommes circonscrites, ulcérations gommeuses, cicatrices d'ulcères gommeux.

3° — Ici, comme dans toutes les ulcérations stomacales, il est probable que l'action du suc gastrique continue ce que le processus ulcéreux initial a commencé.

4° — Les symptômes de l'ulcération syphilitique de l'estomac peuvent être identiques aux symptômes de l'ulcus simplex : douleurs xyphoïdienne et rachidienne, intolérance stomacale, vomissements alimentaires, grandes et petites hématémèses, melæna, amaigrissement cachectique.

5° — Aucun de ces symptômes ne permet d'affirmer la nature syphilitique de la lésion stomacale. Toutefois les signes de l'ulcus simplex survenant chez un syphilitique, il est permis de supposer que la lésion stomacale est elle-même syphilitique.

6° — Il ne faut donc jamais oublier de rechercher la syphilis dans les antécédents d'un malade atteint des symptômes de l'ulcus simplex ou de l'exulceratio simplex.

7° — En pareille circonstance, le traitement doit être aussitôt institué : préparations mercurielles et iodure de potassium.

8° — La notion de la syphilis, comme cause des ulcérations stomacales, est d'autant plus importante à connaître qu'elle permet de guérir des malades qu'on serait tenté de livrer à l'intervention chirurgicale.

CINQUIÈME LEÇON

PERFORATION DE L'ULCÈRE SIMPLE DE L'ESTOMAC PÉRITONITE SURAIGUË

Messieurs,

Hier matin mardi, à dix heures moins un quart, pendant que je faisais ma visite salle Saint-Christophe, on m'annonce qu'il nous arrive un homme gravement malade. En effet, je vois entrer, soutenu par deux infirmiers, un jeune garçon de vingt ans dont le pâle visage exprimait la plus vive souffrance. Il s'avançait péniblement, plié en deux, le ventre effacé, les mains en avant comme pour protéger l'abdomen et éviter tout contact qui eût exaspéré les douleurs. On le déshabille à grand'peine, tout mouvement rappelant les douleurs abdominales, on le couche, je l'examine aussitôt et je l'interroge devant vous. Il éprouve, nous dit-il, des douleurs terribles dans le ventre. Ces douleurs ont éclaté brusquement le matin à six heures « comme si l'intestin se déchirait ». D'emblée elles ont été violentes, et c'est avec la plus grande peine que ce pauvre garçon a pu arriver à l'hôpital. Ces atroces souffrances n'ont été suivies ni de vomissements, ni de hoquet; le ventre est plat, le pouls est normal à 68, la température est à 37,4. Au milieu de tous ces symptômes négatifs, un seul symptôme émergeait : la douleur.

L'aspect du malade donnait, au premier abord, une fort mauvaise impression ; les traits étaient légèrement grippés et le nez s'effilait. Il s'agissait de faire un diagnostic ; j'ajouterai même que ce diagnostic devait être précis et rapide, dans le cas où une intervention chirurgicale immédiate eût été jugée par moi nécessaire. S'agissait-il d'une appendicite, s'agissait-il d'une péritonite consécutive à la perforation d'un ulcère simple de l'estomac ou du duodénum, ou bien avions-nous affaire à un étranglement interne, à une entérocolite suraiguë, à des coliques néphrétiques, hépatiques ou saturnines? Ainsi que je vous le répète sans cesse, c'est par une sémiologie *précise* c'est par l'étude complète et raisonnée de tel signe, de tel symptôme que vous arriverez, dans des cas semblables, à formuler un diagnostic rigoureux.

La douleur étant dans le cas actuel le symptôme dominant, c'est la douleur qui devait être tout d'abord notre guide et l'objet de notre investigation. C'est à six heures du matin que cette douleur avait éclaté, soudaine, terrible, atteignant d'emblée toute son intensité. Cette douleur était d'autant plus inattendue, que ce jeune garçon s'était couché la veille fort bien portant, n'éprouvant et n'ayant jamais éprouvé aucune douleur abdominale. Cette brusquerie et cette intensité de la douleur rappelaient de tous points ce que j'ai appelé « *le coup de poignard péritonéal* », ce grand symptôme des perforations de l'ulcus de l'estomac et du duodénum ; de plus, cette entrée en scène éloignait sans plus ample informé l'idée de l'appendicite. Nous ne sommes plus, heureusement, à l'époque qui nous touche pourtant de bien près, où l'on admettait, à la suite de descriptions erronées, que l'appendicite peut se démasquer tout à coup par une atroce douleur due à la perforation de l'appendice et à la péritonite suraiguë consécutive. Dussé-je revenir une fois de plus sur ce sujet que j'ai souvent traité devant vous[1], je vous affirme, Messieurs, que dans l'appendicite, quand on se donne la peine d'y regarder de près, les choses ne se passent jamais ainsi. D'abord les premières douleurs de l'appendicite, même quand

1. Leçons sur l'appendicite. *Clinique médicale de l'Hôtel-Dieu*, 1897.

elles sont vives, ne sont jamais le résultat de la perforation de l'appendicite; ces premières douleurs sont le résultat de l'infection appendiculaire, conséquence elle-même de la transformation du canal appendiculaire en cavité close. Eh bien, pour si aigu, pour si rapide que soit le début de l'appendicite, les douleurs appendiculaires sont *graduellement croissantes :* interrogez avec soin vos malades, tâchez d'obtenir non pas des réponses vagues, mais une réponse précise et vous pourrez vous convaincre que ce n'est qu'après une heure, après plusieurs heures, que les douleurs appendiculaires acquièrent toute leur intensité, et encore même cette intensité est-elle bien rarement excessive ; tandis que, au cas de péritonite par perforation stomacale, la douleur est aussi soudaine qu'atroce et la comparaison du coup de poignard péritonéal, qui lui convient si bien, n'est vraiment pas applicable à l'appendicite. En un mot, l'entrée en scène de la perforation stomacale et l'entrée en scène de l'appendicite ne sont nullement comparables.

De plus, la *localisation* de la douleur fournit au diagnostic un appoint considérable, et à supposer que la douleur s'étende en divers sens, à supposer qu'au moment où vous examinez le malade, son ventre tout entier soit douloureux, vous arriverez néanmoins, par une exploration attentive et méthodique, à localiser la région où la douleur a éclaté et le lieu d'élection où elle a acquis sa plus vive intensité. Au cas d'appendicite (alors même que les douleurs s'étendraient ailleurs), ce lieu d'élection occupe le milieu d'une ligne tirée de l'ombilic à l'épine iliaque antéro-supérieure droite (région appendiculo-cæcale). C'est à ce niveau, nommé le point de Mac Burney, que débute la douleur de l'appendicite; c'est là que, par la palpation, vous constatez son maximum d'intensité; c'est là qu'une légère pression vous permet de sentir la défense musculaire, c'est-à-dire la contracture du muscle sous-jacent; c'est là, enfin, que, par le chatouillement de la peau, vous provoquez une hyperesthésie plus vive qu'ailleurs, hyperesthésie qui se traduit par des mouvements réflexes dans la paroi du ventre et dans les régions voisines.

Or, chez notre malade, l'examen méthodique du ventre nous a permis de localiser le foyer principal douloureux ailleurs qu'à la région appendiculaire; certes, tout le ventre était très douloureux, y compris la fosse iliaque droite, mais la douleur spontanée du début, la douleur provoquée par la palpation et par la pression, la défense musculaire et l'hyperesthésie, tous ces symptômes, je vous en ai rendu témoins, avaient leur maximum d'intensité à la région sous-hépato-gastrique, au-dessus et un peu à droite de l'ombilic sur une étendue de quelques centimètres. C'est donc là que

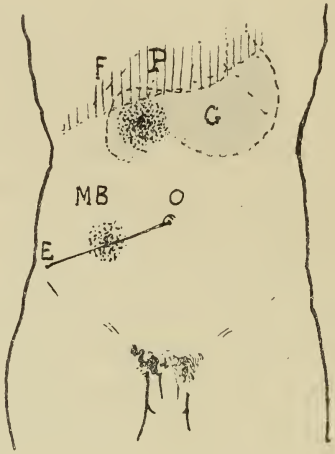

devait siéger la lésion. Or, en cette région je ne vois que trois organes susceptibles de perforation : la vésicule biliaire, le duodénum et l'estomac. Il ne s'agissait pas ici de la vésicule, notre malade n'ayant jamais eu le moindre symptôme lithiasique, aussi je formulai le diagnostic suivant : perforation d'un ulcère latent de la région pylorique de l'estomac; peut-être, ajoutai-je, l'ulcère latent perforé siège-t-il au duodénum, les signes et les symptômes de la perforation étant identiques dans ces deux cas.

La figure ci-dessus vous montre au point MB le centre douloureux de l'appendicite et au point P le centre douloureux témoin de la perforation survenue chez notre malade.

Il n'y avait place, à mon sens, pour aucun autre diagnostic relatif aux affections douloureuses abdominales, et j'éloignai toute hypothèse concernant la colite aiguë, les coliques hépatiques et néphrétiques, la colique saturnine, aucune de ces maladies n'étant capable de déterminer le grand symptôme du « coup de poignard péritonéal ». Chez ce pauvre garçon, la péritonite par perforation n'avait que quatre heures d'existence et déjà cependant le nez se pinçait, le teint se plombait, sur les traits altérés se dessinait la *griffe péritonéale*, ce qui fournissait un indice important au diagnostic.

Remarquez, Messieurs, que ce diagnostic de péritonite aiguë par perforation fut porté, bien que le malade n'eût ni fièvre, ni accélération du pouls, ni vomissements, ni hoquet, ni ballonnement du ventre, ces signes réputés classiques dans les péritonites aiguës. Ajoutons à cela qu'il fallait admettre ici un ulcère à évolution *latente*, le malade n'ayant éprouvé antérieurement à la perforation aucun des symptômes de l'ulcus. Ce sont là des détails importants sur lesquels j'aurai à revenir plus loin.

Toutefois, avec le diagnostic qui venait d'être porté, il n'y avait pas un instant à perdre car la perforation stomacale avec péritonite généralisée est toujours mortelle et la seule petite chance de salut réside dans l'opération hâtive. M. Duplay, avec son extrême obligeance habituelle, voulut bien se rendre à mon appel; c'était un jour de leçon clinique chirurgicale avec matinée par conséquent fort encombrée, néanmoins on se hâta autant que possible, l'opération fut commencée à onze heures et terminée par M. Cazin. Voici les détails de cette opération :

Une incision est faite sur la ligne médiane de l'abdomen et on pénètre dans la cavité péritonéale. La péritonite est manifeste, la séreuse est injectée; sur les anses intestinales font saillie des traînées arborescentes et par l'incision s'écoule un liquide brunâtre. On introduit une éponge montée à la partie supérieure de l'incision, vers l'estomac, et on la ramène couverte d'exsudat membraneux et imprégnée de liquide puriforme. On ne trouve pas le moindre débris

alimentaire. Il était évident que l'éponge avait été portée au voisinage de la lésion. On prolonge alors l'incision abdominale par en haut, on soulève le bord inférieur du foie en le repoussant un peu en dehors; on met ainsi à découvert l'estomac dans sa région pylorique, et à deux centimètres environ du sillon duodéno-pylorique sur la face antérieure de l'estomac, on distingue une ouverture circulaire, taillée à l'emporte-pièce, de la dimension d'une lentille : c'*était la perforation de l'ulcus simplex*. Ainsi se trouvait pleinement confirmé le diagnostic.

Je vous montre sur la figure ci-jointe, la reproduction de cette perforation.

Au moyen d'une éponge sèche on déterge avec soin les environs de la perforation, on détache de l'estomac le côlon transverse qui lui adhère par des fausses membranes et on se met en mesure d'obturer la perforation. On essaye d'y arriver en fronçant les bords de l'orifice et en les rapprochant, mais le tissu où pénètre l'aiguille à suture est friable et se laisse déchirer à chaque soie. M. Cazin prend alors le parti d'accoler la face antérieure de l'estomac à la face postérieure de la deuxième portion du duodénum; il enfonce l'aiguille à deux ou trois centimètres en dehors de la perforation, où il rencontre un tissu plus résistant; il fait ainsi cinq points de suture stomaco-duodénale qui intéressent les plans séro-musculeux de l'estomac et du duodénum. On ne lave pas la cavité péritonéale, et on fait un large drainage par drain et gaze stérilisée. L'ouverture cutanée est rétrécie par quelques points de suture.

Aussitôt après l'opération, on pratique une injection de 500 grammes de sérum. La journée est bonne, les douleurs abdominales ont notablement diminué, le malade, dont la physionomie est meilleure, suce quelques morceaux de glace et n'a pas de vomissements; la température est à 37,7; le pouls est à 72.

Ce matin, vingt-quatre heures après l'opération, la situation est satisfaisante; je viens de voir le malade, il a dormi, il se sent plus reposé; la température est à 37,6; le pouls est à 72; on peut espérer un succès, bien que les perforations de l'ulcus de l'estomac et du duodénum, même opérées dans les premières heures, soient d'une extrême gravité. Je vous tiendrai ultérieurement au courant des suites de l'opération et du résultat final; mais, pour le moment, revenons sur quelques particularités concernant cette intéressante observation.

Occupons-nous d'abord du diagnostic. Si vous consultez les observations qui ont été publiées sur la perforation de l'ulcère simple de l'estomac et du duodénum, vous verrez qu'on a presque toujours commis une erreur de diagnostic et le plus habituellement la perforation de l'ulcère a été prise pour une appendicite[1]. Cela vient de ce que l'on ne s'astreint pas assez à faire une sémiologie précise et méthodique; on n'est pas assez sévère pour soi-même, on se contente trop facilement « d'à peu près »; on se trouve en présence d'un malade qui a été pris dans le cours d'une bonne santé d'une vive douleur abdominale, avec ou sans vomissements, et on diagnostique une appendicite, ou autre chose, sans se préoccuper suffisamment de l'*intensité*, de la *soudaineté* et de la *localisation* de la douleur. Ainsi que je vous le disais, il y a un instant, « le coup de poignard péritonéal » n'est jamais le fait de l'appendicite, tandis qu'il est le symptôme habituel de la perforation de l'ulcus sto-

1. M. Guerchouni, dans sa thèse de 1898, sur « le diagnostic de l'appendicite et des perforations de l'estomac », a réuni plusieurs observations concernant les erreurs commises sur ce sujet.

macal et duodénal. De plus, la localisation de la douleur est bien différente dans les deux cas, et à supposer que le ventre tout entier soit devenu douloureux au moment où vous examinez le malade, vous pouvez néanmoins, grâce au mode d'exploration dont je vous ai parlé, retrouver la région qui est le lieu d'élection de la douleur, ce qui vous permet d'arriver au diagnostic. Pour l'appendicite, ce lieu d'élection est au point de Mac Burney; pour la perforation de l'ulcus stomacal, le lieu d'élection est dans les parages du creux épigastrique ou vers l'hypocondre gauche, suivant la région de l'estomac atteinte par la perforation.

Je sais bien qu'il existait chez notre malade un concours de circonstances qui était loin de faciliter le diagnostic; ainsi ce jeune garçon n'avait jamais souffert de l'estomac avant la perforation de son ulcus. Le diagnostic de la perforation est plus difficile quand l'ulcère a évolué d'une façon latente, car on manque alors de tout renseignement antérieur. Le diagnostic est au contraire simplifié quand l'ulcère s'est manifesté par ses symptômes classiques, car alors la perforation est prévue. Il est certain que si un malade atteint depuis quelque temps de douleurs gastriques, de vomissements, d'hématémèses, symptômes habituels à l'ulcus stomacal, est pris un jour, brusquement, d'atroces douleurs et de péritonite aiguë, vous n'hésiterez pas un instant à mettre cette péritonite sur le compte de la perforation stomacale, et vous aurez raison. Tandis que, si la péritonite éclate sans avoir été précédée d'aucun symptôme, le diagnostic de la perforation est plus embarrassant; on pense tout d'abord à une colique hépatique, à un étranglement interne, à une appendicite, mais on ne tarde pas, grâce aux signes que je vous ai exposés, à préciser le diagnostic, bien que l'ulcus ait évolué à l'état tout à fait latent. C'était le cas chez notre malade, qui n'avait jamais éprouvé le moindre symptôme gastrique quand sa perforation a éclaté. Et ne croyez pas que ce soit là une grande rareté. Quelles que soient les raisons plus ou moins valables qu'on invoque pour expliquer cette anomalie, il est certain que l'ulcère simple de l'estomac peut parcourir toutes ses étapes *en silence* jusqu'au jour où il se révèle par la

perforation avec péritonite suraiguë. En voici un remarquable exemple que j'ai déjà cité ailleurs :

J'étais appelé un jour, par le Dr Tisné, auprès d'une jeune fille de vingt ans, qui avait été prise subitement, dans la nuit, d'une terrible douleur abdominale sans vomissements. Quand nous la vîmes, les douleurs étaient toujours extrêmement vives, la malade avait le ventre plat et dur, le facies grippé, le pouls très accéléré, et nous fîmes le diagnostic de péritonite par perforation. Je dirigeai la malade sur l'hôpital Necker pour la faire opérer. Mais les accidents marchèrent si vite que l'opération dut être abandonnée, et la pauvre fille succomba vingt heures après le début de sa péritonite.

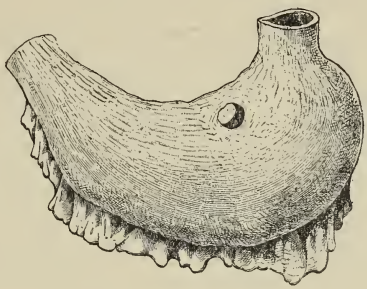

Nous avons trouvé à l'autopsie une péritonite généralisée provoquée par deux grandes perforations situées, l'une à la face antérieure, l'autre à la face postérieure de l'estomac. Ces deux perforations, représentées sur la planche ci-dessus, sont nettement arrondies; elles occupent le centre de deux ulcères absolument superposables comme si l'un de ces ulcères avait engendré l'autre. C'est bien là un type d'ulcère stomacal, absolument *latent ;* mon enquête à ce sujet a été complète et minutieuse. Cette jeune fille n'avait jamais éprouvé le moindre symptôme gastrique; elle n'avait eu, à aucun moment, ni douleurs, ni vomissements, ni hématémèses; la veille, elle était sortie, faisant à pied ou en voiture des courses nombreuses, et le soir elle avait dîné comme d'habitude et de fort bon appétit.

Voici quelques autres observations d'ulcère latent de l'estomac : Une jeune fille d'apparence chloro-anémique, n'ayant

jamais eu de maux d'estomac, est prise brusquement pendant la nuit d'une violente douleur épigastrique et des signes d'une péritonite suraiguë, moins les vomissements. Elle succombe en quinze heures. A l'autopsie, on trouve une péritonite due à une perforation d'un ulcère de la face antérieure de l'estomac[1]

Une jeune femme de vingt ans, jamais malade, est prise brusquement d'une douleur extrêmement vive dans l'hypocondre gauche. En quelques heures, la température tombe à 36°. Le ventre est ballonné, très douloureux. Les extrémités se refroidissent, se couvrent de sueurs, la respiration est extrêmement accélérée, le pouls est incomptable, et la malade succombe en vingt-quatre heures. A l'autopsie, on trouve une double perforation de l'estomac, à la face antérieure et à la face postérieure, les deux perforations étant presque en regard l'une de l'autre[2].

Une jeune fille de vingt-cinq ans, n'ayant jamais eu le moindre dérangement gastro-intestinal, pas de vomissements, pas de douleurs à l'estomac, est prise brusquement, ayant dîné comme à l'ordinaire, de douleurs abdominales atroces. Le lendemain matin, on constate une péritonite suraiguë; facies grippé, nez froid, yeux excavés. Le ventre est tendu, plat, dur comme une planche. La mort survient quarante-cinq heures après le début des accidents. A l'autopsie, on trouve une péritonite due à la perforation d'un ulcère de la face antérieure de l'estomac[3].

Une jeune fille de dix-sept ans, très bien portante, n'ayant jamais eu ni symptômes gastro-intestinaux, ni vomissements, ni hématémèse, ni mélæna, est prise brusquement de douleurs violentes dans le ventre et de symptômes de péritonite. On l'opère le quatrième jour et elle succombe. A l'autopsie, on trouve à la face antérieure de l'estomac un ulcère avec une perforation de la dimension d'une pièce de cinquante centimes[4].

1. Recht. *Société anatomique*, mars 1893.
2. Walther. *Société anatomique*, octobre 1890.
3. Choppin. « Perforation dans l'ulcère latent de l'estomac », *Th.* de Paris, 1896.
4. Jayle. *Société anatomique*, novembre 1891.

Une jeune fille de dix-huit ans est prise tout d'un coup de douleurs vives dans le ventre. Bientôt éclatent les symptômes d'une péritonite généralisée. L'opération est faite au troisième jour, et la malade succombe. On trouve à l'autopsie un ulcère avec large perforation [1].

Je pourrais multiplier les observations, mais celles-ci suffisent et au delà, pour vous prouver que l'ulcus de l'estomac comme l'ulcus du duodénum peut parcourir ses étapes d'une façon *latente*, et ne se révéler que par sa perforation avec péritonite suraiguë : toutefois, au duodénum cette latence est la règle ; à l'estomac, c'est l'exception.

La péritonite de notre malade présentait quelques particularités avec lesquelles on n'est pas suffisamment familiarisé. D'abord son ventre était plat; plat et assez dur, on n'y constatait de tympanisme dans aucune région. Généralement, le tympanisme est donné comme un des symptômes de la péritonite par perforation, mais sachez que ce tympanisme n'existe pas toujours, il s'en faut. Consultez les observations, et vous verrez qu'il est des individus atteints de perforation stomacale ou duodénale chez lesquels la péritonite, à son début, détermine une telle contracture réflexe des muscles abdominaux que, loin d'être tympanisé, le ventre est plat et parfois rétracté, dur, comme sanglé. Le ventre était plat et dur chez la jeune fille que je voyais avec le Dr Tisné, et qui venait d'avoir une perforation simultanée de deux ulcères symétriques de l'estomac. Le ventre était « tendu, plat, dur comme une planche » chez la jeune fille dont l'observation est consignée dans la thèse de M. Utudjian. Je vous ai cité des exemples du même genre, l'an dernier, quand nous avons étudié la péritonite consécutive à la perforation de l'ulcère du duodénum [2]. Le ventre était « rétracté et d'une dureté ligneuse » quand le Dr Beausse fut appelé auprès du malade qui fit le sujet de ma leçon. Le ventre était « dur et plat » chez les malades de M. Letulle, de M. Brouardel, de

1. *Thèse* de Archagouria Utudjian. « Forme perforante de l'ulcère de l'estomac », Paris, 1889.
2. *Clinique médicale de l'Hôtel-Dieu*, 1987, p. 335.

MM. Vermorel et Marie, de MM. Lardennois et Levrey, de MM. Bauzet et Lardennois, tous atteints de péritonite consécutive à la perforation de l'ulcus duodénal.

On est généralement trop imbu de l'idée que la péritonite par perforation est suivie de météorisme abdominal, dû à la paralysie intestinale ou au passage de gaz à travers la perforation. Vous voyez qu'il n'en est pas toujours ainsi, et ce serait une erreur d'exclure la péritonite parce que le ventre loin d'être tympanisé est plat et dur. Toutefois, ces deux états peuvent se succéder chez le même malade. Tel individu dont le ventre est plat et dur dans les heures qui suivent la perforation, au début de la péritonite, aura le ventre ballonné, tympanisé, quelques heures plus tard ou le lendemain ; c'est ce que j'ai constaté chez mon malade de l'an dernier. Il peut même arriver que le tympanisme prenne dans l'ensemble des symptômes une telle prépondérance que, faute d'une bonne sémiologie, on arrive à confondre la perforation stomacale et son tympanisme avec une occlusion intestinale. En effet, dans plusieurs des observations que je vous ai citées, la perforation a été méconnue, on a cru à une occlusion intestinale et c'est en vue de l'occlusion que l'opération a été pratiquée. Cette erreur me paraît pouvoir être évitée, car un symptôme dominant est là pour redresser le diagnostic ; ce symptôme, c'est la douleur. Je sais bien qu'au moment où l'on examine un malade dont le ventre s'est météorisé à la suite d'une perforation stomacale, la sensibilité est parfois émoussée et on n'en tire pas tous les renseignements désirables ; toutefois, qu'on veuille bien se renseigner avec précision sur le début des accidents, et on verra que la perforation s'est révélée soudainement, par des douleurs atroces, chez un individu qui, la veille encore, avait des garde-robes régulières. Ce n'est pas ainsi que procède l'occlusion intestinale, les symptômes, y compris le tympanisme, sont plus lents à se produire, et la douleur atroce et soudaine « le coup de poignard péritonéal », signe de perforation stomacale, ne marque jamais le début de l'occlusion intestinale, quelle que soit la cause de l'occlusion.

Notre malade, vous l'avez constaté, n'avait *ni hoquet*, *ni*

vomissements, deux signes qui occupent une place importante dans la description des péritonites aiguës. Ces deux signes manquent souvent dans la péritonite consécutive à la perforation de l'ulcus stomacal, surtout à la phase qui suit la perforation. Une théorie fantaisiste avait été jusqu'à dire que le malade ne vomit pas parce que le contenu de l'estomac passe dans le péritoine à travers la perforation. Cette théorie est erronée comme tant de théories. Ce qui est certain, c'est que l'absence de vomissements est signalée dans plusieurs observations comme dans la nôtre.

Un autre fait assez inattendu, pour qui ne connaît pas la question, c'est que notre malade était sans fièvre, son pouls était normal et sa température ne dépassait pas 37°,4. Il semble surprenant, tout d'abord, qu'un homme qui est à la quatrième heure d'une péritonite suraiguë n'ait pas éprouvé quelque forte perturbation, telle que petitesse et accélération du pouls, brusque hypothermie ou élévation de température. Or, il n'en était rien dans le cas actuel et pareil fait a été consigné par d'autres auteurs.

Notre malade n'avait donc comme signes de sa péritonite suraiguë et de sa perforation stomacale, ni tympanisme abdominal, ni fièvre, ni vomissements, ni hoquet, on n'était guidé par aucun symptôme gastrique antérieur, et cependant le diagnostic a pu être fait avec toute la précision désirable. En vous parlant ainsi, je n'obéis pas, vous le pensez bien, au sentiment mesquin qui aurait pour but de susciter vos éloges; tout autre est mon but; j'ai à cœur de vous convaincre, une fois de plus, de l'importance d'une sémiologie bien conduite : vous avez suivi pas à pas l'interrogatoire du malade, vous sentiez que de cet examen devait sortir une importante décision et vous avez vu qu'il a suffi d'un seul signe minutieusement étudié, la douleur, pour nous conduire au diagnostic.

Ceci vous prouve également que l'ancienne description de la péritonite aiguë, telle que nous l'avaient léguée nos devanciers, doit être complètement remaniée ; on ne peut plus aujourd'hui fondre en un seul tableau la description

de la péritonite aiguë, car les mêmes symptômes sont loin d'être applicables, il s'en faut, à des péritonites aiguës d'origines si diverses; ainsi, la péritonite par perforation intestinale dans la fièvre typhoïde[1] ne ressemble en rien à la péritonite par perforation de l'ulcère stomacal, laquelle ne ressemble nullement à la péritonite appendiculaire et vous avez vu dans nos lecons de l'an dernier que la péritonite aiguë et primitive à pneumocoques a, elle aussi, des allures qui lui sont propres. On peut dire que le chapitre des maladies médico-chirurgicales de l'abdomen vient d'être bouleversé.

Le *traitement* est ici purement chirurgical. En face d'une péritonite suraiguë consécutive à la perforation d'un ulcus stomacal, un seul traitement s'impose : c'est l'intervention chirurgicale. Mais il faut se décider et agir sans perdre de temps, car on a d'autant plus de chances de succès que l'opération est pratiquée à une époque plus rapprochée du moment de la perforation.

Dans une communication sur les perforations de l'ulcus stomacal, M. Le Dentu[2] est entré dans des détails très circonstanciés et a réuni les statistiques suivantes concernant les résultats de l'opération :

Statistique de Michaux (année 1894) : sur 25 cas, 5 guérisons et 20 morts, soit 80 p. 100.

Statistique de Chapt (année 1895) : sur 27 cas, 6 guérisons et 21 morts, soit 77.77 p. 100.

Statistiques de Chapt et Mauclaire réunies : sur 45 cas, 15 guérisons et 30 morts, soit 66.66 p. 100.

Statistique de Houzé (année 1895) : sur 67 cas, 20 guérisons et 47 morts, soit 70.2 p. 100.

Statistique de Parisier : sur 99 cas, 33 guérisons et 66 morts, soit 66.66 p. 100.

En additionnant ces statistiques, on voit que la guérison a été obtenue dans un tiers des cas, ce qui est fort beau pour une maladie qui, faute d'intervention chirurgicale,

1. Dieulafoy. *Bulletin de l'Académie de médecine*, séance du 20 octobre 1896.
2. Le Dentu. *Bulletin de l'Académie de médecine*, séance du 4 mai 1897.

est fatalement mortelle. De plus, on peut poser en principe que la guérison est d'autant plus certaine que l'opération est plus précoce. C'est ainsi, dit M. Le Dentu, que sur les 19 guérisons de la statistique de Comte, 11 sont dues à des opérations pratiquées dans les dix premières heures qui ont suivi la perforation. Sur les 33 guérisons de la statistique de Parisier, 23 sont dues à des opérations qui ont été pratiquées dans les dix ou quinze premières heures après la perforation. Par contre, les guérisons deviennent de plus en plus rares à mesure que l'opération est faite à des époques plus éloignées de la perforation.

Je termine cette leçon par les conclusions suivantes :

1° La perforation de l'ulcère stomacal, comme la perforation de l'ulcère duodénal, s'annonce, à part de très rares exceptions (et au cas bien entendu, où il n'existe pas d'adhérences), par une douleur soudaine, déchirante, atroce, véritable « *coup de poignard péritonéal* ».

2° La brusquerie, l'intensité, la localisation de la douleur y compris les autres symptômes douloureux, défense musculaire, hyperesthésie, permettent de différencier la perforation de l'ulcus stomacal, de l'appendicite, de l'occlusion intestinale, de la colique hépatique et autres affections douloureuses de l'abdomen.

3° Bien que l'abdomen tout entier puisse être douloureux, surtout quand la péritonite tend à se généraliser, il n'en est pas moins vrai que la douleur consécutive à la perforation de l'ulcus stomacal a son maximum d'intensité et son siège initial, vers le creux épigastrique ou à l'hypocondre gauche. Quand la localisation de la douleur avoisine le creux épigastrique, le duodénum peut être en cause aussi bien que la région pylorique de l'estomac. Je prie du reste le lecteur de vouloir bien se reporter à ma leçon de l'an dernier sur la péritonite consécutive à la perforation de l'*ulcus duodénal*, car ces deux leçons se superposent pour ainsi dire et se complètent.

4° Les symptômes sont un peu variables suivant qu'on examine le malade à un moment plus ou moins éloigné de

l'instant où s'est faite la perforation. Le ventre plat et rétracté, l'absence de tympanisme, sont surtout des symptômes de perforation récente; l'absence de fièvre, de vomissements et de hoquet ne doit pas nous induire en erreur et nous faire abandonner le vrai diagnostic.

5° L'individu qui a été atteint d'une perforation stomacale, la perforation ne daterait-elle que de quelques heures, a déjà les traits altérés; il a un facies tout spécial, il porte déjà, sur sa physionomie, la griffe péritonéale qui est un indice de réelle valeur.

6° Il est important de faire sans tarder le diagnostic de la perforation stomacale, car l'opération, seul moyen thérapeutique, doit être aussi précoce que possible[1].

1. Cette leçon a été faite le lendemain de l'arrivée du malade dans mon service, c'est-à-dire le lendemain de l'opération. A ce moment, l'état de l'opéré était satisfaisant; mais, dans la journée, survinrent deux vomissements, la température monta à 37°,8 et le malade fut très abattu. Le surlendemain, 1er avril, l'aggravation devient manifeste, le pouls est à 116; la température monte à 40 degrés; les vomissements sont porracés, les yeux sont excavés. Dès lors, la situation empire rapidement, et le malade succombe dans la nuit, à quatre heures, après deux heures d'un délire tranquille. A l'autopsie, on constate le parfait état des sutures de 'estomac faites pour remédier à la perforation de l'ulcus. La mort a été causée par la péritonite qui s'était généralisée avec fausses membranes et exsudat purulent.

SIXIÈME LEÇON

LE CHANCRE DE L'AMYGDALE

Messieurs,

Il y a trois semaines, le 21 janvier dernier, entrait dans mon service, salle Saint-Christophe, n° 11, un garçon de trente-trois ans, qui se plaignait d'un violent mal de gorge. Au dire du malade, l'angine avait débuté huit ou dix jours avant, sous les apparences d'une amygdalite vulgaire : malaise, frissons, douleurs à la déglutition, surtout à gauche, irradiations douloureuses atteignant l'oreille, le cou et la face du même côté. Les jours suivants, la dysphagie s'était accentuée au point que tout mouvement de déglutition était devenu fort pénible. C'est alors que se sentant plus malade, ce garçon était venu à l'Hôtel-Dieu. Je le vois le samedi matin, je le trouve dolent et abattu ; il se plaint de la gorge, il a perdu l'appétit, il dort mal, il a pendant la nuit d'abondantes transpirations. J'éclaire fortement la cavité bucco-pharyngée pour la bien examiner, et je constate que le mal occupe surtout le côté gauche de la gorge ; la muqueuse est rouge et luisante, on n'y découvre ni vésicules d'herpès, ni exsudat, ni enduit pultacé. L'amygdale gauche est volumineuse et déformée, elle refoule en avant le pilier

antérieur et la partie correspondante du voile du palais; elle donne au premier abord l'impression d'une grosse amygdalite aiguë; elle bombe en dedans à la façon d'un petit abcès amygdalien; elle est légèrement excavée à sa partie inférieure, sans toutefois qu'on y puisse constater une ulcération au vrai sens du mot. L'amygdale droite est tout à fait normale.

A s'en tenir à cet examen superficiel, on pouvait s'arrêter à l'idée d'une amygdalite vulgaire, avec formation probable d'un abcès tonsillaire, la maladie ayant évolué au milieu des symptômes communs à ces infections gutturales : état fébrile, dysphagie intense, douleurs d'oreilles, douleurs de tête. Mais en y réfléchissant, ce diagnostic laissait à désirer : en effet l'amygdalite aiguë, l'angine tonsillaire, ne se cantonne pas ainsi à l'un des côtés de la gorge; elle atteint la muqueuse dans toute son étendue, y compris la luette; la langue est saburrale, les deux amygdales sont grosses, douloureuses, déformées, et à supposer que la lésion prédomine à l'une des deux amygdales, il n'en est pas moins vrai que l'autre participe également au processus. En résumé, les angines dites tonsillaires, angines infectieuses, quelle que soit la nature de l'infection, streptococcique, staphylococcique, pneumococcique, tétragénique, angines des fièvres éruptives et du rhumatisme, angines avec ou sans herpès, peu importe, toutes ces angines là sont caractérisées par des lésions diffuses, plus ou moins généralisées; elles ne se cantonnent pas à une amygdale comme chez notre malade. L'examen bactériologique, portant sur des parcelles de mucus prélevé à la région atteinte, ne donna que des résultats négatifs; les cultures restèrent absolument stériles.

Quelle était donc la nature de cette angine qui n'avait envahi que la région amygdalienne gauche, laissant indemne l'amygdale droite, ayant déterminé une dysphagie fort pénible avec irradiations douloureuses à l'oreille et à la tête, le tout accompagné d'abattement et de dépression? On ne pouvait arriver au diagnostic que par une sémiologie bien conduite; je vais essayer de vous le démontrer. Il est une maladie, à laquelle vous devez toujours penser quand vous êtes en face de quelque chose qui ressemble à une amygdalite

aiguë *unilatérale;* cette maladie, c'est le chancre syphilitique de l'amygdale. Je sais bien que, pour qui ne connaît pas la question, on se fait du chancre de l'amygdale une tout autre idée. On l'assimile volontiers aux chancres syphilitiques des autres régions, aux chancres des organes génitaux qui sont indolores. On ne sait pas assez qu'aux amygdales le chancre peut être fort douloureux et provoquer une angine des plus pénibles. De plus, pour qui n'est pas familiarisé avec ces particularités, on croit trop volontiers que le chancre amygdalien a des caractères qui forcent l'attention et soulignent le diagnostic. Cela est vrai dans quelques cas; le chancre à forme érosive, qui forme sur l'amygdale une plaque rouge, luisante et vernissée, le chancre à forme ulcéreuse, qui paraît creuser l'amygdale d'une large excavation, attirent tout spécialement l'attention. Mais il est d'autres circonstances où le chancre passe inaperçu; il est masqué, défiguré par les saillies et par les anfractuosités d'une grosse amygdale recouverte ou non d'enduit pultacé, dont l'aspect rappelle absolument la grosse amygdalite aiguë lacunaire. Et par le fait, c'est une grosse amygdalite qui dérobe le chancre aux regards. Tel était le cas chez notre malade, et ce qui éveilla mes soupçons, ce n'est pas la conformation de la lésion amygdalienne, dont l'aspect était banal, mais c'est l'*unilatéralité* de cette lésion. L'attention étant éveillée sur ce point, deux signes précieux devaient me permettre d'arriver au diagnostic; ces signes sont l'induration de l'amygdale et l'adénopathie cervicale.

Vous savez en quoi consiste l'*induration* du chancre syphilitique; vous savez que lorsqu'on prend entre les doigts un chancre syphilitique de la vulve ou de la rainure glando-préputiale, la base du chancre donne au toucher la sensation d'un tissu dur, d'un cercle cartilagineux, d'où le nom de chancre induré souvent employé comme synonyme de chancre syphilitique. Cette induration, facile à percevoir quand le chancre est accessible au toucher, aux organes génitaux, par exemple, est moins nette à l'amygdale, qui est plus difficile à atteindre. Toutefois, en promenant le doigt sur l'amygdale incriminée, en la pressant, en la refoulant, on arrive fort bien à sentir une résistance, une induration caractéristique. Cette

sensation d'induration est encore plus nette, si on a eu soin, préalablement, de pratiquer le toucher de l'amygdale saine, qui, elle, a conservé sa mollesse et sa souplesse ; on sent alors combien la différence est grande entre les deux amygdales. Chez notre malade, l'amygdale gauche était manifestement indurée.

Reste un autre signe, dont l'importance est de premier ordre ; c'est l'*adénopathie* cervicale. Tout chancre syphilitique est accompagné d'une adénopathie multiple, polyganglionnaire, qui n'est guère apparente avant le cinquième jour du chancre, et dont la localisation est en rapport avec la région infectée : adénopathie inguinale pour les chancres des organes génitaux, adénopathie axillaire pour le chancre du mamelon, adénopathie cervicale pour les chancres bucco-pharyngés. Toute pléiade ganglionnaire syphilitique est composée d'un ganglion plus volumineux que les autres (bubon satellite) et de ganglions plus petits et nombreux. Ces ganglions sont durs, indolents ou peu douloureux, ils roulent sous le doigt, sans périadénite, sans tendance à la suppuration, comme les ganglions du chancre simple ; ils persistent longtemps après la disparition du chancre, ils en sont l'indice et le témoin ; d'où le précepte de ne jamais oublier de faire la « chasse aux ganglions » quand on est sur la piste du chancre. Eh bien, notre malade, qui était au huitième ou dixième jour de son angine, présentait une adénopathie cervicale gauche caractéristique. On sentait près du cartilage thyroïde un ganglion volumineux, dur, presque indolore, et on percevait en outre une chaîne de ganglions plus petits, étagés sur toute la région latérale du cou, autour et en arrière du muscle sterno-cléido-mastoïdien, depuis l'angle de la mâchoire jusqu'au creux claviculaire. Ces ganglions, au dire du malade, étaient apparus quelques jours après son « mal de gorge ».

Alors, reprenant un à un les signes et les symptômes de cette soi-disant angine tonsillaire, j'émis l'opinion qu'il s'agissait là d'un chancre syphilitique de l'amygdale gauche. Que voulez-vous que ça soit, vous disais-je, si ce n'est pas un chancre de l'amygdale ? Il y a là une *triade* symptomatique :

unilatéralité de la lésion, induration de l'amygdale et pléiade ganglionnaire cervicale, qui permet d'affirmer le diagnostic. Malgré mes arguments, je sentais bien que je n'arrivais pas à vous convaincre, vous restiez dans le doute, et c'était plaisir pour moi de discuter avec vous un diagnostic que vous n'admettiez pas ou que vous n'admettiez qu'avec peine. Plusieurs d'entre vous trouvaient que cette angine douloureuse était bien plus le fait d'une amygdalite aiguë que d'un chancre, et j'essayais, sans y réussir, de les rallier à mon opinion en leur citant des cas analogues. D'autres, pour être convaincus, auraient voulu voir sur l'amygdale une plaque, une ulcération. Bref, malgré tous mes raisonnements, le doute persistait dans les esprits, et pour clore le débat, nous n'avions qu'à attendre les événements, c'est-à-dire l'apparition de la roséole et des plaques muqueuses. Je m'abstins avec intention de tout traitement mercuriel qui aurait pu retarder l'apparition de ces accidents secondaires et je me contentai de prescrire un traitement anodin, calmant et émollient.

En attendant, l'état local ne se modifiait en rien, la gorge restait rouge et luisante surtout à gauche, l'amygdale était volumineuse, déformée et indurée, la déglutition était fort douloureuse, l'adénopathie cervicale gauche s'accentuait encore et, chose rare, quelques ganglions apparaissaient à la région cervicale droite. Le malade était affaissé et abattu, dormant mal, mangeant peu. Il se plaignait de violentes transpirations nocturnes et d'une céphalée si vive qu'il se leva une nuit pour aller mettre sa tête sous un robinet d'eau froide. J'avais bien soin de vous faire remarquer que tous ces symptômes étaient l'indice d'une infection de l'économie et ne pouvaient pas s'expliquer par une lésion banale de l'amygdale. Du reste, l'examen bactériologique n'avait décélé la présence d'aucun agent pathogène. Tous les jours, j'examinais minutieusement le malade, guettant l'apparition de la roséole ou des plaques muqueuses.

Le 29 janvier, vingt-cinquième jour environ de la maladie, faisant comme tous les matins l'inspection attentive du malade, je découvre sur la peau du dos quelques taches

ombrées, encore si indécises que la plupart des assistants, malgré mes affirmations, se refusent à y voir un début de roséole. Je fais prendre un bain au malade, afin de rendre à la peau toute la netteté possible; les taches mettent deux ou trois jours à devenir plus évidentes et prennent au dos et aux parties latérales du thorax la coloration « fleur de pêcher », puis, l'éruption devient franchement rosée. Il n'y avait plus à douter, même pour les plus incrédules; l'apparition d'une belle roséole syphilitique venait confirmer le diagnostic de chancre syphilitique de l'amygdale. Bientôt des plaques muqueuses apparaissaient à la gorge.

Quelques mots au sujet de l'éclosion *hâtive* de cette roséole. On dit et on écrit partout que la roséole syphilitique apparaît en moyenne une quarantaine de jours après le début du chancre. Dans le cas actuel, elle est apparue du vingt-cinquième au trentième jour; chez un autre malade dont je vais vous parler elle est apparue vers le trentième jour. Il est donc permis de se demander si, au cas de chancre de l'amygdale, la roséole ne peut pas être hâtive; on peut du moins affirmer que la date d'apparition de la roséole n'attend pas toujours la sixième semaine après l'infection.

Dès l'éclosion de la roséole, j'avais prescrit une pilule de cinq centigrammes de protoiodure d'hydrargyre à prendre tous les jours, remplacée plus tard par une injection de solution huileuse de biiodure de mercure à la dose de quatre milligrammes.

Telle est l'observation de ce chancre amygdalien; je vous présente le malade que j'ai fait venir à l'amphithéâtre; vous voyez que sa roséole n'est pas encore éteinte et l'adénopathie cervicale n'est pas près de disparaître, il s'en faut. Avant de vous exposer dans son ensemble la question du chancre de l'amygdale, laissez-moi vous citer quelques autres cas qui serviront à la discussion que nous aurons à entreprendre.

L'an dernier, le 6 février 1897, entrait dans notre salle Saint-Cristophe, n° 17, un homme de vingt-trois ans, qui se plaignait de la gorge depuis plusieurs semaines. Il fait remonter son mal aux premiers jours de janvier; l'angine

a débuté à la façon d'une amygdalite aiguë, avec frissons, céphalée et dysphagie ; la douleur est plus forte au côté droit de la gorge, d'où elle irradie à l'oreille. En examinant le malade, je constate que les lésions de la gorge sont à droite : rougeur de la muqueuse, amygdale droite volumineuse anfractueuse et déformée, amygdale gauche normale. Cette lésion amygdalienne aiguë, *unilatérale*, me fait penser à la syphilis. Au toucher, l'amygdale droite est indurée, parcheminée. A la région cervicale droite, au niveau de la grande corne de l'os hyoïde existe un ganglion gros comme une noix, mobile et très peu douloureux. Au dire du malade, ce ganglion aurait fait son apparition quelques jours après le mal de gorge. Bien que l'amygdale ne présentât ni érosion bien nette, ni ulcération manifeste, je portai le diagnostic de chancre de l'amygdale, la lésion syphilitique revêtant ici, comme dans le cas précédent, l'apparence d'une amygdalite aiguë lacunaire. Je basai mon diagnostic sur l'unilatéralité de la lésion amygdalienne, sur l'induration de l'amygdale et sur la présence du gros bubon satellite.

Mais ici, comme pour le précédent malade, je n'arrivai pas à convaincre les personnes qui suivaient la visite ; un de mes meilleurs élèves était particulièrement récalcitrant et attendait les événements avant de se décider. Pour croire au chancre, on aurait voulu le voir, et on ne le voyait pas, on n'avait sous les yeux qu'une grosse amygdale déformée et anfractueuse ; dans ces amygdalites chancreuses, le chancre, érosif ou ulcéreux, n'est pas toujours évident, il se dérobe, masqué qu'il est par les saillies et par les anfractuosités de l'amygdalite. Pour confirmer le diagnostic, nous n'avions donc qu'à prendre patience et attendre l'apparition des accidents secondaires, roséole et plaques muqueuses. Le 10 février survint une poussée fébrile, avec dysphagie plus violente, tuméfaction plus considérable de l'amygdale droite et température à 38°,6. Les adversaires du diagnostic triomphaient ; dans cette poussée fébrile ils voyaient une preuve nouvelle en faveur d'une infection non syphilitique de l'amygdale. Mais attendons la fin. Le lendemain, cette poussée aiguë était en décroissance et deux jours plus tard,

le 13, commençait à apparaître une roséole syphilitique typique, d'abord maculeuse et plus tard maculo-papuleuse. Le diagnostic de chancre syphilitique de l'amygdale était confirmé.

Je dois vous dire que ce malade présenta en outre une poussée d'*herpès* bucco-labial sur le pilier gauche, sur l'amygdale droite, à la lèvre inférieure et à la langue. Je ne veux pas laisser passer cet incident sans y insister. Cet herpès bucco-labial était-il survenu fortuitement, sans cause appréciable, ou bien était-il associé à l'évolution de la syphilis? Je m'explique : En 1866, Diday et Doyon avaient publié un ouvrage sur les herpès génitaux, et, plus tard, en 1868, Doyon avait fait un travail sur l'herpès récidivant des parties génitales chez les syphilitiques. En 1879, Jullien entre en plein dans la question[1] : « Un fait, dit-il, qui mérite d'être noté à propos du chancre utérin, c'est la fréquente coïncidence de l'herpès génital : périnée, vulve et même col utérin sont souvent le siège d'éruptions herpétiques; aussi doit-on songer à une lésion syphilitique du col lorsqu'une femme se présente sans autres lésions apparentes qu'une poussée d'herpès. »

M. Fournier, de son côté, a étudié la question de l'herpès récidivant de la langue chez les syphilitiques[2]. « Vous voyez des gens, dit M. Fournier, ayant eu la syphilis une ou plusieurs années avant, et qui viennent vous trouver, croyant avoir des plaques muqueuses bucco-linguales récidivant malgré le traitement; regardez-y de près, et vous verrez que ces soi-disant plaques muqueuses sont des érosions polycycliques et microcycliques, c'est-à-dire de l'herpès. »

Tout ceci prouve que la syphilis favorise les éruptions herpétiques : herpès parasyphilitique. Tantôt l'herpès survient à une époque plus ou moins éloignée du chancre et reparaît plus ou moins souvent sous forme d'herpès *récidivant*, tantôt l'éruption d'herpès est contemporaine du chancre, que le chancre siège aux organes génitaux ou à la cavité bucco-pharyngée. Chez notre malade, l'herpès était survenu pendant la période active du chancre de l'amygdale, et en lisant

1. Jullien. *Traité des maladies vénériennes*, 1879, p. 577.
2. Fournier. *Semaine médicale*, 1887, p. 281.

le mémoire de M. Le Gendre, j'ai vu qu'un de ses malades atteint de chancre de l'amygdale avait une poussée d'herpès sur l'autre amygdale. J'ai pensé que cette digression sur l'herpès parasyphilitique précoce ou tardif, avec ou sans récidive, pouvait vous offrir quelque intérêt. En effet, faute d'être édifié, on s'expose à prendre les érosions de l'herpès pour des plaques muqueuses et c'est à tort que le malade se sature de mercure et d'iodure pour des éruptions qui ne sont pas justiciables du traitement.

Chez les deux malades de notre service, dont je viens de vous rapporter l'histoire, le chancre syphilitique avait revêtu l'apparence de l'amygdalite aiguë. Mais le chancre amygdalien est polymorphe, il peut être érosif, ulcéreux, diphtéroïde, gangréneux, et je dois vous faire connaître toutes ces modalités.

L'observation suivante concerne le chancre amygdalien à forme *érosive* : Un homme vint un jour à ma consultation de l'hôpital Necker, parce qu'il souffrait de la gorge depuis deux semaines. Cette douleur, d'abord peu intense, avait été traitée par des gargarismes émollients; mais, peu à peu la dysphagie était devenue extrêmement pénible. Le malade, pris de malaise, de frissons et de fièvre, avait dû s'aliter et cesser ses fonctions de sergent de ville. Des ganglions multiples mais non douloureux étaient apparus aux régions sous-maxillaire et rétromaxillaire du côté droit. En présence de tels symptômes, il était légitime de penser tout d'abord à une angine infectieuse; cette fièvre, cette courbature générale ne laissaient guère soupçonner un chancre de l'amygdale. Cependant, à l'examen du pharynx, on constate que l'amygdale droite est seule atteinte, elle fait saillie vers l'isthme du gosier et à sa surface s'étale une *plaque rouge*, *brillante*, *vernissée*, bordée par un liséré irrisé. L'amygdale gauche est absolument saine. En aucun point il n'existe de fausses membranes. L'unilatéralité de la lésion, la plaque érosive, l'induration de l'amygdale droite et la présence d'une pléiade ganglionnaire indolente, du même côté, me permirent de porter le diagnostic de chancre

amygdalien. Et, en effet, ce diagnostic était bientôt confirmé par l'apparition de la roséole.

Dans d'autres circonstances, le chancre prend à l'amygdale l'aspect d'une ulcération ; on dirait que l'amygdale est creusée, excavée ; c'est la forme *ulcéreuse* du chancre amygdalien. L'observation suivante vous en donnera une idée [1] : Un homme de trente-sept ans est pris assez brusquement d'une angine aiguë avec douleur, fièvre, malaise et céphalalgie. Il entre à l'hôpital et l'on voit sur l'amygdale droite, à sa face interne et antérieure, une ulcération de la dimension d'une pièce de cinquante centimes. Les bords de cette ulcération sont taillés à pic ; le fond est grisâtre, sanieux, anfractueux. L'amygdale ulcérée est d'un tiers plus volumineuse que sa congénère. Au toucher, on constate que l'ulcération repose sur une base indurée ; les ganglions maxillaires correspondants forment une pléiade caractéristique du volume d'un œuf de pigeon. La douleur gutturale irradie à l'oreille. Le malade se plaint d'insomnie provoquée par des maux de tête plus violents la nuit que le jour. M. Fournier, se basant sur ces symptômes, porte le diagnostic de chancre infectant de l'amygdale. Une roséole ultérieure vint confirmer le diagnostic.

Parfois le chancre de l'amygdale est *diphtéroïde ;* il se coiffe, il se recouvre de membranes épaisses, adhérentes, si bien qu'on ne peut se défendre de l'idée d'une angine couenneuse, diphtérique ou non diphtérique. En voici deux observations : Une jeune femme atteinte de mal de gorge intense était soignée en ville par un de mes externes de l'hôpital Necker. Celui-ci constata que l'amygdale gauche était en partie recouverte d'un exsudat franchement membraneux. L'angine étant accompagnée de fièvre, de courbature, d'adénopathie, on pensa tout d'abord à une angine diphtérique. Cependant, la recherche du bacille diphtérique fut négative, aussi bien à l'examen microscopique qu'après cultures. C'est alors que la malade entra dans mon

1. Le Gendre. Chancre syphilitique de l'amygdale, *Archives générales de médecine*, 1889.

service; l'amygdale était détergée de ses fausses membranes, mais elle était rouge, volumineuse et légèrement ulcérée. Au toucher, je constatai que cette amygdale était manifestement indurée. De plus, on trouvait une pléiade ganglionnaire cervicale unilatérale et composée de ganglions durs, indolents, roulant sous le doigt. Tout cela me fit porter le diagnostic de chancre syphilitique à forme diphtéroïde; le chancre s'était recouvert d'une membrane, au même titre que le chancre syphilitique de la peau se recouvre d'une croûte. L'apparition de plaques muqueuses à la bouche et à la vulve vint confirmer le diagnostic.

Le cas suivant est encore plus curieux : Le 11 février 1898, le Dr Remlinger m'envoyait de Tunis un malade qui était venu le consulter pour une angine membraneuse. Ce jeune homme avait été pris, dans les premiers jours du mois de janvier 1898, d'un léger mal de gorge suivi d'adénopathie cervicale gauche. Les ganglions étaient durs, indolents, nettement distincts les uns des autres. La persistance et l'importance de cette adénopathie décidèrent le malade à demander un conseil. On examine la gorge et on aperçoit sur l'amygdale gauche une ulcération recouverte d'une membrane épaisse, grisâtre et adhérente. On hésite entre un chancre syphilitique et la diphtérie. L'examen bactériologique de l'exsudat fait par M. Remlinger décèle des bacilles de Loëffler à type court. L'ensemencement sur sérum donne le lendemain de nombreuses colonies de ce même bacille de Loëffler à type court. Ne s'agissait-il là que d'une pseudo-diphtérie, les bacilles courts n'étant pas considérés par la plupart des auteurs comme diphtérie vraie, virulente, ou bien était-ce de la diphtérie?

En tout cas, on pratique au malade une injection de sérum comme s'il s'agissait de diphtérie; mais cette injection n'amène aucune amélioration : la membrane, l'ulcération amygdalienne et l'adénopathie persistent avec les mêmes caractères. Entre temps, on inocule un cobaye avec deux centimètres cubes d'un bouillon de culture du même bacille, mais on ne constate ni fièvre, ni œdème au point d'inoculation. On juge alors inutile de recommencer sur le malade les injections de

sérum car le diagnostic de chancre de l'amygdale est devenu évident et le traitement spécifique est commencé. Le 8 février, trente-cinq jours environ après le début du chancre, apparaît une roséole qui vient confirmer le diagnostic. Quand j'ai vu le malade, l'amygdale était indurée et volumineuse, l'adénopathie persistait et la roséole était encore en évolution.

Tel est l'aspect du chancre diphtéroïde; que la membrane soit due à la tendance qu'a tout chancre des muqueuses à se recouvrir d'un exsudat plus ou moins épais, ou qu'elle soit due à une infection secondaire, streptocoque, petit coccus, bacille pseudo-diphtérique, il n'en est pas moins vrai que, dans quelques circonstances, le chancre de l'amygdale se cache sous la membrane qui le dissimule, la membrane est plus ou moins étalée, plus ou moins adhérente, de coloration grisâtre et peut, faute d'attention, provoquer une erreur de diagnostic. Cette erreur consiste à méconnaître un chancre qui existe et à admettre une diphtérie qui n'existe pas.

Je n'en ai pas fini, Messieurs, avec le polymorphisme du chancre de l'amygdale. Dans quelques cas, rares il est vrai, la coloration noirâtre de l'amygdale, la fétidité de l'haleine, l'intensité de la dysphagie, la tuméfaction œdémateuse de la région, l'état de prostration du malade, tout cela donne au chancre amygdalien les apparences de la *gangrène*. Cette variété, dite gangreneuse, était nettement accusée dans une observation de MM. Laboulbène et Brocq[1] : Le 20 décembre 1880, entre à la Charité, dans le service de M. Laboulbène, un jeune homme de vingt et un ans, atteint depuis un mois de dysphagie, de céphalalgie et de gonflement douloureux de la région cervicale droite. A ce niveau, existe une pléiade formée de ganglions sensibles et volumineux. L'isthme de gosier est rouge. L'amygdale droite est tuméfiée et présente à sa partie supérieure une plaque noirâtre d'aspect gangreneux, de un centimètre de diamètre. Cette escarre est séparée du reste de l'amygdale par un sillon d'élimination rempli de pus. L'haleine est fétide, la

1. Mémoire de M. Le Gendre.

dysphagie persiste. Le diagnostic de la maladie ne fut pas fait, et on pratiqua l'ablation de l'amygdale. Mais peu de temps après, on eut l'explication de cette grosse amygdale, de son sphacèle et de sa pléiade ganglionnaire : une roséole apparut et on fit le diagnostic rétrospectif de chancre syphilitique de l'amygdale.

En résumé, parmi les aspects variés du chancre amygdalien, émergent les types suivants :

a) Le chancre a l'apparence d'une *amygdalite*. Ce qui attire l'attention, c'est une amygdale rouge, volumineuse, faisant tumeur dans l'isthme du gosier. Dans les saillies, dans les anfractuosités de cette amygdale, recouverte ou non d'enduit pultacé, se dissimule plus ou moins un chancre qu'un œil exercé n'arrive pas toujours à distinguer. On n'est conduit au diagnostic que par les signes que je vous ai indiqués.

b) Le chancre est *érosif*, sans être masqué par une amygdalite concomitante. Sur l'amygdale augmentée de volume, se détache une érosion tantôt rouge, vernissée, tantôt grisâtre, opaline, atteignant les dimensions d'une lentille, d'un haricot, d'une pièce de cinquante centimes et au delà.

c) Le chancre est *ulcéreux*. L'amygdale plus ou moins hypertrophiée est creusée, ravinée par une ulcération qui a les dimensions d'une pièce de cinquante centimes, de un franc, de deux francs. Cette ulcération peut siéger sur tous les points de l'amygdale plus ou moins accessibles à la vue; elle est brunâtre, grisâtre, de mauvais aspect; ses bords surélevés formés par les saillies amygdaliennes la font paraître plus excavée qu'elle ne l'est en réalité.

d) Le chancre est *diphtéroïde*. La surface exulcérée ou ulcérée par le chancre se recouvre d'un exsudat grisâtre, jaunâtre, épais, adhérent, couenneux, qui au premier abord, a bien l'aspect de la diphtérie. Cette couenne est, sur le chancre des muqueuses, l'analogue de la croûte sur le chancre de la peau.

e) Le chancre est *gangreneux*. L'aspect de la lésion, sa teinte noirâtre, la fétidité de l'haleine donnent l'impression d'une plaque gangreneuse de l'amygdale.

f) En forçant un peu l'analogie, on a décrit un chancre de l'amygdale à forme *épithéliomateuse*.

Maintenant que nous voilà édifiés sur les différents aspects du chancre de l'amygdale, reprenons la question dans son ensemble. L'histoire du chancre de l'amygdale est en réalité de date récente; il y a trente et quelques années, ce chancre était à peu près ignoré et Velpeau, influencé par des raisons d'ordre étiologique, n'admettait son existence que chez la femme. Aujourd'hui, le chancre de l'amygdale est mieux connu, et si M. Le Gendre, à l'époque où il écrivit son mémoire [1], le considérait encore comme une rareté, M. Nivet [2] arrive plus tard à une proportion qui plaide en faveur de la fréquence de l'accident primitif sur l'amygdale. C'est ainsi que sur 260 chancres de la cavité bucco-pharyngienne, il a pu compter 29 chancres de l'amygdale. Or, à mon avis, cette proportion est bien au-dessous de la vérité, et si pendant longtemps le chancre de l'amygdale a paru rare, c'est qu'il était bien souvent méconnu; à l'hôpital, j'en vois chaque année plusieurs cas. « Je suis certain, dit M. Fournier, au train où vont les choses, c'est-à-dire à la façon dont se multiplient les observations, que le chancre amygdalien ne tardera guère à devancer le chancre lingual pour prendre le second rang de fréquence parmi les chancres de la bouche à la suite des chancres labiaux [3] ». Les anciennes statistiques sont donc à refaire et peut-être verrons-nous, ce qui ne me surprendrait pas, le chancre de l'amygdale occuper le premier rang parmi les chancres extra-génitaux. Telle est, du reste, l'opinion de Boeck.

Quelle que soit la morphologie du chancre amygdalien, qu'il se dissimule plus ou moins sous la forme d'une grosse amygdalite déformante, qu'il soit érosif, ulcéreux, diphtéroïde ou gangreneux, ses débuts sont souvent douloureux, angineux, accompagnés de fièvre et de symptômes généraux.

1. Le Gendre. Du chancre amygdalien, *Arch. gén. de méd.*, 1884.
2. Nivet. De la fréquence relative des différentes variétés de chancres extra-génitaux chez l'homme et chez la femme, *Thèse* de Paris, 1897.
3. Fournier. *Les chancres extra-génitaux*, 1897, p. 140.

L'entrée en scène du chancre amygdalien diffère donc totalement de l'entrée en scène des chancres qui occupent d'autres régions. Vous n'ignorez pas combien sont indolores les chancres des organes génitaux. Vous savez avec quelle facilité un malade peut méconnaître un chancre des organes génitaux, à quel point surtout une femme peut ignorer l'existence d'un petit chancre syphilitique d'une grande lèvre; le plus souvent, en pareil cas, c'est avec une parfaite bonne foi que la malade niera plus tard avoir eu la syphilis. Quelques vésicules d'herpès, évoluant avec douleur, attirent l'attention bien plus qu'un chancre fréquemment indolore.

Le chancre de l'amygdale, lui, est souvent entouré, dès sa naissance, d'un cortège douloureux et fébrile: avec mal de gorge, frissons, fièvre, dysphagie, céphalée, courbature à la façon *d'une amygdalite aiguë*. Le malade croit à une angine, à une simple amygdalite, il s'administre lui-même le traitement, gargarismes émollients et boriqués, boissons chaudes, compresses autour du cou, puis, s'il se sent plus souffrant, il se couche et envoie chercher son médecin. Celui-ci arrive et son client s'empresse de lui tenir le langage suivant : « Je n'ai presque rien, lui dit-il, une simple angine qui me fait beaucoup souffrir depuis trois ou quatre jours et qui m'a donné la fièvre ; je crains cependant un petit abcès de la gorge guérissez-moi et surtout soulagez-moi vite. » Le médecin, induit en erreur par le diagnostic de son malade, examine la gorge, la trouve rouge et luisante avec une amygdale volumineuse. Il ne voit là, en effet, qu'une amygdalite banale, une angine « sans caractères », sans abcès, du moins pour le moment et il fait sa prescription.

C'est ainsi que les choses se passent souvent. Le début douloureux du chancre amygdalien l'assimile à une amygdalite vulgaire. Relisez les observations (j'entends les observations prises avec soin et précision), et vous trouverez, très fréquemment, ce début douloureux, angineux et fébrile. Chez notre premier malade, celui qui fait l'objet de cette leçon, le chancre amygdalien a débuté par une angine très douloureuse, avec frissons, abattement, dysphagie des plus pénibles, irradiations douloureuses à l'oreille, au cou et à

la face. Chez mon malade de l'an dernier, même début : forte dysphagie avec fièvre très vive et irradiations douloureuses à l'oreille. Un autre de mes malades, au chancre érosif, dont je vous ai parlé il y a un instant, avait eu, lui aussi, dès le début, une dysphagie des plus douloureuses, accompagnée de frissons, de fièvre et de courbature générale. Le malade de la première observation de M. Le Gendre, atteint de chancre amygdalien diphtéroïde, avait éprouvé, dès le début, frissons, dysphagie, fatigue extrême, malaise indéfinissable, au point qu'il ne pouvait se tenir debout sans vertiges. D'autres malades cités par M. Le Gendre, ceux de la deuxième et cinquième observation, avaient eu également, un début fébrile accompagné de douleurs vives à la déglutition. Le chancre de l'amygdale s'annonce donc, dans bien des cas, je ne crains pas de le répéter, *à la façon d'une amygdalite aiguë*. Je ne dis pas bien entendu qu'il en soit toujours ainsi ; vous pourrez voir des gens chez lesquels le chancre amygdalien débute et évolue sans presque attirer l'attention vers la gorge, tant la douleur est légère, mais c'est là l'exception. Règle générale, le chancre de l'amygdale rappelle par ses symptômes douloureux et fébriles l'amygdalite aiguë ; c'est ce qui fausse le diagnostic quand on ne connaît pas suffisamment l'histoire du chancre amygdalien. Ce fait m'avait à plusieurs reprises si vivement frappé que j'y avais longuement insisté, il y a quelques années, dans mes leçons à la Faculté[1]. M. Fournier formule les mêmes conclusions et décrit cette forme douloureuse et fébrile sous le nom de chancre à forme angineuse.

Pendant les premiers jours, le diagnostic est forcément hésitant ; on examine le malade, on parle d'angine, d'amygdalite, d'esquinancie, d'abcès possible de l'amygdale, et à supposer que l'idée du chancre amygdalien se présente à l'esprit, on n'a pas encore en mains, les moyens d'affirmer le diagnostic. Bientôt s'accuse la forme sous laquelle le chancre va évoluer : grosse amygdale rouge, anfractueuse, qui dissimule plus ou moins le chancre ; ou bien chancre érosif,

1. Le chancre de l'amygdale, *La Semaine médicale*, 3 avril 1895.

chancre ulcéreux, chancre diphtéroïde, chancre gangreneux; mais quel que soit l'aspect du chancre, quel que soit son mode de début, douloureux ou non, fébrile ou non, il arrive un moment, c'est l'affaire de quelques jours, où le chancre est caractérisé par une triade symptomatique, qui vous permet d'arriver au diagnostic : Unilatéralité de la lésion, induration de l'amygdale et développement de la pléiade ganglionnaire, telle est cette *triade symptomatique* que je vous ai signalée au cours de cette étude et sur laquelle je crois encore utile d'insister.

La lésion chancreuse est unilatérale, ce qui veut dire qu'une seule amygdale est prise. Cette *unilatéralité* distingue déjà le chancre de presque toutes les affections gutturales avec participation des amygdales. Dans toutes les angines tonsillaires, angines infectieuses, angines des fièvres éruptives, angine rhumatismale, la lésion est diffuse, les deux amygdales sont prises, inégalement c'est possible, mais les deux participent au processus; les deux sont plus ou moins grosses, rouges, douloureuses; tandis que dans le chancre, une seule amygdale est en cause, la lésion est unilatérale. A cette règle, il y a néanmoins quelques exceptions : M. Julien a publié l'observation d'une jeune fille, atteinte d'une roséole confluente généralisée, qui portait à chaque amygdale un chancre ulcéreux avec pléiade ganglionnaire cervicale bilatérale [1]. Les faits de ce genre sont extrêmement rares; M. Fournier cite ceux de Duncan Balkley sans en avoir lui-même jamais observé; j'ai vu bon nombre de chancres amygdaliens, et je n'ai jamais constaté la bilatéralité de la lésion. Le chancre peut ne pas être absolument cantonné à l'amygdale, il peut empiéter sur le pilier antérieur, sur la base de la langue; mais encore une fois, dans l'immense majorité des cas, la lésion garde son unilatéralité.

L'*induration* de l'amygdale est également un caractère de premier ordre. Tâtez, pressez successivement les deux amygdales : l'une, celle qui est saine, aura conservé sa souplesse,

1. *La Presse médicale*, 13 mars 1897.

sa mollesse, et vous servira de terme de comparaison; l'autre est ferme, résistante, indurée, surtout au tour et à la base de la lésion suspecte. Cette induration du chancre de l'amygdale, bien que n'étant pas aussi facile à constater qu'aux organes génitaux, n'en fournit pas moins un signe de premier ordre; elle existe au moins huit fois sur dix « il est même des chancres amygdaliens tout aussi indurés que certains chancres de la rainure glando-préputiale ou de la vulve. Il n'est même pas impossible que le néoplasme chancreux se présente à l'amygdale sous forme d'un véritable calus, d'un ménisque de cartilage, voire avec une dureté de bois[1] ». Cette induration, ici comme aux chancres des organes génitaux, persiste longtemps après la disparition du chancre et permet de reconstituer un diagnostic rétrospectif. Pour faciliter le toucher de l'amygdale, on peut, avec une main placée sur la partie latérale du cou, refouler l'amygdale contre le doigt qui, introduit dans la bouche, est chargé de l'exploration.

Arrivons au troisième signe de la triade : La *pléiade ganglionnaire* cervicale doit être recherchée avec soin; son absence exclut presque à coup sûr l'idée du chancre, et sa présence confirme le diagnostic. Le bubon satellite du chancre de l'amygdale apparaît quelques jours après le début du chancre; il siège à la région cervicale, du même côté, non loin du cartilage thyroïde. Outre ce gros ganglion, on perçoit souvent une pléiade, une chaîne de ganglions plus petits, habituellement indolents; cette chaîne peut s'étendre à toute la région cervicale, depuis l'angle de la mâchoire jusqu'à la région sus-claviculaire. On peut même, dans des cas exceptionnels, percevoir quelques ganglions à la région cervicale, du côté opposé. C'était le cas de notre malade. Bien que ce signe d'adénopathie bilatérale cervicale n'ait pas été étudié jusqu'ici, au cas de chancre amygdalien unilatéral, je vous le signale, car cette bilatéralité possible de la pléiade ne doit pas vous induire en erreur. Avec le chancre des organes génitaux, la bilatéra-

1. Fournier. *Les chancres extra-génitaux*, 1897.

lité de la pléiade inguinale est presque la règle; avec le chancre de l'amygdale, c'est la grande exception, et mon attention n'avait pas encore été attirée sur ce point. Pour expliquer cette adénopathie cervicale secondaire du côté opposé au chancre, il faut supposer que l'infection s'est propagée par les lymphatiques de la muqueuse amygdalienne et palatine qui s'anastomosent avec les lymphatiques de la région symétrique, au niveau de la base de la langue.

En résumé, messieurs, vous voila suffisamment armés pour faire votre diagnostic : l'unilatéralité de la lésion amygdalienne, l'induration de l'amygdale, la présence du bubon satellite avec sa pléiade, telle est, je vous le répète encore, la triade symptomatique qui permet d'affirmer le diagnostic du chancre de l'amygdale. Mais pour faire ce diagnostic, il faut y penser, et pour y penser, il faut avoir présent à l'esprit ce que je vous disais au début de cette séance, en vous présentant notre malade : le chancre de l'amygdale est loin d'être une rareté, et il ne ressemble pas aux chancres des autres muqueuses, il *revêt souvent les allures d'une angine douloureuse fébrile, aiguë.*

De plus, le chancre diphtéroïde, je vous en ai cité des exemples, peut simuler la diphtérie : mais l'absence d'extension des membranes au reste de la gorge, leur cantonnement sur l'amygdale, l'ulcération chancreuse que vous parviendrez quelquefois à constater après avoir enlevé l'enduit membraneux qui recouvre le chancre, sont autant de signes qui, joints à la triade symptomatique, vous permettront d'arriver au diagnostic. Toutefois, au cas d'hésitation, vous avez à votre service l'examen bactériologique, les cultures et les inoculations.

Reste le diagnostic différentiel entre le chancre de l'amygdale et l'épithéliome de cet organe. L'aspect des lésions a quelque analogie : dans les deux cas, il y a des ganglions; dans les deux cas, il y a de la douleur. Il existe cependant des caractères différentiels : dans le chancre, l'adénite est beaucoup plus précoce que dans le cancer; l'adénopathie cancéreuse met des semaines avant de se montrer, l'adéno-

pathie chancreuse apparaît quelques jours après la lésion amygdalienne. Mais la véritable différence réside dans la marche de l'affection; c'est elle qui, dans les cas douteux, tranchera la question : le chancre fait son évolution en deux ou trois semaines, puis il tend à la guérison tandis que le cancer est lent dans sa croissance, il ne rétrocède pas, il tend toujours à s'étendre, il saigne facilement; enfin le cancer n'est pas accompagné des accidents secondaires : roséole et plaques muqueuses, qui suivent de près l'apparition du chancre. En sorte que l'hésitation, à supposer qu'elle se produise, ne peut pas être de longue durée.

J'aurais encore à vous parler du diagnostic du chancre de l'amygdale avec les syphilides tertiaires de cet organe, gommes et ulcérations. Mais les syphilides tertiaires de l'amygdale ne sont pas accompagnées de la pléiade ganglionnaire satellite du chancre, ou alors, c'est qu'il s'agit d'une infection secondaire; de plus, le chancre étant l'accident primitif, survient chez un individu vierge jusque-là de manifestations syphilitiques, tandis que la lésion gommeuse tertiaire survient chez un individu ayant eu depuis longtemps des manifestations syphilitiques multiples.

Je termine cette leçon par les conclusions suivantes :

1° Le chancre de l'amygdale est fréquent, il est polymorphe et revêt des aspects multiples; il se peut même qu'il soit accompagné d'herpès.

2° Parfois, il simule l'amygdalite aiguë. L'analogie est d'autant plus grande entre le chancre de l'amygdale et l'amygdalite aiguë, que les symptômes sont presque identiques. Le mal de gorge allant jusqu'à la dysphagie la plus accentuée, les frissons, la fièvre, la courbature sont des symptômes communs au chancre amygdalien et aux amygdalites aiguës.

3° Quelle que soit l'apparence du chancre amygdalien, qu'il prenne l'aspect d'une grosse amygdalite lacunaire, qu'il soit érosif, ulcéreux, végétant, diphtéroïde, qu'il soit ou non accompagné de frissons, de fièvre, de malaise, de courbature, symptômes qu'on n'observe pas avec les chancres des

autres régions, il est trois signes qui permettent d'affirmer l'existence du chancre amygdalien. Ces trois signes sont : l'*unilatéralité* de la lésion; l'*induration* de l'amygdale; la présence de l'*adénopathie* caractéristique. En face d'une lésion amygdalienne qui paraît suspecte, érosion, excrois sance, ulcération; en face d'une amygdalite aiguë dont les caractères sont un peu insolites, il faut toujours penser au chancre syphilitique de l'amygdale. C'est faute d'y penser qu'on s'expose à commettre une erreur de diagnostic.

4° Le diagnostic est définitivement confirmé par l'apparition de la roséole et des syphilides muqueuses dont il faut guetter avec soin l'apparition.

SEPTIÈME LEÇON

EMPYEME PULSATILE

GUÉRI PAR INTERVENTION CHIRURGICALE

Messieurs,

Le 27 décembre 1897, entrait dans notre salle Saint-Christophe, n° 18, un garçon de vingt-sept ans, exerçant la profession de cartonnier. Cet homme était atteint de pneumonie lobaire occupant la partie moyenne du poumon gauche. Sa pneumonie avait éclaté l'avant-veille de Noël, le jeudi 23 décembre. A huit heures du soir, en sortant du café, il avait été pris d'un frisson violent. Rentré chez lui, il se couche, il se couvre fortement sans pouvoir se réchauffer, il grelotte, il dort mal et passe une nuit fort agitée. Le lendemain la fièvre est vive, les sueurs sont abondantes, la soif est ardente et une forte douleur apparaît à l'épaule gauche ; les mouvements sont aussi douloureux que s'il s'agissait d'une arthrite aiguë. Bientôt la douleur envahit le thorax et un vrai point de côté éclate sous le sein gauche. A dater de ce moment la respiration devient anxieuse et pénible, la toux se déclare, suivie de quelques crachats blanchâtres et gluants. C'est le samedi, troisième jour de la maladie, que l'expectoration prend la teinte sucre d'orge, croûte de pain doré, suivant l'expression du malade.

Dès ce moment, les symptômes de la pneumonie : fièvre, douleur, toux, dyspnée et expectoration, sont au complet; quelques vésicules d'herpès apparaissent à la lèvre inférieure. Le lundi, cinquième jour de la maladie, cet homme entre dans nos salles avec une température voisine de 40 degrés. Le mardi, à la visite du matin, je constate tous les signes d'une pneumonie lobaire classique. La matité est nettement limitée en arrière à la partie moyenne du poumon gauche; les vibrations thoraciques sont accrues. L'auscultation fait percevoir à la même région un souffle tubaire auquel s'associent des râles crépitants et sous-crépitants. Au dessous du bloc pulmonaire hépatisé, on entend quelques frottements pleuraux. Des râles de bronchite existent un peu partout, du côté droit plus que du côté gauche. Le pouls est à 104, il y a 40 respirations par minute, preuve que la dyspnée est intense; les urines sont rouges, rares, légèrement albumineuses, mais sans globules rouges. L'hématurie pneumonique, si bien étudiée par M. Caussade[1], fait défaut. Les crachats sont fortement rouillés, visqueux, adhérents au vase; l'examen bactériologique y décèle le pneumocoque en quantité, sans adjonction d'autres microbes.

Le diagnostic était donc simple et facile : cet homme était atteint de pneumonie lobaire de la partie moyenne du poumon gauche avec participation de la plèvre et légère bronchite disséminée. Les ventouses, l'antipyrine, la potion de Todd, les boissons lactées abondantes formèrent l'ensemble du traitement. Tout faisait présager un pronostic favorable; l'état général était bon, la dyspnée était de moyenne intensité, le point de côté avait perdu sa vivacité, le pouls était ample et régulier, l'auscultation cardiaque ne laissait rien à désirer, le foie fonctionnait bien, le malade n'avait point de délire, en un mot aucune complication n'apparaissait à l'horizon. Le septième jour de la maladie, il se fit vers le soir une exaspération passagère de quelques symptômes, la fièvre fut plus vive, la dyspnée plus forte, mais le lendemain et le surlendemain, ces symptômes s'apai-

1. Caussade. Néphrite pneumonique, *Thèse* de Paris, 1890.

sèrent, et la température tomba de 40°,5 à 38 degrés, comme si la défervescence s'annonçait, ce qui était fort naturel, étant donné que nous arrivions au huitième jour de la pneumonie. Dès ce moment, tout semble annoncer la guérison, le malade se sent amélioré; la douleur a disparu, la toux a diminué, les crachats ne sont presque plus teintés, la respiration est beaucoup plus libre. A l'auscultation, on constate que le souffle tubaire a perdu son intensité et de gros râles de retour apparaissent dans le poumon devenu perméable à l'air. Les frottements pleuraux persistent et se confondent en partie avec les râles.

Étant donnée la situation, on peut dire que la pneumonie était bien près de se terminer en tant que pneumonie aiguë, mais nous attendons vainement les signes de guérison, la défervescence reste incomplète ainsi que vous pouvez le constater sur la courbe de température, la fièvre persiste et la convalescence ne s'établit pas. Alors, à la phase pneumonique fait suite une nouvelle phase *subintrante* dont les signes sont pendant quelque temps mal caractérisés. Le malade est fébricitant, frissonnant, il a des transpirations nocturnes, il est sans forces, sans appétit, il maigrit et prend peu à peu les apparences d'un tuberculeux. Pendant une douzaine de jours, les signes d'auscultation et de percussion s'immobilisent comme si la pneumonie tournait à la peumonie tuberculo-caséeuse; la respiration est toujours soufflante et les râles ne disparaissent pas ; ces râles prennent même par places le caractère gargouillant des râles cavernuleux et caverneux. L'idée d'une pneumonie tuberculeuse vient naturellement à l'esprit et cependant l'expectoration, plusieurs fois examinée, ne contient pas de bacilles de Koch. La matité se prononce peu à peu à la base gauche du thorax, puis dans l'aisselle du même côté. Dans ces mêmes régions, la respiration normale s'éteint et les vibrations thoraciques disparaissent; il est évident qu'un épanchement pleural est en formation et il est bien difficile, au milieu de tous ces signes bâtards ou incomplets, de démêler quelle est la part du poumon et la part de la plèvre. Le malade est toujours dyspnéique; quelques jours

plus tard les signes pleurétiques se dégagent plus nettement et le cœur se dévie à droite. Bien qu'il n'y ait aucun œdème de la paroi thoracique, il est probable que l'épanchement pleural est purulent.

Pendant qu'on était à discuter la décision à prendre au sujet du traitement, survient un nouvel épisode : le 24 janvier, le malade éprouve à la partie supérieure du thorax, à gauche, au niveau des troisième et quatrième côtes près du sternum, une vive douleur accrue par les saccades de toux. On ne constate rien à la vue, mais, à la pression, les côtes sont aussi douloureuses que si elles étaient atteintes d'ostéite aiguë. Il suffit de toucher la côte ou l'espace intercostal pour provoquer les plus vives douleurs. On arrive à calmer ces souffrances au moyen de piqures de morphine et de pansements émollients humides continuellement renouvelés. Le 28 janvier, quatrième jour après le début de la douleur, une tuméfaction apparaît dans cette région. La tuméfaction, nettement limitée, donne une sensation d'empâtement et s'accuse sous forme de tumeur saillante, fluctuante, ovalaire, de la dimension de la paume de la main. Cette tumeur devient *pulsatile* et expansive; elle est soulevée par des battements isochromes à la systole cardiaque ; on dirait un gros anévrisme de l'aorte développé dans le voisinage du sternum, au niveau des premiers espaces intercostaux. A l'auscultation de cette tumeur, on ne perçoit ni souffle, ni claquements.

Pendant que la tumeur pulsatile bombait ainsi à l'extérieur, l'épanchement pleural faisait des progrès, le cœur se déviait à droite du sternum, et la matité remplaçait la sonorité normale de l'espace de Traube. Tout le diagnostic se déroulait maintenant avec netteté; il était évident que nous étions en face d'un *empyème pulsatile* consécutif à une pleurésie purulente métapneumonique. Je pratiquai une ponction en pleine poche pulsatile et je retirai un pus crémeux, bien lié, du pus pneumococcique. L'examen bactériologique y décela du pneumocoque en abondance sans adjonction d'aucun autre microbe ; les cultures donnèrent le même résultat et l'inoculation à la souris démontra que ce pus n'était pas doué d'une bien forte virulence. C'était bien là un type d'empyème pul-

satile, avec formation de tumeur extérieure ; la collection purulente pleurale s'était fait jour à travers un espace intercostal et était venue faire saillie à la partie supérieure du thorax.

Jetons maintenant un coup d'œil d'ensemble sur l'évolution de cette maladie ; on peut la diviser en trois périodes : phase pneumonique, phase pleurétique et phase d'empyème pulsatile. La phase pneumonique a été franche et classique : frisson du début, point de côté, crachats rouillés, râles crépitants, souffle tubaire, température à 40°, ébauche de défervescence, râles de retour, rien n'y manque ; mais au moment où tout faisait supposer que la pneumonie allait guérir, elle cède le pas à la pleurésie qui insidieusement se dérobe pendant quelque temps à nos moyens d'investigation, défigurée qu'elle était, par la pneumonie immobilisée dans son hépatisation. Je vous rappelle qu'il est d'usage de classer en deux catégories les pleurésies qui succèdent à la pneumonie ; la pleurésie est dite métapneumonique quand elle survient plusieurs jours ou plusieurs semaines après la pneumonie, la pneumonie étant complètement guérie. La pleurésie est dite parapneumonique[1], lorsqu'elle évolue en même temps que la pneumonie, avant que la pneumonie soit terminée. Chez notre homme, la plèvre avait été touchée dès le début de la maladie, témoin les frottements pleuraux, contemporains des râles crépitants et du souffle tubaire ; mais à ce moment-là il ne s'agissait encore que de pleurésie sèche ; c'est plus tard, après la pneumonie, que l'épanchement purulent a débuté.

La pneumonie n'avait même pas terminé sa défervescence que déjà la fièvre pleurétique s'installait. Le bloc densifié du poumon hépatisé persistait encore au moment de la formation du liquide purulent. Aussi y eut-il conflit entre les signes de la pneumonie à son déclin et les signes de l'épanchement pleural à sa naissance ; le poumon encore hépatisé ne se laissait pas aplatir par l'épanchement. De là une réelle difficulté dans l'interprétation des signes : matité, vibrations

1. Lemoine, *Semaine médicale*, 11 janvier 1893.

thoraciques, râles et souffles. Ces signes étaient défigurés, ils manquaient absolument de netteté et c'est la déviation du cœur qui fut vraiment le premier indice certain de la présence de l'épanchement. Pendant cette phase de la maladie, les symptômes généraux rappelaient le tableau de la tuberculose; la persistance de la toux et de la fièvre, la dyspnée, les transpirations, le manque d'appétit, l'amaigrissement, tout faisait supposer que la pneumonie qui avait évolué d'abord avec les apparences d'une pneumonie franche, n'était en somme qu'une pneumonie tuberculeuse avec adjonction de pleurésie; l'ancienne « pneumonie caséeuse ». Cette hypothèse paraissait d'autant plus vraisemblable que certains jours l'auscultation faisait entendre à la partie postérieure du poumon des râles à timbre gargouillant et du souffle à timbre cavitaire. De là à admettre la formation de cavités dans le poumon caséeux, il n'y avait qu'un pas. Et cependant le malade n'expectorait presque pas, ce qui cadrait mal avec l'hypothèse d'une fonte tuberculo-caséeuse du poumon; de plus, nous n'avions jamais constaté ni hémoptysie ni crachats hémoptoïques; et enfin dans les crachats plusieurs fois examinés, on n'avait jamais constaté les bacilles de la tuberculose.

Après être resté cantonné aux parties inférieure et latérale du thorax, l'épanchement finit par envahir une grande partie de la cavité pleurale. C'est alors que survint la troisième phase de la maladie. Pendant deux ou trois jours, avant que rien fût encore visible, le malade éprouva de telles souffrances au niveau des premières côtes que l'idée d'une ostéite vint naturellement à l'esprit; et pour ceux qui supposaient cet homme atteint de tuberculose pleuro-pulmonaire, l'hypothèse d'une ostéite tuberculeuse venait confirmer le diagnostic. L'apparition de la tumeur pulsatile vint lever toutes les hésitations et permettre de rétablir d'un seul coup les différentes étapes de la maladie. La courbe ci-jointe vous permet de juger de la maladie dans son ensemble : vous y voyez les phases successives de pneumonie, de pleurésie, d'empyème pulsatile et la période correspondant au traitement dont je vais maintenant vous parler.

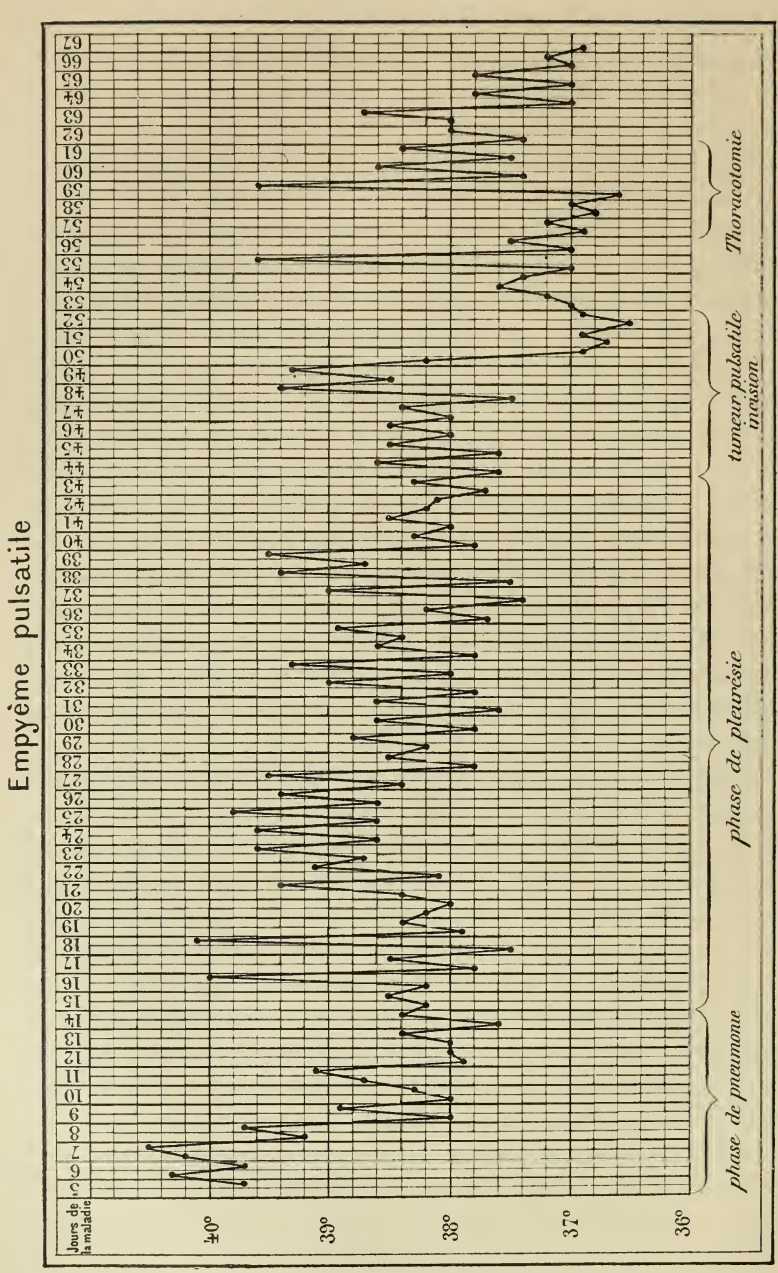
Empyème pulsatile
Jours de la maladie
40°
39°
38°
37°
36°
phase de pneumonie
phase de pleurésie
tumeur pulsatile
incision
Thoracotomie

Aussitôt l'apparition de l'empyème pulsatile, ma résolution fut prise relativement au traitement ; c'était à la chirurgie d'intervenir. Le pus étant pneumococcique et les pleurésies purulentes à pneumocoques étant plus facilement curables que les autres, on se demanda si une simple incision ne suffirait pas et si on ne pourrait pas ainsi tenter la guérison avant d'en arriver à l'opération de l'empyème avec résections costales. On se contenta donc de l'incision. M. Cazin, après avoir anesthésié la peau à la cocaïne, incisa la tumeur pulsatile sur une longueur de huit centimètres en suivant le troisième espace intercostal. L'incision donna issue à un flot de pus crémeux et verdâtre et l'air s'engouffra dans la plèvre. L'opérateur introduisit son index dans la plaie et rencontra un orifice circulaire siégeant dans le troisième espace intercostal et faisant communiquer la poche extérieure avec la cavité pleurale. Les côtes étaient saines. On put vider l'épanchement purulent pleural en inclinant fortement le malade sur le côté gauche. La quantité de pus ainsi retiré fut évaluée à un litre et demi. On fit un lavage à l'eau boriquée, on laissa un gros drain dans l'orifice et on appliqua un pansement iodoformé.

Les suites de l'opération furent tellement satisfaisantes qu'on put croire un instant que cette simple incision serait un succès thérapeutique. Le jour même de l'opération, la température tombe à 37°, la dyspnée disparaît, il n'y a plus de sueurs. C'est la première fois depuis cette longue maladie, que l'apyrexie est complète; c'est la première fois que le malade éprouve un réel bien-être. Toute la journée, la toux projette du pus dans le pansement. Les jours suivants, 11, 12 et 13 février, la situation est excellente, la fièvre ne reparaît pas et l'appétit qui était totalement perdu depuis six semaines est revenu au point que le malade mange quatre degrés. Mais les jours suivants, 14, 15 et 16 février, on perd tout le bénéfice des journées précédentes, la température remonte et avoisine 40°; l'appétit se perd, les transpirations reparaissent, la mine du malade devient mauvaise; il est évident que l'infection s'exalte de nouveau dans les clapiers purulents de la plèvre. Une grande opération est alors décidée

et M. Duplay est d'avis qu'il faut pratiquer la résection de cinq côtes pour ouvrir largement la cavité thoracique.

M. Cazin introduit d'abord une sonde cannelée par la plaie intercostale pour explorer la cavité pleurale et pour se renseigner sur la direction que doit prendre l'incision des tissus. En dedans et en haut, la sonde rencontre le poumon, le passage n'est libre qu'en dehors et en bas, trajet qui conduit la sonde jusqu'à la ligne axillaire. La sonde maintenue en place dans cette position sert de guide à l'opérateur. M. Cazin pratique alors un large volet au moyen de deux incisions : la première incision, très longue et oblique en bas et en dehors, part du troisième espace intercostal et va jusqu'à trois travers de doigt au-dessous de l'angle inférieur de l'omoplate. Du milieu de cette première incision et perpendiculaire à elle, on pratique une deuxième incision, de façon à rabattre deux énormes lambeaux.

La grande surface ainsi mise à nu permet de réséquer les troisième, quatrième, cinquième, sixième et septième côtes sur une longueur variable. C'est sur la cinquième côte que porte la plus longue résection ; les autres résections diminuent graduellement d'importance pour les deux côtes qui sont au-dessus et pour les deux côtes qui sont au-dessous. Par cette énorme ouverture qui a la forme d'un losange, on explore la cavité thoracique. Le poumon est refoulé et immobilisé vers la gouttière vertébrale, il n'a certainement pas le quart de son volume normal. On draine largement la cavité pleurale ; tous les jours on pratique des lavages au sublimé à 1/2000, suivis de lavages à l'eau boriquée. On fait journellement une injection sous-cutanée de 100 grammes de sérum, on alimente le malade aussi bien que possible, on prescrit du jus de viande et du champagne glacé. Pendant plusieurs semaines, la situation reste sensiblement la même, fort précaire ; l'appétit est presque nul, le malade est très faible, on redoute les infections secondaires de cette grande cavité. Un jour même, une hémorragie se fait dans la plaie intra-thoracique. Cependant, peu à peu l'amélioration se dessine, le malade commence à se lever, l'appétit reparaît, les forces reviennent, et après cette lutte prolongée, cet

homme est aujourd'hui complètement guéri, respirant à son aise comme par le passé, et ayant retrouvé, dit-il, toutes ses forces, son embonpoint normal et l'intégrité de sa santé.

Le voici, je l'ai fait venir à l'amphithéâtre afin que vous puissiez juger l'importance du résultat obtenu. O la belle opération! Veuillez remarquer que malgré un aussi grand délabrement, la poitrine a presque récupéré sa forme normale, les muscles thoraciques et scapulaires ne sont pas atrophiés.

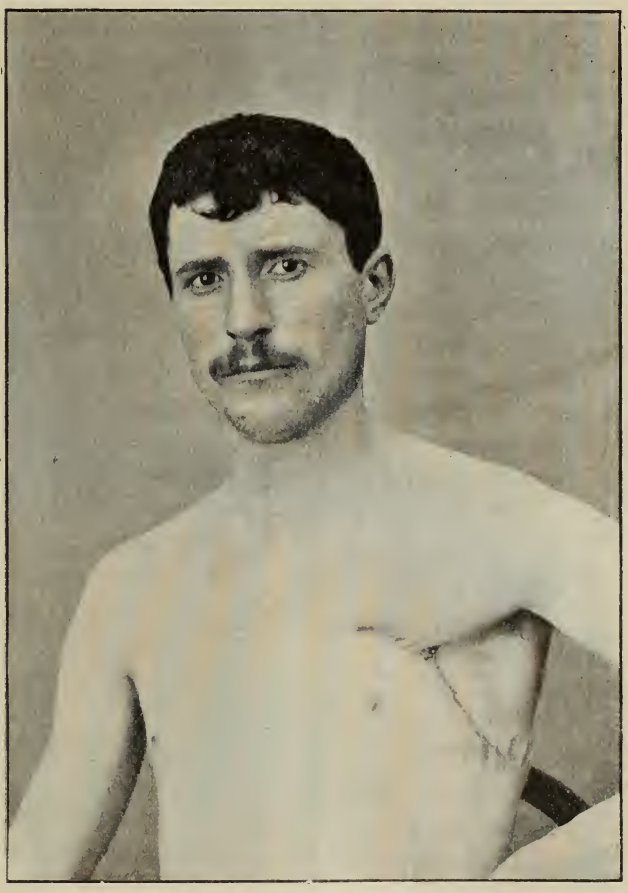

Mettons en parallèle l'observation précédente et l'observa-

vation d'un autre malade couché au n° 4 de notre salle Saint-Christophe ; ici aussi il s'agit d'un empyème pulsatile, mais survenu, vous allez le voir, dans des conditions tout à fait différentes. A son arrivée dans le service, ce malade fait aux élèves la réponse suivante : « Je viens me faire soigner parce que j'ai de l'eau dans le côté gauche de la poitrine ; il est facile de vous en rendre compte, je n'ai qu'à me secouer un peu fort et vous allez entendre un bruit comparable au bruit que fait de l'eau agitée dans une carafe. » Et, en effet, imprimant à son thorax de brusques mouvements de latéralité, on put percevoir à distance le bruit caractéristique de la succussion hypocratique ; cet homme avait dans sa cavité pleurale du liquide et de l'air.

Il nous raconte alors que sa maladie a débuté assez brusquement en pleine santé. Le 20 octobre 1897, il fut pris de fièvre avec dyspnée et point de côté violent à gauche. Pendant huit jours, il dut garder le lit, les symptômes ne faisant qu'empirer. Il n'eut pendant cette période aucune expectoration. Alors il entre à l'hôpital Lariboisière, dans le service de M. Duguet, qui constate un grand épanchement pleural gauche et qui pratique la ponction. Le liquide retiré était verdâtre, peu transparent, ressemblant à de l'absinthe, dit le malade. Après l'évacuation du liquide (on avait retiré deux litres de pus), on perçoit tous les signes d'un pneumothorax. Le pneumothorax avait-il précédé ou suivi la formation du liquide, c'est ce que nous n'avons pas pu savoir. Le liquide se reproduit rapidement, et quinze jours après la première ponction, on en pratique une seconde, réclamée du reste par le malade, qui s'était trouvé fort soulagé de la première opération. En cinq mois, on fait huit ponctions, chaque ponction donnant issue à deux litres de pus environ.

Des injections modificatrices de teinture d'iode, pratiquées dans la plèvre, ne donnèrent aucun résultat appréciable tant au point de vue de la quantité que de la qualité de l'épanchement. L'état général déclinait peu à peu, l'appétit se perdait et le malade avait perdu 7 kilogrammes de son poids. Il quitta l'hôpital Lariboisière le 20 avril.

Muni de ces renseignements, nous examinons cet homme :

il est pâle et amaigri, affaibli et dyspnéique. La moitié inférieure gauche du thorax est élargie, les dernières côtes restent immobiles pendant la respiration. Dans toute cette région et même au-dessus, la matité est absolue et les vibrations thoraciques sont abolies; à l'auscultation, silence complet, pas de respiration, pas de râles, pas de souffle. On ne commence à percevoir un souffle doux et voilé qu'en remontant vers le milieu du thorax; la sonorité à la percussion ne reparaît qu'au tiers supérieur de la poitrine. En aucun point, on ne perçoit ni souffle amphorique, ni tintement métallique et si l'on n'avait soin de secouer le malade pour produire le bruit caractéristique de succussion hypocratique, on considérerait le malade comme atteint de pleurésie et on passerait à côté du pneumothorax sans le découvrir. Il est difficile d'évaluer la quantité du liquide épanché dans la plèvre, la présence de gaz modifiant les signes habituels de l'épanchement, cependant le cœur est dévié vers la droite du sternum, la sonorité normale de l'espace de Traube est remplacée par de la matité, ce qui fait préjuger un épanchement assez considérable. Le poumon droit est sain; la percussion et l'auscultation n'y révèlent rien d'anormal. Dans les crachats fort rares qu'expectore le malade, il n'y a pas de bacilles de Koch, l'examen plusieurs fois répété a toujours été négatif; on n'y trouve que quelques cocci et de rares streptocoques. Il se peut que cet homme soit tuberculeux, mais rien ne justifie complètement cette hypothèse. Le foie est normal; les urines ne contiennent pas d'albumine. L'appétit est ordinaire, les fonctions digestives sont régulières; il n'y a pas de diarrhée.

En somme, le malade est atteint de pyopneumothorax gauche, avec peu d'air et beaucoup de liquide. Quelle est la nature de ce pneumothorax, quelle en est la cause? Il était fort difficile de répondre à cette question, on ne sait même pas à quel moment s'est fait le pneumothorax. D'après le récit du malade c'est la pleurésie qui aurait débuté et ce n'est qu'après l'évacuation du liquide qu'on se serait aperçu du pneumothorax. Rien n'autorise à affirmer la tuberculose pulmonaire et cependant j'inclinerais volontiers

vers cette hypothèse. Pour motiver ces craintes, laissez-moi vous rappeler ce que je vous disais récemment relativement à la pathogénie du pneumothorax : Le pneumothorax peut survenir de différentes façons ; voici trois de ses principales causes : Sous l'influence d'un violent effort survient une rupture des vésicules pulmonaires et le pneumothorax éclate aussitôt ; un individu fait un effort, soulève un fardeau, sonne du clairon et brusquement un pneumothorax se déclare ; c'est le pneumothorax par effort, ce qui n'est pas le cas pour notre malade. Il y a un pneumothorax consécutif à la vomique pleurale ; un individu a une pleurésie purulente ; dans le cours de cette pleurésie, une ouverture se fait dans les bronches, une vomique se déclare, le pus est évacué au dehors, l'air pénètre dans la cavité pleurale par l'ouverture pleuro-pulmonaire et le pneumothorax est constitué ; ce n'était pas non plus le cas pour notre malade. Enfin, il y a le pneumothorax tuberculeux, survenant dans le cours d'une tuberculose confirmée, ou apparaissant comme signe initial et révélateur d'une tuberculose pulmonaire limitée et jusque-là latente. Cette dernière variété est la plus fréquente, et je ne serais nullement surpris que notre homme fût atteint de cette forme de pneumothorax tuberculeux auquel s'est associée une pleurésie purulente.

Quoi qu'il en soit, les jours qui suivent l'entrée du malade à l'hopital, nous assistons à l'accroissement de l'épanchement. A mesure que le liquide augmente dans la plèvre, le bruit de succussion s'atténue ; la dyspnée augmente, la matité occupe les deux tiers de la poitrine sans qu'il y ait outefois œdème des parois, et le malade réclame lui-même la ponction. Le 8 mai, je fais évacuer un litre de liquide avec l'aiguille n° 3 de l'aspirateur, introduite en arrière dans le septième espace intercostal. Le pus qu'on retire est épais, verdâtre, bien lié, absolument sans odeur, et tout à fait semblable à du pus pneumococcique ; mais l'examen microscopique extemporané et les cultures établissent l'absence du pneumocoque et démontrent la présence exclusive du streptocoque en petite quantité. Je fais expérimenter ce streptocoque au point de vue de sa virulence ; un lapin à qui

on a injecté 5 centimètres cubes n'éprouve que quelques phénomènes réactionnels et se rétablit complètement; ce streptocoque est donc peu virulent. L'inoculation aux cobayes a été négative au point de vue de la tuberculose.

Le malade se trouve très amélioré par la ponction, comme il l'a été après chacune des ponctions précédentes. Il respire de nouveau sans trop de difficulté, il se lève, se promène dans la salle et mange d'assez bon appétit, faisant entendre à qui veut son bruit de glou-glou. Progressivement le liquide se reforme, tous les signes du grand épanchement reparaissent : élargissement de la base du thorax, matité, dyspnée, perte de l'appétit. Un nouvel épisode allait surgir.

Le 23 mai au matin, le malade se plaint de ne pouvoir se coucher sur le côté gauche tant les côtes sont douloureuses. Nous le faisons asseoir sur son lit, nous examinons la partie latérale gauche du thorax, et au niveau des neuvième et dixième espaces intercostaux, nous constatons une petite saillie régulièrement arrondie, du volume d'une noix, qui fait comme hernie sur la base dilatée du thorax. Cette saillie n'est pas spontanément douloureuse, mais lorsqu'on la comprime un peu fortement, on détermine une douleur profonde qui se répercute jusque dans l'épaule. La pression, la palpation l'auscultation de cette région sont également très douloureuses. Notre première idée, c'est que l'épanchement purulent pleural va se faire jour à travers un espace intercostal. Le lendemain, cette tumeur s'est étalée, elle remonte jusqu'au huitième espace intercostal; elle est rénitente sans être fluctuante. Quand on l'examine à jour frisant, on voit qu'elle est animée de légers battements, elle est pulsatile; on perçoit également des battements en posant légèrement la paume de la main à la surface de la tumeur. Il ne peut y avoir dès lors aucun doute sur le diagnostic, ce malade est atteint d'*empyème pulsatile*.

Les jours suivants la tumeur augmente et s'étale, les battements deviennent très nets à la vue, à la palpation et à l'auscultation. La tumeur est pulsatile, mais pas expansive; elle n'est pas réductible; il est vrai que la pression étant fort douloureuse on évite de la prolonger outre

mesure. Je fais pratiquer une ponction aspiratrice dans le sixième espace intercostal, au-dessus de la tumeur pulsatile, et, à mesure que se fait l'évacuation du pus, la tumeur diminue et s'affaisse, ce qui prouve qu'elle communique bien avec la cavité pleurale. Le lendemain, par une nouvelle ponction, on retire encore deux litres de liquide ayant toujours le même caractère de pus homogène, verdâtre, sans odeur. A la suite de cette nouvelle évacuation, la tumeur pulsatile disparaît, et, à sa place, on peut sentir un élargissement notable du neuvième espace intercostal. Après quelques jours d'accalmie le liquide se reforme et la tumeur reparaît avec ses caractères pulsatiles.

Dès l'arrivée de ce malade dans mon service, je m'étais demandé si on ne pourrait pas recourir à l'intervention chirurgicale; je me disais que cette vieille pleurésie purulente streptococcique ne pourrait pas guérir par de simples ponctions; je craignais que cette grande cavité pleurale, jusqu'alors peu infectée, ne devînt un jour ou l'autre un foyer d'infection secondaire redoutable. Mais le malade ne voulait pas entendre parler d'opération, les ponctions lui suffisaient et il eût quitté l'hôpital si j'avais essayé de le pressurer davantage. J'ajouterai même qu'après mûre réflexion, je n'avais qu'une confiance médiocre dans les résultats d'une opération qui aurait été faite, somme toute, dans d'assez mauvaises conditions ; la maladie datait de sept mois et demi, le poumon devait être réduit à l'état de moignon carnifié, adhérent, entouré d'épaisses membranes et incapable de reprendre ses fonctions. Comment arriver alors, même en enlevant un grand nombre de côtes, à combler cette immense cavité et si le malade était tuberculeux, ce qui me paraissait fort probable, comment son économie ferait-elle les frais d'un pareil délabrement? Évidemment le plus sage était de s'abstenir; du reste, le malade rendait notre décision facile car il ne voulait décidément pas entendre parler d'opération. On s'en tint donc au traitement palliatif, en pratiquant une série de ponctions tous les douze ou quinze jours, suivant que le malade était plus ou moins dyspnéique. Il était le premier à réclamer sa ponction et il appréciait parfaitement

la quantité du liquide à retirer. Voici le tableau des dernières ponctions avec la quantité du liquide purulent qu'on retirait à chaque ponction :

4me ponction, le 12 juin : 2 litres 1/4 de pus.
5me ponction, le 27 juin : 2 litres 1/2 de pus.
6me ponction, le 10 juillet : 2 litres 1/4 de pus.
7me ponction, le 22 juillet : 2 litres 1/4 de pus.

Pendant ces trois derniers mois, l'état général avait faibli ; il déclinait ; néanmoins, le malade avait assez bon appétit, il toussait peu, il n'avait ni sueurs, ni diarrhée, ni aucun signe de dégénérescence amyloïde ; il avait perdu cependant quatre kilogrammes de son poids.

Sur ces entrefaites, cet homme nous fait part de son désir de retourner dans son pays natal, à Venise. On pratique une dernière ponction afin de le mettre dans les meilleures conditions possibles pour son voyage et on retire 2 litres de pus, toujours le même pus verdâtre, homogène, sans odeur.

Telle est l'observation de ce malade ; ce qui la rend intéressante au point de vue de la pathogénie, c'est que chez cet homme il y avait coexistence de pneumothorax et d'empyème pulsatile, ce qui n'était pas le cas chez le malade précédent. Chez l'un d'eux l'empyème était associé au pneumocoque et il a guéri ; chez l'autre l'empyème est associé à un streptocoque peu virulent, et cependant cet homme succombera, alors même qu'il se déciderait à tenter une opération, car il n'est plus en état de faire les frais de cette opération. Nous verrons à la prochaine séance, quel parti nous pouvons tirer de ces deux observations au point de vue de l'étude générale de l'empyème pulsatile.

HUITIÈME LEÇON

EMPYÈME PULSATILE

PATHOGÉNIE — DIAGNOSTIC — TRAITEMENT

Messieurs,

Je vous ai relaté, dans la dernière séance, l'histoire de deux malades de notre service, atteints d'*empyème pulsatile*. Chez l'un de ces malades qui a guéri grâce à l'opération, l'empyème pulsatile était associé à une pleurésie purulente pneumococcique sans pneumothorax. Chez l'autre malade qui est parti pour Venise, sans espoir de retour, l'empyème pulsatile était associé à une pleurésie purulente streptococcique avec pneumothorax. Je profite de cette circonstance pour étudier avec vous dans son ensemble l'histoire de l'empyème pulsatile qui n'est pas encore complètement élucidée dans tous ses détails.

La question de l'empyème sulsatile a suscité chez nous de nombreux travaux ; trois fois M. Comby en a fait une étude spéciale, appelant cette maladie tantôt empyème pulsatile, tantôt pleurésie pulsatile[1]. La dénomination d'em-

1. Comby. De l'empyème pulsatile, *Thèse* de Paris, 1881. Les pleurésies pulsatiles. *Archives générales de médecine*, avril 1889. L'empyème pulsatile. *Bibliothèque médicale*, 1895.

pyème pulsatile, me paraît préférable à la dénomination de pleurésie pulsatile, car elle indique sans plus ample explication que l'épanchement pleural pulsatile est un épanchement purulent. En cherchant bien, on trouverait néanmoins quelques exceptions ; sur une soixantaine d'observations d'épanchements pleuraux pulsatiles, on pourrait citer trois ou quatre cas où le liquide n'était pas purulent, mais en y regardant de près quelques-uns de ces cas doivent être revisés ; le cas, rapporté par Rummo, concerne une pleurésie pulsatile hémorragique, un cas, reproduit par M. Comby, concerne une pleurésie pulsatile étiquetée comme séreuse, bien que le liquide fût purulent dès la deuxième ponction. Dans une observation de M. Lépine le liquide était séreux mais un peu louche[1]. Dans le cas, publié par M. Piussan[2], concernant un malade chez lequel on percevait des battements à l'auscultation du thorax, on admit l'existence d'une pleurésie séreuse, mais « l'incertitude du diagnostic ayant fait rejeter la thoracenthèse », cette observation n'a pas de contrôle. Vous voyez par là qu'il ne reste pas grand'chose des cas considérés comme exceptionnels ; les pleurésies pulsatiles à liquide séreux sont donc extrêmement rares ; le liquide est presque toujours, sinon toujours, un liquide purulent, aussi la dénomination d'empyème pulsatile mérite-t-elle d'être conservée.

Un autre fait important, c'est que l'empyème pulsatile occupe toujours le côté *gauche* de la poitrine ; je ne connais qu'un seul cas sur soixante-dix qui fasse exception à cette règle. On peut donc en principe admettre que les épanchements pleuraux pulsatiles, à moins de très rares exceptions, sont *purulents* et occupent la plèvre *gauche*.

Etudions actuellement l'évolution de l'empyème pulsatile. Dans tout empyème pulsatile, il y a deux périodes : une période de pleurésie purulente, avec ou sans pneumothorax, qui dure un temps indéterminé, des semaines ou des mois, sans qu'apparaisse le moindre symptôme pulsatile, et une

1. *La Province médicale*, 1896, p. 95.
2. Piussan. *Journal de médecine de Bordeaux*, 22 août 1892.

deuxième période où apparaissent les pulsations, avec ou sans tumeur pulsatile extrathoracique.

Décrire la première période, c'est décrire la pleurésie purulente gauche, avec ses origines multiples et avec ses agents pathogènes divers. Toute pleurésie purulente gauche, fût-elle tuberculeuse, streptococcique, pneumococcique, etc., peut aboutir à l'empyème pulsatile; il y a pourtant une condition, c'est que la pleurésie occupe la grande cavité pleurale et soit susceptible d'un grand épanchement. Une pleurésie purulente, à petit épanchement, enkystée, interlobaire, diaphragmatique, cloisonnée, n'aboutit pas généralement à l'empyème pulsatile. Tantôt la pleurésie purulente a été précédée d'une pneumonie, c'était le cas chez notre premier malade; tantôt elle paraît être primitive comme chez notre second malade; souvent elle est consécutive à un pneumothorax. Mais que la pleurésie purulente soit secondaire ou primitive, que son début soit insidieux ou annoncé par des symptômes fébriles et douloureux, il y a là une première phase plus ou moins longue, pendant laquelle on ne constate rien autre que les signes d'un épanchement gauche avec ou sans pneumothorax. Ces signes varient suivant la quantité de liquide épanché et suivant la présence ou l'absence du pneumothorax.

Ici, comme dans tout épanchement pleural, la matité, la diminution ou l'abolition des vibrations thoraciques, l'absence de murmure vésiculaire dans la zone de l'épanchement, le souffle d'expiration ou le double souffle, l'égophonie ou la broncho-égophonie, parfois même la pectoriloquie aphone sont les signes habituels du liquide épanché. Ces signes se modifient suivant l'abondance de l'épanchement. Si la quantité du liquide épanché ne dépasse pas 1,000 ou 1,200 grammes, la sonorité de la région claviculaire persiste intacte ou même renforcée (son skodique), la sonorité normale de l'espace de Traube ne subit aucune atteinte; mais le cœur se dévie et il est facile, à la vue, au palper et à l'auscultation de constater que le maximum de ses battements est actuellement sous le sternum. Si la quantité du liquide épanché atteint ou dépasse 1,800 grammes ou deux litres, la matité

remonte très haut en arrière dans le thorax, la sonorité de la région sous-claviculaire fait place à de la matité, et l'espace de Traube perd sa sonorité normale; en même temps le cœur est plus fortement dévié par l'épanchement, il vient battre à droite du sternum. Ajoutez à ces signes l'œdème de la paroi thoracique, fréquent dans les épanchements purulents, la dyspnée et la persistance de la fièvre, symptômes qui sont nuls ou beaucoup moins accentués au cas d'épanchement séro-fibrineux, et vous aurez en quelques mots le tableau de l'épanchement purulent pleural avant l'apparition des symptômes pulsatiles.

Pendant toute cette première phase où l'épanchement purulent pleural se forme et s'accentue, l'état général du malade peut présenter des modalités les plus diverses. Chez l'un, comme chez notre premier malade, la fièvre persiste sans jamais céder, les transpirations sont abondantes, l'appétit est nul, l'amaigrissement est rapide. Chez tel autre malade, au contraire, l'épanchement pleural purulent se fait à la façon d'un abcès froid, sans douleurs, sans réaction ; la fièvre est nulle ou peu s'en faut, l'appétit est conservé ou à peu près, le malade se lève et se livre à quelques occupations n'ayant que peu d'oppression. Il ne s'arrête, que lorsque l'épanchement, par son abondance, entrave les fonctions.

Assez souvent, vous ai-je dit, la pleurésie purulente est associée à un pneumothorax ; le pneumothorax a pu se former immédiatement, à l'insu du malade, sans dyspnée, sans douleur, ou bien il a éclaté bruyamment au milieu de symptômes douloureux et angoissants. Quoi qu'il en soit, l'examen de votre malade, les signes du pneumothorax et surtout la succussion hypocratique vous révèlent l'existence de l'hydropneumothorax. Telle est la première phase de la maladie, phase de pleurésie purulente accompagnée ou non de pneumothorax. La durée en est fort variable et l'état général du malade est subordonné à bien des raisons.

A un moment donné apparaît le signe caractéristique de la maladie qui nous occupe, je veux parler des battements et des *pulsations*. Ici je dois scinder la description de l'empyème pulsatile, car deux cas peuvent se présenter, suivant

que l'empyème pulsatile se révèle ou non par une tumeur extrathoracique.

Occupons-nous d'abord de l'empyème pulsatile sans tumeur extrathoracique. Un jour, sans autre symptôme prémonitoire, pendant que vous examinez votre malade, vous êtes tout surpris de percevoir à l'auscultation ou à la palpation, des pulsations, des battements, dans des régions où elles ne devraient pas exister. Que ce soit en arrière, à la partie inférieure du thorax, ou en avant, ou sur le côté, vous avez la sensation d'un battement cardiaque, vous avez la sensation pulsatile d'un gros anévrisme. Vous appliquez de nouveau la main sur la région *qui bat* et la pulsation se traduit nettement par un choc sans thrill, sans frémissement. Vous auscultez encore et le battement se transmet très nettement à votre oreille, battement isochrone au pouls artériel, mais sans souffle et sans claquement. Vous regardez attentivement la région sur laquelle vous venez de constater des battements et vous y percevez généralement un mouvement d'ondulation ou de soulèvement.

On a publié bon nombre d'observations concernant cet empyème pulsatile sans tumeur extérieure, voici le résumé d'un cas de Traube : Un homme de vingt-quatre ans entre à l'hôpital pour une pleurésie gauche ; le plastron costo-sternal est comme bombé ; la paroi est œdématiée ; la matité est complète, le cœur est fortement dévié à droite. De plus, presque toute la région thoracique supérieure gauche, du deuxième au sixième espace intercostal, se soulève sous forme de battements isochrones avec le pouls carotidien. Il s'agissait là d'un empyème pulsatile ainsi que l'a confirmé l'autopsie. En résumé, les battements de l'empyème pulsatile sont perceptibles à la vue, à la palpation et à l'auscultation, ils peuvent s'étendre à une assez grande surface du thorax. La zone pulsatile peut se cantonner en différentes régions, aux parties antérieure latérale et postérieure de la poitrine.

Il est une autre forme d'empyème pulsatile, plus fréquente que la précédente, dans laquelle le choc pulsatile *s'extériorise*, un espace intercostal se perfore, le pus fait saillie sous les téguments, il s'étale comme une nappe purulente ou se

collecte en forme de tumeur arrondie; c'est la variété que vous avez observée chez nos deux malades et sur laquelle je vais insister. La perforation de l'espace intercostal et le passage du pus pleural à travers la perforation sont parfois annoncés par des douleurs d'une vive intensité. Je suis même surpris que cette douleur annonçant l'extériorisation de l'empyème pulsatile n'ait pas attiré l'attention des auteurs qui se sont occupés de la question. Notre second malade eut des douleurs très vives dans le septième espace intercostal avant même que rien n'eût apparu à l'extérieur et ces douleurs persistèrent indéfiniment. Chez notre premier malade, les douleurs furent encore plus intenses, elles précédèrent de trois jours l'apparition de l'empâtement sous-claviculaire et elles prirent d'emblée une telle intensité qu'elles simulaient l'ostéopériostite la plus aiguë. Ce n'est que par des piqûres de morphine et par des pansements humides jour et nuit renouvelés qu'on parvenait à calmer ces douleurs. L'apparition de la poche purulente extérieure s'annonce donc, au moins dans les cas que j'ai observés, par des symptômes douloureux; mais la poche n'est pas toujours animée de battements dès sa formation; chez notre second malade, les battements n'apparurent qu'au troisième jour; ils ne devinrent manifestes qu'au quatrième jour chez notre premier malade. Il est probable que les pulsations intrathoraciques ne se transmettent pas à l'extérieur tant que l'orifice de communication n'est pas suffisamment large.

La tumeur pulsatile est plus ou moins arrondie ou aplatie; une fois formée, elle peut avoir les dimensions d'une noix, d'une orange et au delà. Parfois, comme chez notre premier malade, elle a toutes les apparences d'un anévrisme; elle est pulsatile et expansive; en l'englobant dans la paume de la main, on a tout à fait la sensation que donnerait un gros anévrisme Les mouvements expansifs de la tumeur, mis en doute par quelques auteurs, sont néanmoins signalés dans la plupart des observations; ils étaient assez nets chez notre second malade et indéniables chez le premier. Aussi, suis-je de l'avis de M. Bou-

veret : « Si l'empyème pulsatile intra-pleural ne présente guère qu'un mouvement de soulèvement, l'empyème pulsatile extra-pleural possède un véritable mouvement d'expansion. Il est entièrement comparable à la pulsation d'une poche anévrismale. A chaque pulsation du cœur, toute la surface de la tumeur pulsatile se dilate brusquement et bat non seulement dans le sens vertical, mais aussi dans le sens transversal[1]. »

Dans quelques cas, la tumeur extérieure de l'empyème pulsatile est réductible; on peut, par la pression, faire rentrer le pus dans la cavité pleurale. L'auscultation de la tumeur pulsatile en fait percevoir le battement, mais elle ne révèle ni souffle, ni claquement.

La tumeur de l'empyème pulsatile peut se développer en différents points en arrière ou en avant du thorax, néanmoins son siège le plus habituel est à gauche du sternum, au niveau des deuxième, troisième et quatrième espaces intercostaux. Tel était le cas chez notre premier malade. Même localisation est consignée dans l'observation rapportée par Bérard[2]. « Un jeune homme, après une maladie aiguë, vit une tumeur se développer rapidement en avant de la poitrine, à gauche du sternum. Cette tumeur était agitée de mouvements d'expansion et de resserrement isochrones à ceux du pouls. Pendant ce temps, le cœur battait sous la clavicule droite. Tout le monde crut à un anévrisme, et l'on voyait avec frayeur arriver le moment où la peau amincie allait se rompre et donner lieu à une hémorragie foudroyante. Le malade seul, auquel on avait caché ce qu'on pensait de son état, attendait avec impatience la rupture de la tumeur qu'il regardait comme un abcès, et, voulant hâter le travail de la nature, il prend une épingle, la plonge dans le sommet de la tumeur et se pratique ainsi l'opération de l'empyème. Le pus sort en petite quantité d'abord, puis à flot lorsque l'ulcération eut agrandi la plaie. Un élève veut s'assurer avec un stylet que le cœur est revenu

1. Bouveret. *Traité de l'empyème*, 1888, p. 571.

2. Bérard. *Du diagnostic dans les maladies chirurgicales, de ses sources, de ses incertitudes et de ses erreurs.* Paris, 1836, p. 179.

à sa place. L'instrument s'échappe, tombe dans la cavité de la poitrine, y séjourne pendant trois jours, au bout desquels il vient faire saillie à travers un espace intercostal dont on le retira par une incision. J'ai vu depuis, ce jeune homme jouissant de la meilleure santé. » Il est permis de croire, à la lecture de cette observation, que le malade de Bérard avait eu un empyème pulsatile consécutif à une pleurésie purulente pneumococcique.

Voici un autre cas rapporté par Aran[1] où la même localisation de l'empyème pulsatile est consignée : il s'agit d'une jeune malade de douze ans qui avait contracté une bronchite (et certainement aussi une pleurésie). Survint une petite tumeur en haut de la poitrine, à gauche du sternum ; cette petite tumeur, après avoir disparu quelque temps, se montra de nouveau et prit rapidement un assez fort volume. Quand Aran fut consulté, la tumeur, de forme hémisphérique, était située à gauche du sternum et occupait l'intervalle compris entre le troisième et le septième espace intercostal. La peau était amincie, d'un rouge livide, et semblait sur le point de se rompre ; la tumeur était animée de battements isochrones à ceux du pouls ; il existait aussi des mouvements d'expansion et de retrait en rapport avec les mouvements respiratoires, de sorte que la tumeur se projetait fortement en avant dans l'expiration et paraissait s'aplatir dans l'inspiration. Cette tumeur simulait à s'y méprendre un anévrisme, mais Aran, se rappelant le cas de Stokes, reconnut qu'il s'agissait d'un empyème pulsatile, et il fit une ponction exploratrice qui donna issue à un grand verre de pus. La petite plaie étant restée béante, la tumeur diminua ainsi que les battements, mais les mouvements d'expansion et de retrait devinrent plus prononcés. La plaie s'étant refermée, le liquide se reproduisit. Aran fit une nouvelle ponction avec un trocart plus gros et retira un litre et demi de pus, ce qui fit disparaître la tumeur pulsatile. En même temps, le cœur qui avait subi un déplacement notable reprit sa place accoutumée.

1. Aran. *Société médicale des hôpitaux de Paris*, 9 juin 1858, t. IV, p. 91.

Parfois la tumeur de l'empyème pulsatile atteint la base du thorax, la région lombaire, comme dans l'observation de M. Courbon[1]. Le 20 février 1870, entre à l'hôpital de Tours une femme de vingt-quatre ans, ayant une tumeur de la région lombaire gauche. Cette tumeur est exactement située en dehors du carré des lombes, immédiatement au-dessous de la dernière côte, et à deux travers de doigt au-dessus de la crête iliaque. Elle est molle, allongée, fluctuante, légèrement mobile, non douloureuse, presque entièrement réductible, sans changement de couleur de la peau. Elle a la forme d'une ellipse à grand axe (14 centimètres) très oblique de haut en bas, et de dedans en dehors, le petit axe est presque vertical, il mesure 11 centimètres.

Mais ce qui attire surtout l'attention, ce sont les battements de la tumeur. Ces battements sont forts, expansifs, tout à fait isochrones au pouls. Il existe dans toute la tumeur un double mouvement alternatif de dilatation et de retrait qui est perceptible non seulement au toucher, mais aussi à la vue. La palpation ne fait percevoir aucun frémissement et l'auscultation ne dénote aucun bruit de souffle. La malade s'est aperçue de sa tumeur il y a deux mois; depuis quatre ans, sa santé laissait à désirer, elle éprouvait des douleurs au niveau des dernières vertèbres dorsales avec irradiations au côté gauche du thorax. En même temps, dyspnée, palpitations et accès de suffocation survenaient dès que la malade travaillait plus que d'habitude ou montait un escalier.

Quelques mois après le début de ses souffrances, elle était entrée à l'hôpital de Blois, où elle a séjourné près d'un an. Elle porte sur le côté gauche de la poitrine des cicatrices de vésicatoires, cautères et sétons, vestiges du traitement qu'elle a subi. Actuellement le cœur est refoulé à droite, et sa pointe vient battre faiblement sous l'appendice xyphoïde. Le côté gauche du thorax est distendu, absolument mat dans toute son étendue et silencieux à l'auscultation. A droite, respiration puérile. État général assez bon, pas de maigreur, mais suppression des règles depuis trois ans. M. Courbon hésite

1. Observation relatée dans l'ouvrage de M. Comby, p. 31.

entre : 1° un abcès dont le pus provenant de la plèvre aurait détruit les adhérences du diaphragme en arrière pour venir proéminer dans la région lombaire; 2° un anévrisme de l'aorte thoracique descendante qui, longtemps caché dans la poitrine, aurait fini par émerger dans la région lombaire. Le caractère expansif des battements et leur énergie, engagèrent M. Courbon à adopter la seconde opinion. Il expliquait la matité thoracique par l'existence d'une vaste poche anévrismale ou par un épanchement pleural concomitant. La tumeur augmentait, et chaque jour les battements devenaient plus marqués; il furent bientôt tellement prononcés que ceux qui avaient hésité se rallièrent à l'opinion de M. Courbon et admirent l'anévrisme. Le 14 avril, la peau amincie finit par se rompre, en laissant écouler une grande quantité de pus; la tumeur s'affaisse, les battements disparaissent, et la matité diminue dans le côté gauche. Il s'agissait en somme d'un empyème pulsatile.

Dans l'observation suivante, présentée par M. Millard le 28 juin 1889 à la Société médicale des hôpitaux, l'empyème pulsatile simulant un anévrisme, formait tumeur à la région dorsale gauche. Voici cette intéressante observation : Un homme de trente-six ans, de souche tuberculeuse, sujet à des bronchites, est pris, en mai 1887, d'une pleurésie gauche compliquée de pneumothorax. Il se rétablit tant bien que mal; quelques mois plus tard il est repris de dyspnée avec retour des signes du pneumothorax. Depuis cette époque, il garde le lit. En juillet 1888 on voit apparaître à gauche de la colonne vertébrale, au niveau des dernières côtes, une tumeur qui atteint rapidement le volume d'une orange. Bientôt la tumeur présente des battements isochrones aux pulsations du pouls.

Un médecin n'avait pas hésité à rattacher cette poche pulsatile à un anévrisme de l'aorte descendante. Mais M. Millard arriva à un tout autre diagnostic et reconnut l'existence d'un vaste épanchement pleural gauche avec empyème pulsatile formant tumeur à l'extérieur. Il reçut le malade dans son service et la ponction faite au niveau de la tumeur donna issue à trois litres et demi d'un pus crémeux et inodore.

La tumeur pulsatile s'affaissa, les battements disparurent immédiatement et la ponction procura un grand soulagement au malade. La pleurotomie ne parut pas indiquée, car la maladie remontait à quinze mois, et M. Millard préféra recourir aux injections intra-pleurales de teinture d'iode iodurée. Du 28 août au 28 septembre on pratiqua cinq ponctions suivies chaque fois de l'évacuation de 1,300 à 1,500 grammes de pus et d'une injection de 80 à 115 grammes de teinture d'iode iodurée.

Le 1er octobre, le malade, presque apyrétique, s'alimentait bien, se levait et avait bonne apparence. Le 21 octobre, on reprit les ponctions suivies d'injections intra-pleurales. Quelques jours plus tard les signes du pneumothorax reparaissent, l'appétit se perd, la situation s'aggrave et la neuvième côte devient très douloureuse; M. Peyrot prend le malade dans son service, pratique la pleurotomie avec la résection de la neuvième côte, et retire environ trois litres de pus fétide. A dater de ce moment, on pratique plusieurs lavages par jour, mais le malade s'affaiblit rapidement et succombe à la fièvre hectique avec diarrhée coliquative.

Je viens de vous décrire les deux variétés de l'empyème pulsatile : dans une première variété, les pulsations, les battements répercutés à l'extérieur, sont intra-thoraciques et restent intra-thoraciques, sans que la moindre tumeur fasse saillie hors du thorax; dans la seconde variété, l'empyème vient faire saillie au dehors, sous les téguments, à travers une perforation intercostale; il en résulte une tumeur pulsatile qui se développe de préférence à la région sus-mammaire, à la région lombaire et à la région dorsale.

L'empyème pulsatile peut persister longtemps sans autre modification, sans ouverture spontanée de la poche purulente; toutefois la *vomique* a été signalée dans quelques cas; la collection purulente pleurale s'ouvre dans les bronches, se fait jour à l'extérieur sans que la vomique diffère en rien des vomiques consécutives aux pleurésies purulentes.

Tels sont les faits cliniques : le moment est venu mainte-

nant d'étudier la pathogénie de cet empyème pulsatile, mais je serai bref sur cette question de pathogénie qui ajoute peu de chose à nos connaissances et qui du reste n'est pas encore élucidée. Je vous ai déjà dit que la pleurésie séro-fibrineuse, quelle qu'en soit la cause, quelle que soit l'abondance de l'épanchement, n'est jamais pulsatile. J'ai vu des centaines de pleurésies séro-fibrineuses, je les ai étudiées de bien près, puisque depuis bientôt trente ans j'ai fait de l'aspiration dans la pleurésie une étude spéciale, eh bien, je n'ai jamais vu que la pleurésie séro-fibrineuse fût pulsatile à un moment quelconque de son évolution. La pleurésie purulente seule (à quelques très rares exceptions près) a le privilège de devenir pulsatile ; mais si elle devient pulsatile, ce n'est pas parce que le liquide est purulent, c'est parce qu'au cas de pleurésie purulente, les organes du voisinage sont le siège de lésions qui favorisent la transmission des pulsations cardiaques.

Ici commencent les théories : pour Féréol, le pneumothorax est l'agent essentiel de l'empyème pulsatile; pour lui, « l'empyème pulsatile ne peut se produire qu'autant qu'il y a pneumothorax de petite étendue et grand épanchement liquide avec refoulement du cœur. C'est l'élasticité d'un gaz compressible qui permet ce mouvement d'expansion et de retrait ». La théorie de Féréol est séduisante, elle fut défendue avec talent par son auteur, mais elle est ruinée par le fait que, dans bon nombre de cas d'empyème pulsatile (comme chez notre premier malade), le pneumothorax recherché avec le plus grand soin fait totalement défaut. M. Comby admet une autre théorie; pour lui, « le poumon atélectasié et densifié jouerait le rôle de caisse de renforcement, mais l'auteur se déclare « prêt à abandonner cette théorie pour une théorie meilleure ». D'autres auteurs, Rummo, Keppler, Traube invoquent des causes multiples : pression intra-pleurale, adhérences, parésie des muscles intercostaux, exagération des battements cardiaques, etc., mais toutes ces théories sont, elles aussi, passibles de critiques, si bien que nous ne sommes pas absolument édifiés sur la pathogénie de l'empyème pulsatile.

Comment reconnaîtrez-vous l'empyème pulsatile; comment le distinguerez-vous des maladies qui peuvent le simuler? Le diagnostic doit être fait avec les différentes tumeurs pulsatiles du thorax. Quand la tumeur de l'empyème pulsatile bat au niveau des premiers espaces intercostaux, à gauche du sternum, l'analogie est grande, au premier abord, avec un anévrisme de l'aorte faisant saillie à l'extérieur; les battements pulsatiles et expansifs, perceptibles à la vue et au toucher, existent de part et d'autre. Quelques signes différentiels permettent, néanmoins, d'arriver au diagnostic; au cas d'empyème, l'apparition de la tumeur pulsatile est si rapide qu'elle se fait en quelques jours, presque d'un jour à l'autre; vous l'avez vu chez nos malades; en trois jours, la tumeur était formée et le quatrième jour elle était animée de battements. Au cas d'anévrisme aortique, la tumeur met dix fois, vingt fois plus de temps à apparaître et à se confirmer; il faut des mois pour que l'ostéite raréfiante, qui aboutit à la disparition des côtes, permette à l'anévrisme de faire saillie à l'extérieur. En second lieu, le malade atteint d'empyème pulsatile, quelle que soit la variété de son empyème, et quelle que soit la localisation de sa tumeur pulsatile, a toujours un grand épanchement pleural gauche, avec ou sans pneumothorax; vous constaterez donc les signes de ce grand épanchement, y compris la *déviation du cœur à droite*. L'anévrisme aortique n'est accompagné de rien de semblable; au cas d'anévrisme vous ne constatez ni grand épanchement pleural, ni déviation du cœur à droite. Enfin, les souffles et les bruits que l'on perçoit quelquefois à l'auscultation de la poche anévrismale n'existent jamais à l'auscultation de la poche pulsatile purulente. Vous voyez donc que si les pulsations créent quelque analogie entre l'anévrisme et l'empyème pulsatile, un examen méthodique et raisonné vous permet toujours d'arriver au diagnostic.

Vous pouvez rencontrer au thorax des abcès pulsatiles qui n'ont rien de commun avec l'empyème pulsatile. Une ostéite costale ou costo-sternale peut donner naissance à un abcès ossifluent, en bouton de chemise, qui se développe d'une part

sous les tissus qu'il soulève et, d'autre part, sous la plèvre pariétale qu'il décolle. La collection sous-pleurale ainsi formée n'a rien à voir avec la cavité pleurale, elle peut néanmoins être placée de telle sorte qu'elle subisse le contre-coup du choc cardiaque ; ce battement est transmis à la collection purulente extérieure qui bombe sous les tissus, et la tumeur acquiert des mouvements pulsatiles et expansifs, comparables à ceux de l'empyème. Plusieurs faits de ce genre ont été signalés[1]. Ce qui vous permet de distinguer ces abcès ossifluents pulsatiles de l'empyème pulsatile, c'est qu'on ne trouve pas avec eux les signes d'un épanchement pleural ; vous ne constatez ni la matité étendue, ni l'absence des vibrations thoraciques, ni la déviation du cœur à droite, ni autres signes qui sont l'indice de la pleurésie purulente gauche avec ou sans pneumothorax.

Il ne suffit pas de diagnostiquer l'empyème pulsatile, il faut encore rechercher la cause de cet empyème ; le pronostic et le traitement y sont également intéressés. Règle générale, la constatation du pneumothorax chez un malade atteint d'empyème pulsatile est un indice certain de tuberculose, abstraction faite, bien entendu, du pneumothorax consécutif à une vomique ou à l'opération. La recherche des bacilles dans les crachats ne doit jamais être négligée ; toutefois l'absence des bacilles ne suffit pas toujours à faire rejeter la tuberculose. Vous pourriez avoir recours aux injections de très faibles doses de tuberculine suivant les préceptes posés par M. Grasset, mais, pour si sagement que soit maniée la tuberculine, on peut voir survenir des incidents regrettables ; je comprends qu'on en fasse usage, mais je n'y aurais recours qu'au cas de nécessité absolue.

Le pronostic de l'empyème pulsatile n'est pas également redoutable dans tous les cas ; la gravité est surtout inhérente à la cause du mal. L'empyème pulsatile survenant chez un tuberculeux avec ou sans pneumothorax est d'autant plus grave, qu'en pareille circonstance l'intervention chirurgicale

1. Potain. *Médecine moderne*, 29 novembre 1893. Peyrot. Congrès français de chirurgie, 20 octobre 1897.

laisse peu d'espoir; elle est même souvent contre-indiquée : c'est dans ce cas qu'il faut se contenter des ponctions répétées. Au contraire, l'empyème pulsatile survenant chez un individu atteint d'une pleurésie purulente à pneumocoques, le pronostic est d'autant moins grave que l'intervention chirurgicale, dans les pleurésies pneumococciques, donne souvent les meilleurs résultats.

Le traitement de l'empyème pulsatile est, en somme, le traitement des pleurésies purulentes : c'est l'intervention chirurgicale.

Les ponctions répétées avec ou sans injections de liquide antiseptique ne sont applicables qu'aux cas où l'on ne peut pas faire autrement; elles sont un moyen purement palliatif, elles prolongent l'existence, elles soulagent le malade, mais elles ne le guérissent pas. Dans quelques circonstances (pleurésie pneumococcique), la pleurotomie sans résection costale pourrait peut-être amener la guérison, mais je n'y aurais qu'une médiocre confiance et vous avez vu que l'incision n'a pas suffi chez notre malade qui avait cependant une pleurésie à pneumocoques; le plus souvent, il faudra recourir à la thoracotomie avec résection costale largement faite. C'est ce dernier procédé qui a sauvé notre malade.

Au moment voulu, après avoir pesé le pour et le contre, prenez une décision sans perdre un temps précieux. N'arriver à la grande opération qu'après avoir épuisé le traitement insuffisant par ponctions et injections dites aseptiques ou modificatrices, c'est enlever au malade des chances de guérison, c'est favoriser les infections secondaires, c'est laisser au poumon le temps de se densifier et de se carrifier. En face d'un empyème pulsatile n'attendez donc pas pour vous décider; ne temporisez pas ; de deux choses l'une : ou bien vous jugez que l'opération est nuisible, contre-indiquée (comme chez notre second malade), et alors, faute de mieux, vous avez recours aux ponctions répétées, ou bien vous considérez que l'opération est indiquée et vous la conseillez sans vous attarder aux traitements intermédiaires.

Je termine cette leçon par les conclusions suivantes :

1° Il y a empyème pulsatile toutes les fois qu'une pleurésie purulente est animée de battements.

2° Les battements de la pleurésie purulente sont perceptibles à l'auscultation, à la palpation et à la vue.

3° Il y a deux grandes variétés d'empyème pulsatile : dans la première variété, l'épanchement purulent reste confiné dans la cavité pleurale sans se faire jour à l'extérieur. Dans la seconde variété, l'épanchement purulent pleural se fait jour à travers un espace intercostal et vient faire saillie sous forme de voussure ou de tumeur en un point quelconque du thorax, région lombaire, région dorsale et surtout région costo-supérieure. La tumeur ainsi formée peut avoir la dimension d'une noix, d'une orange et au delà. Elle est animée de mouvements pulsatiles et expansifs, isochrones au pouls artériel à la façon d'un anévrisme.

4° L'empyème pulsatile siège toujours au côté gauche du thorax.

5° Qu'il y ait ou non pneumothorax concomitant, l'empyème pulsatile est toujours précédé par une phase plus ou moins longue de pleurésie purulente, pleurésie pneumococcique, streptococcique ou tuberculeuse.

6° La vomique survenant dans le cours de l'empyème pulsatile ne diffère pas de la vomique habituelle aux pleurésies purulentes.

7° La constatation d'un pneumothorax chez un malade atteint d'empyème pulsatile est un indice certain de tuberculose, abstraction faite, bien entendu, du pneumothorax consécutif à une vomique ou à l'opération.

8° La pathogénie de l'empyème pulsatile, n'est pas encore élucidée ; aucune des théories proposées jusqu'ici n'est satisfaisante.

9° L'empyème pulsatile ne doit être confondu ni avec un anévrisme ni avec un abcès pulsatile de la paroi thoracique.

10° A moins de contre-indication spéciale, la thoracotomie avec large résection costale est le traitement de choix de l'empyème pulsatile.

NEUVIÈME LEÇON

MALADIE D'ADDISON SANS TEINTE BRONZÉE

FORME FRUSTE

Messieurs,

Le 6 janvier 1898, entrait dans mon service, salle Saint-Christophe, un garçon de dix-sept ans, exerçant le métier de graveur. Quand on l'examina, une heure après son entrée, on eut quelque peine à le tirer de son abattement ; il comprenait les questions qu'on lui adressait, mais ses réponses étaient lentes et pénibles ; il semblait faire un grand effort pour prononcer quelques mots, il sortait comme à regret de sa somnolence et il y retombait de nouveau, dès qu'on cessait de l'interroger. Néanmoins, on put obtenir quelques renseignements : il venait à l'hôpital, disait-il, parce qu'il éprouvait une lassitude extrême, il n'était point paralysé, mais le moindre mouvement était pour lui un effort des plus pénibles ; c'est en voiture qu'il était venu à l'Hôtel-Dieu et on avait dû le porter jusque dans nos salles. Il était pâle, profondément amaigri, immobile et blotti dans son lit comme un homme anéanti, paraissant redouter la lumière et marmottant par moments des mots inintelligibles.

Les renseignements fournis par le malade étant insuffisants, les parents y suppléèrent. Il y a six mois que ce jeune

garçon s'est mis à tousser, il n'a eu ni fièvre, ni hémoptysie, mais deux symptômes importants n'ont pas tardé à survenir : un amaigrissement rapide et une lassitude extrême. Inquiets, ses parents le conduisent à l'hôpital Tenon, où l'on diagnostique une bronchite tuberculeuse qu'on traite par la créosote et par les pointes de feu. Après quinze jours de traitement, le malade rentre chez lui, ne toussant presque plus, mais perdant ses forces progressivement. Lui qui était vif, alerte et enjoué, il devient taciturne et apathique. Il est si fatigué qu'il ne voudrait jamais quitter son lit. En vain lui fait-on des reproches sur sa nonchalance et sur sa paresse; il pleure et répond qu'il est à bout de forces. Cet état de faiblesse s'est encore accentué durant les quinze jours qui ont précédé son entrée dans mon service, l'appétit étant presque nul et l'amaigrissement continuant à faire des progrès. Aucun autre symptôme à signaler, n'était-ce quelques vomissements alimentaires.

Tel était l'état du malade; il s'agissait de porter un diagnostic. Les signes de tuberculose pulmonaire étaient indéniables : la submatité au sommet des poumons, les craquements humides et l'expiration saccadée permettaient de préciser la lésion bacillaire à sa première période. Mais cette lésion tuberculeuse n'était pas suffisante, il s'en faut, pour expliquer l'état de faiblesse, d'asthénie et de lassitude, qui était ici la note caractéristique. Tel n'est pas le tableau de la tuberculose pulmonaire au début; le diabète détermine parfois des symptômes similaires, mais ce garçon n'était pas diabétique; tous les organes, abstraction faite du poumon, étaient sains, la peau ne présentait ni taches ni éruption, et on se trouvait peut-être en face de complications, telles que généralisation tuberculeuse, méningite ou granulie. La prostration, les vomissements, la constipation, la rétraction de l'abdomen pouvaient faire penser à la méningite, mais la méningite elle-même, à supposer qu'elle existât, n'aurait pas rendu compte de cette asthénie progressive qui s'accentuait depuis six mois et qui avait fini par plonger le malade dans le marasme. Le lendemain matin, même situation; le malade ne se plaignait pas, la nuit n'avait été ni mauvaise ni agitée.

A onze heures du matin, il prend un verre de lait et retombe dans son apathie. A midi, on le fait encore boire. A deux heures et demie, la sœur de service, le voyant immobile, s'approche de lui et le trouve mort. Il s'était éteint doucement, sans plainte, sans agonie ; la mort avait été subite.

Vous allez voir quelle surprise nous réservait l'autopsie : aux sommets des poumons sont des lésions tuberculeuses banales, tubercules jaunes, conglomérés, ramollis, et par places lésions fibroïdes et tubercules calcifiés. Les autres organes, cerveau, foie, reins, rate, etc., sont absolument sains. Mais les deux capsules surrénales sont volumineuses et transformées en tissu tuberculo-caséeux. Elles coiffent les reins à la façon d'un gros champignon, ainsi que vous le voyez sur la figure ci-contre. La capsule surrénale gauche est hypertrophiée, indurée, calcaire, avec points ramollis ; sa partie inférieure beaucoup plus dure, de coloration jaune d'or, a subi la transformation crétacée. La capsule surrénale droite est également transformée en tissu tuberculo-caséeux ; elle est indurée et calcifiée par places.

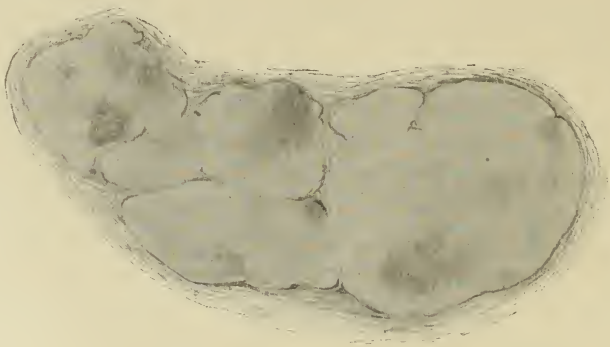

La planche ci-dessus vous représente une coupe de la capsule surrénale vue à un faible grossissement ; le parenchyme a l'aspect d'une masse caséeuse sans organisation.

Au voisinage des capsules surrénales et même plus loin, on trouve des ganglions hypertrophiés, les uns durs ou indurés, les autres caséeux ou ramollis.

L'examen au microscope a démontré qu'il n'existait plus aucun vestige de la structure normale de la capsule surrénale, ce qui équivaut à la suppression complète de l'organe. Sur la figure ci-jointe qui représente une préparation histologique, vous voyez en A le tissu péricapsulaire fibreux et fortement infiltré et en B le parenchyme tellement désorganisé, qu'il a perdu toute structure normale.



Notre malade avait donc été atteint de tuberculose des capsules surrénales, consécutive à une tuberculose pulmonaire. La lésion pulmonaire ne compromettait nullement son existence, elle était si peu avancée, si peu étendue, que pour le moment elle n'était pas redoutable. C'est aux lésions des capsules surrénales que ce jeune garçon a succombé, ainsi que je l'établirai dans un instant. Pour le moment, un premier point est à débattre relativement à la maladie qui a provoqué la mort.

Cet homme n'avait nulle part, ni sur la peau, ni sur les muqueuses, la moindre tache rappelant la teinte bronzée de la maladie d'Addison et cependant les deux capsules surrénales étaient profondément altérées ; faut-il voir dans ce cas une anomalie ou une erreur d'interprétation relativement à la dénomination de la maladie ? Vous savez comment se présente la maladie d'Addison dans ses formes les plus habituelles ; elle est caractérisée, quand elle est au complet, par une asthénie profonde et particulière, par une coloration bronzée des téguments, par un amaigrissement rapide, par des symptômes douloureux et par des troubles gastro-intestinaux. Le malade a peine à préciser la date des premiers phénomènes qu'il a éprouvés. L'asthénie, qui est habituellement le symptôme premier, a vraiment une physionomie spéciale. Elle est caractérisée par une extrême lassitude, par une fatigue musculaire qui rend impossible tout effort et tout travail. L'individu atteint de l'asthénie addisonienne ne peut faire une course ou monter un escalier sans être exténué. A une période plus avancée de sa maladie, tout mouvement lui est insupportable, parler le fatigue, manger le fatigue ; il se couche pour n'avoir pas de mouvements à faire, c'est à peine s'il aurait la force de rester debout sur ses jambes ; ce n'est pas qu'il soit paralysé, car il n'y a point de paralysie, mais son système musculaire devient incapable d'un effort, même léger, tant soit peu soutenu. On peut s'en convaincre au moyen du dynamomètre ; à supposer que dans un premier effort, le malade puisse donner 20 kilogrammes au dynamomètre, à un deuxième ou à un troisième effort, il ne pourra plus donner que 10 kilogrammes ou 5 kilogrammes ; à un quatrième ou à un cinquième effort, il ne donnera presque plus rien ; sa force musculaire est déjà épuisée. Un de mes malades, dans un effort de traction, donnait facilement une force de 40 kilogrammes ; mais au cinquième ou sixième effort, il ne donnait plus que 10 et 5 kilogrammes. Ce rapide épuisement musculaire a été enregistré dans les plus minutieux détails, au moyen de l'ergographe de Mosso.

Cette asthénie musculaire addisonienne est due à la suppression de la fonction des capsules surrénales. Les animaux

à qui on enlève complètement les capsules surrénales s'intoxiquent, eux aussi, par leur travail mécanique; leurs muscles sont de moins en moins capables d'efforts, mais il suffit de leur injecter du suc de capsule surrénale pour détruire en partie les toxines musculaires et pour supprimer momentanément l'épuisement musculaire.

La maladie d'Addison est parfois fort douloureuse; les douleurs addisoniennes siègent à l'épigastre, aux lombes, à la région des reins, à l'hypocondre, aux membres, aux muscles, aux jointures. Elles acquièrent parfois une vive intensité; elles sont lancinantes et irradient jusque dans les aines en suivant les petits rameaux du plexus ovarique ou spermatique[1]; elles sont gastralgiques et simulent les crises gastriques du tabes avec ou sans vomissements; elles se fixent à la région des reins et simulent le lumbago; elles déterminent une hypéresthésie de tout le ventre et donnent l'idée d'une péritonite; elles envahissent les muscles et les jointures à la façon d'un rhumatisme. Ces douleurs apparaissent généralement après le début de l'asthénie; parfois, cependant, elles peuvent être le premier symptôme de la maladie d'Addison.

L'anorexie, les vomissements, la diarrhée surviennent soit au début, soit dans le cours de la maladie d'Addison. Les vomissements sont alimentaires ou pituiteux, simulant la pituite matutinale alcoolique; ils sont parfois incoercibles, accompagnés de gastralgie. La diarrhée est un symptôme fréquent; elle est continue ou paroxystique, elle dure plusiers semaines consécutives, elle disparaît et reparaît sans interruption, surtout à une époque avancée de la maladie.

Il est rare que l'amaigrissement ne survienne pas dès la première période de la maladie d'Addison; parfois même l'amaigrissement est rapide et considérable. Mais le grand symptôme addisonien, celui qui frappe la vue et appelle l'attention, c'est la teinte bronzée, brunâtre, noirâtre que prennent les téguments. Il est exceptionnel que la pigmentation de la peau soit le symptôme initial de la maladie

1. Poirier. Maladie d'Addison, *Thèse* de Paris, 1880. Obs. V.

bronzée; ce fait ne s'est présenté que 6 fois sur 144 observations, d'après une statistique faite par M. Jaccoud. Habituellement, la mélanodermie est précédée par les autres symptômes : asthénie, douleurs, troubles gastro-intestinaux; c'est même l'apparition de la mélanodermie qui permet d'affirmer le diagnostic jusque-là impossible ou indécis. La pigmentation addisonienne apparaît d'abord sur les parties exposées à l'air et à la lumière, au visage, au cou, aux avant-bras, à la face dorsale des mains et des poignets; puis aux parties qui sont normalement pigmentées : mamelons, organes génitaux (gland, petites lèvres), aines, et aisselles. Au début, la peau n'est pas encore bronzée, elle est légèrement ardoisée, bistrée, elle a l'air sale; c'est plus tard qu'elle prend la teinte mulâtre. Un des malades de Trousseau s'était aperçu depuis trois mois que ses mains restaient bistrées et comme sales, quelque soin qu'il prît de les laver; son visage prenait la teinte enfumée; cette teinte brunâtre se montrait sur différentes parties du corps, et les bains prolongés ne parvenaient pas à la faire disparaître. Un de mes malades que vous avez vu à plusieurs reprises dans nos salles, était un sujet de plaisanterie pour ses camarades qui, le voyant changer de teint, lui dirent un jour : « Tu te laves donc la figure avec de la réglisse? »

La coloration bronzée de la peau est formée d'abord de taches brunâtres, plus tard elle peut devenir générale, à peu près uniforme et rappelle la teinte du mulâtre. Parfois des taches plus fortement pigmentées se détachent sur le fond uniformément bronzé ; parfois aussi, il y a des places où le pigment manque complètement (vitiligo). La pigmentation atteint aussi quelques muqueuses; les lèvres, les gencives, la langue, le palais, la face interne des joues sont marbrés de taches noires qui rappellent l'intérieur de la bouche de certains chiens.

J'ai tenu, Messieurs, à vous rappeler les grands symptômes de la maladie d'Addison afin de pouvoir discuter avec vous la valeur de ces symptômes. Celui qui au premier abord vous paraît le plus important, celui qui paraît donner au diagnostic l'appoint le plus considérable, c'est la

teinte bronzée. Eh bien, détrompez-vous. Certes la mélanodermie, telle que je viens de vous la décrire, survenant chez un individu atteint de troubles gastro-intestinaux, d'amaigrissement et surtout de cette asthénie particulière dont je vous parlais, cette mélanodermie vient bien à propos pour révéler le diagnostic. Toutefois, la teinte bronzée peut manquer totalement dans le cours de la maladie d'Addison; je vais vous citer un certain nombre d'observations où il n'y avait pas trace de teinte bronzée, tandis que je ne connais pas un seul cas où l'asthénie ait fait défaut. Notre malade, celui qui fait l'objet de cette leçon, est mort asthénique addisonien et cependant *il n'avait pas la moindre trace de mélanodermie*, et lorsque l'autopsie nous eut démontré que ce jeune garçon avait succombé à la maladie d'Addison, nous avons recherché avec le plus grand soin, de tous côtés, sur la peau et sur les muqueuses s'il n'existait pas quelques taches, quelques vestiges de pigmentation : *il n'y en avait point*, le fait est indéniable. C'est donc un cas de plus à ajouter à ceux qui ont été publiés, et que je vais vous signaler.

Voici deux observations de maladie d'Addison sans mélanodermie rapportées par M. Lancereaux [1] : une femme de trente-quatre ans, malade depuis un mois, vomissant et maigrissant, arrive à l'hôpital dans un état complet d'abattement et d'anéantissement. Les vomissements et la prostration sont les symptômes dominants. La malade éprouve une telle lassitude, une telle fatigue, qu'elle évite même de se remuer dans son lit; elle redoute de changer de place; elle ne peut aller au cabinet qu'en se traînant, c'est pour elle une fatigue extrême. La peau est normale, les urines ne contiennent ni sucre, ni albumine. Après son entrée à l'hôpital, la malade continue à vomir, l'amaigrissement fait des progrès, les yeux sont excavés, l'abattement est excessif, elle n'a même pas la force de se soulever sur son lit. Elle succombe peu de temps après. On trouve à l'autopsie trois petites masses tuberculeuses au sommet du poumon gauche. Les capsules surrénales sont indurées et jaunâtres. La capsule

1. *Archives générales de médecine*, janvier 1890.

gauche est particulièrement altérée, allongée, augmentée de volume; elle offre à la coupe un gros noyau jaunâtre d'aspect lardacé, véritable masse caséeuse, circonscrite par un tissu ferme et grisâtre. La mort avait été causée par la maladie d'Addison et la maladie avait parcouru son évolution sans la moindre teinte bronzée, sans mélanodermie. La seconde observation est comparable à la première.

M. Carpentier[1] a publié un cas de maladie d'Addison, sans mélanodermie, recueillie dans le service de M. Faisans. Il s'agit d'un homme de cinquante-six ans qui depuis six mois maigrit et s'affaiblit. L'amaigrissement est en partie lié aux vomissements. L'affaiblissement se manifeste surtout par une fatigue excessive avec courbature généralisée. Pendant des journées entières, cet homme, fatigué et abattu, reste immobile sur son lit, sans parler et presque sans bouger, si ce n'est pour prendre quelques aliments. Les urines ne contiennent ni sucre, ni albumine. La température est normale. L'examen successif des différents organes ne donne que des résultats négatifs. On constate sur la jambe gauche une plaque d'eczéma violacé, squameux, entouré de taches hyperpigmentées, peu étendues, peu nombreuses, comme on en voit sur les jambes atteintes de varices, ce qui était le cas chez cet individu. On ne constate nulle part ailleurs la moindre pigmentation, pas la moindre coloration rappelant en quoi que ce soit la coloration bronzée. En somme, ce malade est entré à l'hôpital pour une asthénie musculaire profonde accompagnée de vomissements. Pendant quelques jours, rien de nouveau à signaler. Le 9 mars il éprouve une sensation d'angoisse avec refroidissement et crainte de la mort; il accuse en outre un malaise général des plus pénibles accompagné de douleurs abdominales. Une demi-heure après, le pouls devient filiforme et fréquent, la peau se refroidit aux extrémités et le malade meurt à dix heures du soir par affaiblissement progressif sans coma, ni convulsions, avec conscience de sa fin imminente. A l'autopsie, on trouve au sommet des poumons d'anciens foyers

1. *Tuberculose de capsules surrénales*, Thèse de Paris, 1897.

tuberculeux. Les capsules surrénales sont atteintes de tuberculose, la capsule surrénale droite est adhérente au foie et transformée en une cavité caséo-purulente. Sur une coupe de la capsule on voit que le pus est contenu dans des cavités anfractueuses de dimensions variables; les unes sont miliaires, les autres atteignent jusqu'à un centimètre et demi de diamètre. La capsule surrénale gauche adhère au rein; elle est très grosse et bosselée. Sur une coupe, on voit que la capsule est infiltrée de tubercules de dimensions variables et de cavités remplies de pus et de substance caséeuse.

Après la mort, au moment de l'autopsie, on a de nouveau examiné avec grand soin la surface cutanée et les muqueuses, à la recherche de la pigmentation caractéristique de la maladie d'Addison. Mais on n'a trouvé nulle part trace de la pigmentation qui manquait également aux parois stomacale et intestinale. C'est donc bien une maladie d'Addison sans mélanodermie.

M. Carpentier donne le résumé d'une trentaine d'observations françaises, allemandes ou anglaises concernant la maladie d'Addison sans mélanodermie. Bon nombre de ces observations demandent à être revisées; certaines sont incomplètes, d'autres sont insuffisantes et viendraient grossir indûment le bilan de la maladie d'Addison sans mélanodermie. Il faut exclure également les cas concernant les autopsies dans lesquelles on a trouvé des lésions surrénales, les sujets n'ayant eu pendant leur vie ni mélanodermie, ni autres symptômes addisoniens; ceci est un autre côté de la question. Mais pour ne pas sortir du sujet qui nous occupe, il est certain qu'on voit des individus souffrir et mourir de symptômes addisoniens, asthénie musculaire, douleurs abdominales, vomissements, diarrhée, amaigrissement, cachexie, sans qu'il soit possible de constater chez eux ni la mélanodermie ni la pigmentation cutanée et muqueuse qui avait valu à cette maladie le nom de maladie bronzée. Mon illustre maître Trousseau a donc été bien inspiré lorsque, dans une de ses admirables leçons de cliniques, il a proposé de substituer le nom de maladie d'Addison au nom de

maladie bronzée. « C'est, dit Trousseau, pour obéir à un sentiment d'équité que je vous propose d'imposer à la maladie, dont un de nos malades nous offre un remarquable exemple, le nom du médecin anglais qui l'a découverte. Ce médecin est le Dr Addison, le collaborateur de Bright, le doyen des professeurs du Guy's hospital à Londres, et depuis longtemps connu parmi nous par les travaux dont il a enrichi la science, Je propose donc d'appeler maladie d'Addison cette singulière cachexie, spécialement caractérisée par la teinte bronzée que prennent les téguments et qui a valu à la maladie la dénomination de « *bronzed disease* » sous laquelle le Dr Addison l'a désignée en 1855[1]. »

Aujourd'hui plus que jamais nous devons substituer la dénomination de « maladie d'Addison » à la dénomination de « maladie bronzée », puisque dans quelques cas la maladie d'Addison peut parcourir toutes ses étapes, bien que le signe qui avait été donné comme signe caractéristique de la maladie, la teinte bronzée, fasse absolument défaut. Ce n'est pas le moment d'entreprendre une discussion sur la localisation des lésions qui favorisent la teinte bronzée; cette question est encore livrée à des hypothèses; ce qui est certain, cliniquement, c'est que la maladie d'Addison peut évoluer avec tous ses autres symptômes et avec toute sa gravité sans provoquer de mélanodermie. En conséquence, je vous propose de donner l'épithète de *fruste* à toute maladie d'Addison évoluant sans pigmentation de la peau ou des muqueuses. Le mot de maladie « fruste » créé par Trousseau a fait fortune. Trousseau a nommé frustes les scarlatines dont l'éruption fait défaut et qui ne se révèlent que par tel ou tel autre symptôme au moyen duquel on peut arriver à reconstituer le diagnostic; de même qu'en archéologie on nomme fruste une inscription dont une partie plus ou moins considérable est effacée et dont il ne reste plus que quelques mots au moyen desquels on reconstitue l'inscription tout entière. C'est vous dire que pour reconstituer, la forme fruste de la maladie d'Addison, la teinte bronzée faisant défaut, on ne

1. Trousseau. *Clinique médicale de l'Hôtel-Dieu*, t. III, p. 542.

saurait accorder trop d'attention aux autres symptômes de la maladie. Parmi ces symptômes, il en est un qui ne manque jamais, c'est l'asthénie musculaire. Cette asthénie musculaire dont je vous ai parlé longuement doit vous faire toujours penser à la maladie d'Addison, surtout quand elle est accompagnée de troubles gastro-intestinaux, douleurs, diarrhée, vomissements parfois incoercibles. En l'absence de teinte bronzée et de mélanodermie, c'est par l'asthénie musculaire que vous arriverez au diagnostic, mais encore faut-il y penser. Il y aurait aussi un mode d'investigation qui, dans un cas de diagnostic aussi difficile, pourrait vous rendre quelque service ; je veux parler de l'action bienfaisante du suc de capsules surrénales introduit dans l'économie de l'addisonien. Cette médication a été fréquemment mise en usage avec des résultats inégaux. Que l'on donne aux addisoniens des capsules surrénales d'animaux sous forme d'extrait, de poudre, de pulpe, ou sous forme de liquide introduit sous la peau, il n'en est pas moins vrai que ce mode d'opothérapie a eu dans quelques circonstances une réelle efficacité. Cette question est étudiée dans la thèse de M. Dupaigne [1] et résumée par MM. Gilbert et Carnot au congrès de Montpellier [2].

J'ai eu l'occasion de recourir à cette médication chez un malade que vous avez pu voir dans mon service de l'hôpital Necker. Je n'entre pas ici dans les détails que j'ai publiés ailleurs [3] : mais à trois reprises différentes, nous avons constaté chez ce malade une amélioration vraiment surprenante.

Le Dr Pech, médecin aide-major à Sidi-bel-Abbès, a eu l'obligeance de m'envoyer récemment l'observation d'un malade atteint de maladie d'Addison à une période fort avancée, qu'il a traité au moyen de capsules surrénales de bœuf préparées en brochette et rôties sur le gril. Après quelques jours de cette alimentation, l'amélioration du sujet a été surprenante, « il a éprouvé une sensation de force et de bien-être, les vomissements n'ont pas reparu et, ce qui frappe

1. Dupaigne. *Thèse* de Paris, 1896.
2. Gilbert et Carnot. Congrès de Montpellier, 1896.
3. *Manuel de pathologie interne*, t. II, p. 248.

le plus les autres malades et les personnes du service, c'est que la peau de cet homme perd sa coloration bronzée. Il monte les escaliers et se promène au jardin, lui qui était incapable de faire le moindre mouvement; il mange avec voracité, et sans vomir, alors qu'il était en proie à des vomissements incoercibles ». Les photographies jointes à cette observation témoignent de cette étonnante résurrection. Malheureusement, les améliorations obtenues par l'opothérapie surrénale ne sont pas de longue durée; du moins nous ne sommes pas encore définitivement fixés sur la valeur de la médication. Toutefois, dans une observation de M. Beclère, la pigmentation avait disparu, la force dynamométrique était remontée dans des proportions inespérées et la guérison se maintenait encore trois ans après. Quel que soit l'avenir réservé à l'opothérapie chez les addisoniens, il n'en est pas moins vrai que la médication dont je viens de vous parler a donné d'incontestables résultats. Je propose donc, dans les cas de maladie d'Addison à forme *fruste*, d'éclairer le diagnostic par la médication en question; faites prendre à votre malade des capsules surrénales, préparées en brochette ou sur le gril; ou bien pratiquez des injections sous-cutanées d'extrait glycériné de capsules, et si vous parvenez à modifier en quelques jours l'état asthénique de votre malade, c'est une raison de plus pour formuler le diagnostic de maladie d'Addison.

Envisageons maintenant un autre côté de la question : je veux parler de la *mort subite* comme terminaison de la maladie d'Addison. D'habitude, les addisoniens ne succombent pas subitement, ils s'affaiblissent, ils se cachectisent lentement, progressivement et ils meurent dans le marasme, dans le coma, les lésions pulmonaires et les lésions surrénales apportant chacune leur appoint. En pareille circonstance, la mort est prévue, elle est annoncée, le médecin n'est pas pris à l'improviste, il a pu suivre les progrès et la marche envahissante du mal, il a pu en prédire l'échéance fatale.

Mais dans quelques circonstances ce n'est pas ainsi que les

choses se passent, un individu atteint de maladie d'Addison, avec ou sans teinte bronzée, sans que rien puisse faire supposer sa fin prochaine, est pris tout à coup de convulsions, de coma, de syncope et il succombe d'une façon rapide ou même d'une façon subite. Chez notre malade, on ne peut pas dire que la mort ait été subite au vrai sens du mot, toutefois elle a été bien soudaine, car ce jeune garçon, qui venait de boire peu de temps auparavant, a été trouvé mort dans son lit.

Je vais vous citer quelques observations où la mort subite est consignée : un homme de quarante-deux ans[1] atteint de tuberculose pulmonaire avait également une fistule à l'anus qui fut opérée ; le lendemain matin, la surveillante du service trouve cet homme en bon état, la nuit avait été fort calme. Tout à coup, le malade est pris de grandes convulsions épileptiformes suivies de prostration et de perte de connaissance. L'attaque convulsive se répète dans la journée et le malade meurt. On trouve à l'autopsie quelques tubercules aux sommets des poumons. Tous les autres organes sont normaux, à l'exception des capsules surrénales qui sont en pleine dégénérescence tuberculo-caséeuse. Cet addisonien, *qui n'avait du reste aucune teinte bronzée* (c'était une forme fruste), était mort intoxiqué par le poison, suivant une théorie que M. Chauffard a fort bien exposée dans une circonstance analogue[2].

Le cas de M. Chauffard concerne une dame, âgée de trente-cinq ans, qui fut prise de tous les symptômes de la maladie d'Addison : l'asthénie était telle que même les promenades en voiture devenaient une fatigue et la malade passait ses journées étendue sur sa chaise longue, incapable du moindre effort musculaire. La pigmentation addisonienne était typique avec toutes les localisations classiques : teinte bronzée de la face et des parties découvertes, plaques brunâtres des muqueuses de la bouche, vomissements, amaigrissement. Tout à coup survient une aggravation brusque qui précède la

1. Hiler. Mort subite dans la maladie d'Addison, *Thèse* de Paris. 1896.
2. Chauffard. *La Semaine médicale*, 14 février 1894.

phase terminale ; la malade est prise d'angoisse, de douleurs, d'accélération du pouls jusqu'à 160, et elle succombe intoxiquée par la toxine addisonienne, agissant ici « comme un poison curarisant déterminant une tachycardie paralytique ».

M. Letulle a publié l'observation suivante[1], où la mort a été aussi subite qu'inattendue : un homme de vingt-huit ans éprouvant depuis quelques semaines une grande lassitude et un abattement considérable, entre à l'hôpital Saint-Antoine ; sa peau a une coloration un peu sale, terreuse, sans prédominance au visage et aux mains. Cette coloration est mise sur le compte d'un paludisme ancien. L'examen des poumons plusieurs fois répété permet de soupçonner une lésion tuberculeuse du sommet gauche. Pendant les neuf jours que cet homme resta à l'hôpital, il fut toujours abattu et sans appétit. Le 23 janvier, après la visite du matin, sans que l'état général eût empiré et sans que l'auscultation eût été prolongée plus que de coutume, la mort survint tout à coup, *subite*, au moment où le malade se soulevait sur son séant. A l'autopsie, on ne trouva aux sommets des poumons aucune lésion tuberculeuse bien manifeste, mais les deux capsules surrénales étaient transformées en bloc fibro-caséeux de la dimension d'une petite mandarine. Les altérations histologiques des capsules surrénales étaient des plus classiques. Cet homme avait succombé subitement à la maladie d'Addison.

On a signalé la même terminaison par mort subite chez les enfants, qui, eux aussi, peuvent être atteints de maladie d'Addison. A ce sujet, M. Variot a relaté l'observation suivante[2] : une fillette de quatorze ans, amaigrie et peu développée pour son âge, entre à l'hôpital Trousseau éprouvant de l'affaiblissement et une sensation de lassitude dans les jambes. Son oncle se serait aperçu d'une teinte brunâtre de la peau depuis un mois environ. En effet, l'hyperpigmentation de la peau est générale et renforcée sur le dos des mains,

1. Letulle. *Presse médicale*, 1894.
2. Variot. *Journal de Clinique et de Thérapeutique infantiles*, 13 janv. 1898.

au pourtour des poignets, au cou, à la nuque, à la ceinture et aux parties génitales ; il n'y a pas de taches pigmentées à la bouche, mais on en constate sur les muqueuses des lèvres. On fait le diagnostic de maladie d'Addison. La petite malade ne quitte guère le lit ; elle n'a ni vomissements, ni diarrhée, tous les organes paraissent sains. Les jours suivants, vomissements et diarrhée apparaissent. Dans la matinée du 14 août, l'enfant se lève pour se mettre sur le vase, puis elle remonte dans son lit, elle pâlit brusquement et, lorsqu'on s'approche, elle était morte *subitement*. A l'autopsie, on trouve des tubercules miliaires disséminés dans les poumons. Les deux capsules surrénales sont volumineuses et transformées en tissu tuberculeux. A la coupe, la plus grande partie du parenchyme est remplacée par des tubercules caséifiés, confluents, jaunâtres. C'est bien encore là un cas de mort subite au cours de la maladie d'Addison.

Ces quelques observations vous démontrent que la maladie d'Addison peut se terminer par la mort subite. Tantôt la mort subite survient chez l'addisonien arrivé au terme de la cachexie, tantôt elle survient à une époque de la maladie où rien ne peut la faire prévoir. Dans quelques circonstances, la mort n'est pas subite au vrai sens du mot, elle est rapide et précédée de convulsions épileptiformes, d'angine de poitrine, de symptômes cardiaques. Mais que la mort soit rapide, soudaine, subite, n'oubliez pas au point de vue du pronostic : que l'addisonien n'est pas seulement voué à la mort par cachexie lente et progressive, il peut succomber subitement et votre devoir est d'avertir un parent, un ami du malade de la possibilité de cette éventualité.

Une autre remarque me paraît importante, c'est que la mort subite chez l'addisonien a été plusieurs fois consignée dans la forme fruste de la maladie, alors que l'addisonien n'avait aucune teinte bronzée. Vous comprenez toute l'importance de faits pareils en *médecine légale :* un individu meurt subitement, et comme la teinte bronzée faisait défaut, l'attention n'a pas été appelée sur la nature de la maladie. L'autopsie permet de constater la lésion des capsules surrénales, cause de la mort subite.

Je termine cette leçon par les conclusions suivantes :

1°. — La maladie d'Addison ne mérite pas d'une façon absolue le nom de « maladie bronzée » sous lequel Addison lui-même l'avait décrite. La mélanodermie, la pigmentation de la peau et des muqueuses, en un mot, la teinte bronzée peut manquer totalement comme chez notre malade. Tous les autres symptômes peuvent exister, à l'exception de la mélanodermie. En pareil cas, je propose la dénomination de maladie d'Addison à forme *fruste*.

2°. — L'asthénie musculaire, résultat de l'intoxication addisonienne, est le symptôme le plus caractéristique de la maladie d'Addison ; il ne manque jamais. C'est l'asthénie musculaire à forme spéciale qui doit mettre sur la voie du diagnostic dans les formes frustes addisoniennes. Cette asthénie survenant chez un tuberculeux pulmonaire, il est naturel de penser à la tuberculose surrénale. On pourrait être aidé dans le diagnostic par l'injection du suc surrénal ou par l'ingestion de capsules surrénales.

3° — Plus souvent qu'on ne pense, la maladie d'Addison peut se terminer par la mort rapide ou subite, alors même qu'elle est à une période peu avancée.

4°. — La terminaison par mort subite mérite d'être bien connue au point de vue du pronostic et au point de vue médico-légal. Elle acquiert une importance de premier ordre quand elle survient chez un addisonien dont la peau n'était pas pigmentée. Dans ce cas, l'autopsie peut seule permettre d'affirmer la cause de la mort.

DIXIÈME LEÇON

LE FOIE APPENDICULAIRE

ABCÈS DU FOIE CONSÉCUTIFS A L'APPENDICITE

Messieurs,

J'ai à vous parler aujourd'hui d'un fait qui, je l'espère, restera profondément gravé dans votre esprit et qui vous rappellera une fois de plus les abominables méfaits de l'appendicite quand l'appendicite n'est pas opérée en temps voulu, et quand on laisse aux infections secondaires le temps de se développer.

Le 12 mars 1898, entrait dans mon service, salle Saint-Christophe, n° 20, un homme de trente-quatre ans, atteint d'ictère fébrile. La température, qui était de 39 degrés à l'entrée du malade, atteignait 40 degrés le lendemain matin; le pouls était rapide, la langue était sèche et rôtie. Sans être bien intense, la coloration jaune s'étendait à tout le corps, les urines étaient abondantes, de couleur acajou, assez riches en pigment biliaire, la réaction de Gmelin y décelait un anneau très net de bilirubine; on y constatait également un nuage d'albumine. Les matières fécales étaient peu colorées; toutefois, elles n'avaient pas l'aspect blanchâtre et mastic qu'elles prennent au cas d'obstruction du canal cholédoque, alors que la bile ne peut plus arriver jusqu'à l'intestin.

Il s'agissait donc ici d'un ictère vrai, très fébrile, et à voir le malade abattu, fébricitant, répondant péniblement aux questions qu'on lui adressait, on pensait tout d'abord aux formes infectieuses et graves de l'ictère, à l'ictère dit typhoïde.

L'examen du foie fournissait des renseignements précieux. La région hépatique formait une voussure qui s'étendait jusqu'à l'épigastre ; cette voussure était si marquée qu'une ponction exploratrice avait été faite, sans résultat du reste, avant l'entrée du malade à l'hôpital, dans l'idée qu'on pourrait bien avoir affaire à une tumeur liquide. Le foie était volumineux et très sensible à la pression; il débordait de deux travers de doigt les fausses côtes. Les autres organes abdominaux et thoraciques étaient sains ; rien aux poumons, rien au cœur, la maladie tout entière semblait bien concentrée sur le foie. Tel était l'état du malade le jour et le lendemain de son entrée à l'Hôtel-Dieu, il s'agissait de faire un diagnostic.

Interrogé sur le début de son mal, cet homme nous apprit que douze jours avant, le 27 février au matin, il avait été pris d'un violent frisson et d'un fort accès de fièvre qui n'était que le prélude d'une longue série d'accès semblables. Depuis cette époque, frissons et accès s'étaient répétés presque tous les jours, tantôt à une heure, tantôt à une autre, sans périodicité. Vous avez pu constater ces grands accès fébriles; l'accès débutait par un frisson des plus violents avec claquement des dents et tremblement de tout le corps ; ce stade de froid, qui durait environ une demi-heure, était suivi d'un stade de chaleur des plus prononcés et de sueurs si profuses que le malade était littéralement baigné dans son lit. Après l'accès, qui rappelait complètement l'accès palustre avec ses trois stades classiques, le malade tombait dans une sorte de somnolence. En seize jours, on a pu compter quatorze accès survenant matin ou soir, à heures variables ; certains jours, il y eut même deux accès. Outre ces accès la fièvre était continue.

Au dire de cet homme, une vive douleur hépatique était survenue dès le début de cette période fébrile ; cette douleur,

bien qu'atténuée, durait encore, mais la jaunisse avait été plus tardive, elle n'était apparue que quelques jours après les accès de fièvre, et elle ne fut jamais bien intense, pas plus au début de la maladie qu'à une période déjà avancée.

Muni de ces renseignements, on pouvait faire plusieurs suppositions : les grands accès de fièvre, la douleur hépatique et le gros volume du foie, tout cela faisait penser à la suppuration de l'organe; mais quelle pouvait être la cause de cette suppuration? L'hypothèse d'un kyste hydatique suppuré était peu admissible, car l'augmentation de volume du foie était de date toute récente, et du reste une ponction exploratrice était restée sans résultat. S'agissait-il d'un gros abcès du foie analogue à l'abcès dit tropical, habituellement consécutif à l'infection dysentérique; s'agissait-il au contraire, de petits abcès miliaires associés à une angiocholite suppurée? La première de ces deux hypothèses était peu admissible, cet homme n'ayant dans son passé rien qui pût expliquer la formation d'un gros abcès du foie ; quant au gros abcès dysentérique *nostras*, sa symptomatologie est tellement effacée qu'il passe souvent inaperçu[1]. La seconde hypothèse était à débattre, le tableau que nous avions sous les yeux rappelant assez bien les symptômes de l'angiocholite infectieuse, calculeuse ou non ; toutefois, l'angiocholite ne provoque pas en quelques jours une telle augmentation du volume du foie.

Il est une variété d'hépatite suppurée à laquelle il faut toujours penser dans des cas analogues à celui-ci, je veux parler des abcès hépatiques consécutifs à *l'appendicite*. Les grands accès de fièvre, la douleur hépatique, l'accroissement rapide du volume du foie et l'ictère forment un syndrome qui doit éveiller en vous l'idée de l'infection hépatique consécutive à l'infection appendiculaire. Mes élèves y avaient pensé et vous jugez de ma satisfaction quand ils m'ont fait part des déductions précises et méthodiques qui les avaient mis sur la voie du diagnostic. Il s'agissait de savoir si notre

1. Boinet. Grands abcès du foie « nostras » d'origine dysentérique. *Revue de Médecine*, 10 janvier 1897.

homme avait eu récemment une poussée d'appendicite aiguë : je dis appendicite *aiguë*, car c'est seulement pendant la phase active de l'exaltation de virulence en cavité close, que semblables accidents peuvent se préparer. Interrogé dans ce sens, notre malade répondit qu'une dizaine de jours avant le début de ses grands accès de fièvre, il avait en effet éprouvé de vives douleurs abdominales qui l'avaient obligé d'interrompre son travail ; il localisait l'origine et le siège de ces douleurs à la fosse iliaque droite, et *il nous montrait du doigt* la région qui correspond exactement au point de Mac Burney (région appendiculo-cæcale), c'est-à-dire le milieu d'une ligne tirée de l'ombilic à l'épine iliaque droite antérieure et supérieure. Cette phase de douleurs appendiculaires, qu'on arrivait à reconstituer par l'interrogatoire précis et rigoureux du malade, n'avait duré que quelques jours ; mais elle était indéniable, elle avait été accompagnée d'une forte constipation, comme c'est l'usage.

Muni de ces renseignements et bien qu'il fût impossible actuellement de constater quoi que ce soit à l'exploration de la région appendiculaire, on pouvait affirmer que cet homme avait eu à cette époque une appendicite de moyenne intensité, appendicite bénigne en apparence, qu'on eût décorée il y a quelques années de la dénomination aussi fausse que mauvaise de coliques appendiculaires. Mais ne savons-nous pas aujourd'hui que l'appendicite n'est jamais bénigne au vrai sens du mot ; ne savons-nous pas que sous des apparences trompeuses, l'exaltation de virulence en cavité close, *qui résume en elle toute l'histoire de l'appendicite,* peut favoriser le passage des microbes pathogènes dans toutes les directions, vers le péritoine et ailleurs, et propager ainsi par les voies lympathiques ou veineuses des infections *à distance* dont la plus terrible est sans contredit l'infection hépatique? En conséquence, on s'arrêta à l'idée d'abcès multiples du foie consécutifs à une appendicite, et on porta du même coup un diagnostic précis et un pronostic fatal, l'infection hépatique d'origine appendiculaire étant au-dessus des ressources de la médecine et de la chirurgie.

Pendant les vingt-huit jours que cet homme a séjourné

dans mon service, la fièvre a persisté malgré toutes les médications; nous avons compté quatorze grands accès précédés de violents frissons ; toutefois, après une quinzaine de jours, frissons et accès ont disparu, bien que la fièvre ait persisté. Ainsi que vous pouvez le constater sur la planche annexée à cette observation, la température a parfois atteint 41 degrés. En peu de temps, le foie uniformément développé, avait pris de telles proportions qu'il faisait saillie dans le ventre sous forme d'une énorme tumeur dure et sans bosselures ; par moments, l'ictère s'amendait, et les matières fécales étaient plus ou moins colorées. La région hépatique était douloureuse, et les douleurs par leurs irradiations atteignaient l'épigastre, l'abdomen et le thorax. La respiration devenait dyspnéique et on constatait à la base de la poitrine, surtout du côté droit, des râles de congestion et d'œdème pulmonaire.

Le 31 mars survint un érysipèle de la face qui disparut en quelques jours. Les derniers jours de la maladie, le foie avait encore augmenté de volume, l'ictère avait pour ainsi dire disparu, le ventre était très ballonné, les selles étaient diarrhéiques, fétides et presque décolorées. Le malade de plus en plus prostré, plongé dans un état adynamique, ne répondait plus aux questions qu'on lui adressait, il avait l'apparence d'un typhique arrivé à la période ultime. Il succomba, le 8 avril, avec 40 degrés de température, quatre semaines après son entrée dans le service et moins de six semaines après le premier grand accès de fièvre qui fut le début de son infection hépatique. L'appendicite cause et origine des accidents mortels remontait à deux mois.

Comme traitement, cet homme avait été soumis au régime lacté, lait et lactose, on avait pratiqué de fréquentes injections de sérum de 200 et 300 grammes. Grâce à cette médication, les urines étaient restées longtemps abondantes. Je ne m'étais pas arrêté un seul instant à l'idée de l'intervention chirurgicale, la chirurgie étant impuissante devant les abcès multiples de l'infection appendiculaire du foie. La planche ci-jointe reproduit la courbe de température. Les points rouges de la courbe indiquent les quatorze accès de fièvre ainsi que la température qui fut atteinte pendant ces accès.

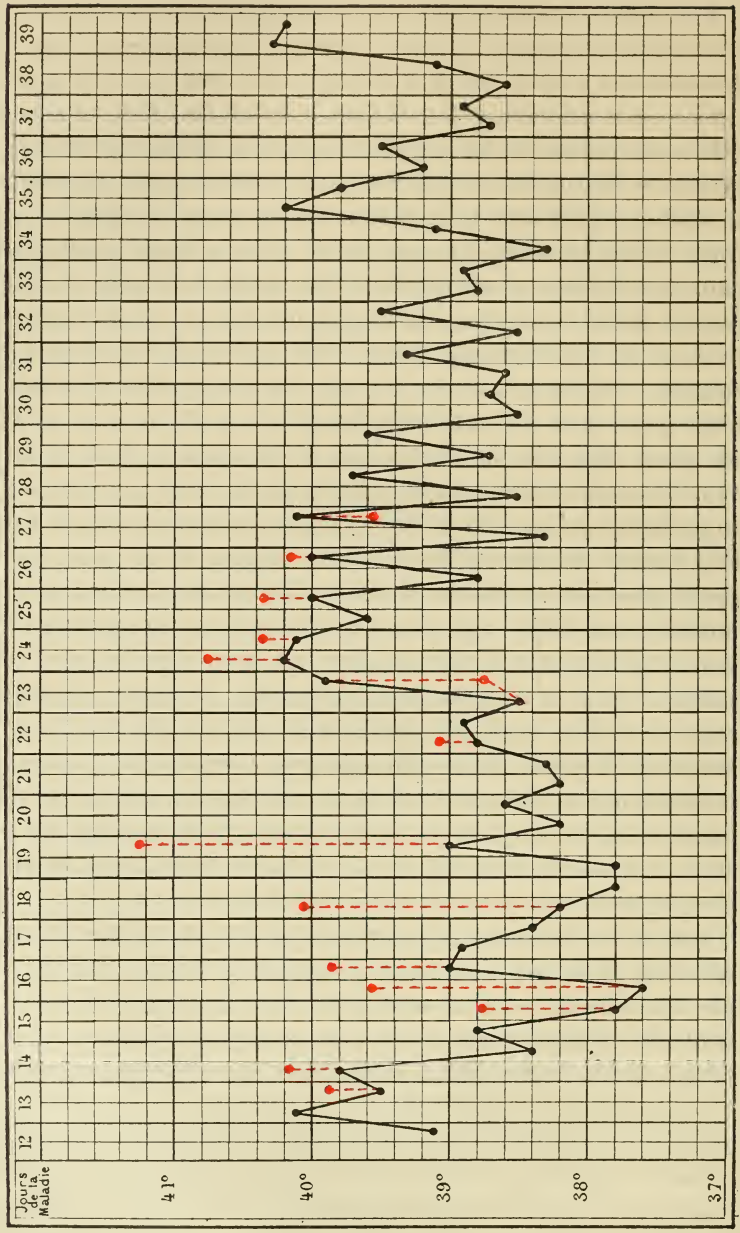

Foie appendiculaire. — Infection suppurée du foie.

Telle est l'observation de ce malade, voyons maintenant quels furent les résultats de l'autopsie.

L'autopsie confirma de tous points le diagnostic : voici le foie; vous voyez qu'il est énorme, il a plus que doublé de volume; il pèse 3,200 grammes. Son aspect et sa coloration sont absolument modifiés, sa surface est soulevée en différents endroits par des voussures de teinte jaunâtre et brunâtre. Au premier aspect, on dirait presque un cancer secondaire avec ses bosselures aux nuances multiples. La consistance de l'organe est molle. Des coupes pratiquées dans toutes les régions du foie, lobe droit, lobe gauche, lobe carré, lobe de Spiegel, mettent partout des abcès à découvert; le foie en est comme criblé. On pourrait certainement compter 150 ou 200 abcès, du volume d'une tête d'épingle, d'un petit pois, d'une noisette, d'un œuf; il y a même un gros abcès de la dimension d'une orange dans le lobe droit. Les uns sont superficiels, presque sous-jacents à la capsule de Glisson, les autres sont profondément cachés dans l'épaisseur du parenchyme. Ils contiennent un pus assez épais sans odeur fétide, dont la coloration plus ou moins jaunâtre, verdâtre, rappelle toute la gamme du jaune et du vert. Ces abcès sont la plupart indépendants les uns des autres; ils sont séparés par des cloisons de tissu hépatique sain ou altéré, mais ils n'ont pas de parois qui leur soient propres. D'autres abcès communiquent entre eux, tendent à se fusionner et forment par leur réunion des anfractuosités purulentes considérables. A la section, bon nombre de ces abcès ont un aspect spongieux, aréolaire, alvéolaire. D'où le nom d'*abcès aréolaires du foie* (Chauffard).

Les voies biliaires extra-hépatiques sont saines et perméables; il en est de même du tronc de la veine porte qui ne présente pas la moindre altération. Les organes abdominaux sont absolument normaux; à part quelques adhérences péri-hépatiques, pas de lésion péritonéale, pas d'ascite. Rien à la rate, rien à l'intestin.

Mais l'appendice iléo-cæcal, *cause de tout le mal*, est le siège de lésions que nous allons maintenant étudier. Il est enveloppé de fausses membranes qui en triplent le volume

en l'unissant de façon intime à la face postérieure du cæcum et à la partie antérieure du muscle psoas. En disséquant ces adhérences de façon à isoler l'appendice, on met à jour un petit abcès péri-appendiculaire, contenant à peine une cuillerée à café de pus légèrement fétide. A la base de l'appendice, les veines appendiculaires sont tellement développées qu'elles forment un véritable réseau variqueux, saillant, qui après avoir enveloppé l'appendice, va s'épanouir sur le cæcum, où il se confond avce les veines mésaraïques.

La figure que je mets sous vos yeux, et qui représente la

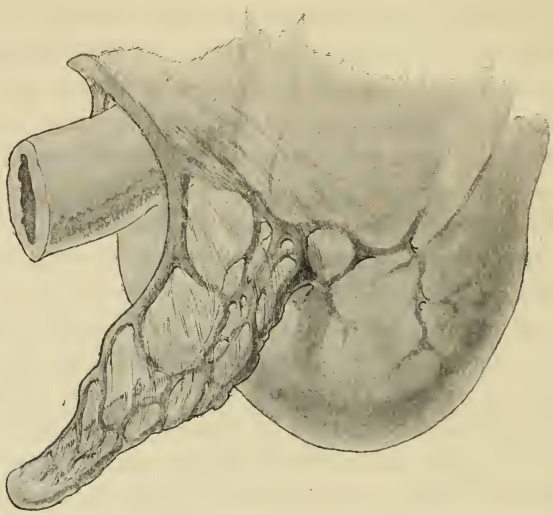

face postérieure du cæcum avec l'appendice, vous montre ce réseau veineux appendiculaire et péri-appendiculaire ; il est le témoignage des lésions veineuses, phlébites et thromboses, que je vais vous décrire dans un instant. Je n'ai jamais rencontré pareil réseau veineux dans l'appendicite ; il est probable qu'il n'acquiert un tel développement qu'au cas d'infection veineuse appendiculo-portale.

L'appendice n'est point perforé, le canal appendiculaire ne contient pas de calcul, il a recouvré sa perméabilité, mais sa muqueuse est exulcérée en trois ou quatre points vers l'extrémité terminale et un tout petit abcès siège sous

la muqueuse. En résumé, nous trouvons là des lésions périappendiculaires et des reliquats d'appendicite.

L'appendice porte les vestiges de l'infection appendiculaire, en apparence légère, qui avait suscité chez notre malade la phase douloureuse localisée à la fosse iliaque droite, phase douloureuse qui avait précédé de douze jours environ, l'infection hépatique. A supposer que cet homme n'eût pas succombé à son infection hépatique, il aurait dû compter un jour ou l'autre avec ses lésions appendiculaires mal éteintes.

Telles sont les lésions macroscopiques du foie et de l'appendice; je vais actuellement vous faire connaître les lésions histologiques et les résultats de l'examen bactériologique.

Le pus du petit abcès périappendiculaire consécutif à l'appendicite a donné *une culture pure de coli-bacille*. Les veines de la tunique celluleuse de l'appendice sont atteintes en grand nombre d'endophlébite et de périphlébite. Plusieurs de ces veines sont trombosées, leur lumière à disparu et est comblée par un thrombus formé en partie de cellules endothéliales et de tissu fibreux. A côté de ces veines trombosées, on trouve, surtout sous la séreuse, des veines très dilatées, veines variqueuses, qui forment le plexus variqueux appendiculaire constaté à l'œil nu. Dans les parois des veines trombosées et dans le tissu de périphlébite, l'examen bactériologique décèle des formes microbiennes.

Les préparations histologiques figurées sur la planche ci-dessous ont pour but de vous montrer la formation et l'évolution des abcès appendiculaires du foie. Les microbes partis de la cavité close se sont engagés dans les veines appendiculaires, tout en semant sur leur chemin des infections veineuses, phlébites et thromboses et ils ont gagné le foie à la faveur de la veine porte. Les voici arrivés dans le foie; ils y suivent la distribution des veines portes, c'est dire qu'ils occupent la périphérie des lobules hépatiques. C'est donc autour des lobules du foie que débute l'infection du foie appendiculaire; les microbes y pullulent et des cellules embryonnaires engainent la veine porte comme un manchon; vous voyez en A le début portal de cette infiltration

périlobulaire. En B, l'abcès commence à se développer ; des amas considérables de cellules embryonnaires englobent et encombrent la veine-porte périlobulaire, modifient et détruisent les lobules voisins. Les microbes pénètrent parfois dans le lobule hépatique (pyléphlébite intralobulaire) mais l'infection atteint rarement la veine centrale du lobule. En C, vous suivez l'abcès dans sa formation; les canaliculaires biliaires et l'artère hépatique sont englobés dans l'abcès sans participer au processus. En D, l'abcès est formé, abcès cloisonné, alvéolaire, aréolaire; la réunion de plusieurs abcès aboutit à la formation d'abcès de plus en plus volumineux, et, à l'autopsie vous trouvez des abcès par centaines. Quelques jours, quelques semaines ont suffi à la formation de cette multitude d'abcès d'origine appendiculaire.

La planche ci-dessous vous montre d'une façon plus schématique comment se fait la marche de l'infection. Vous

voyez en L, le lobule hépatique normal; en *vp* la veine porte normale et les points *a*, *b*, *c* représentent les étapes successives de l'abcès dans les espaces portes.

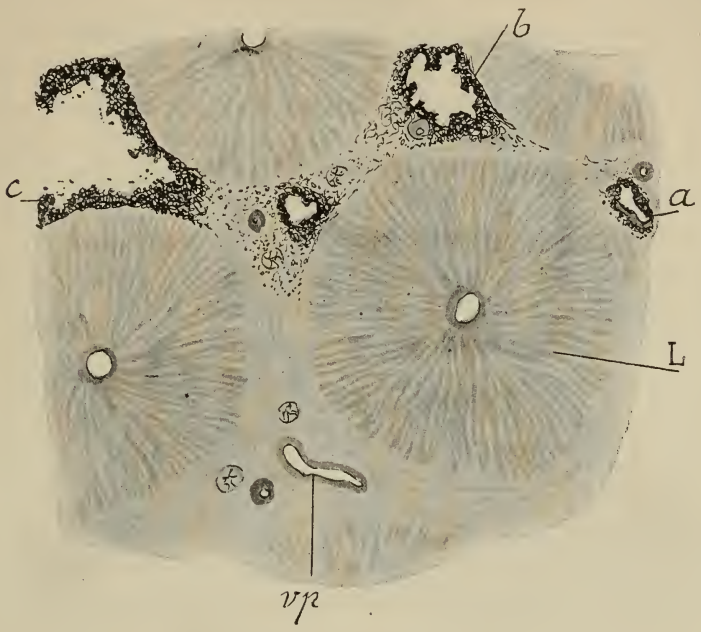

La planche suivante représente l'envahissement du foie par les microbes. Au niveau des veines portes légèrement atteintes de périphlébite, on constate au milieu des cellules embryonnaires, des amas de coli-bacilles; on en trouve aussi dans l'épaisseur des parois. A un degré plus avancé, les coli-bacilles sont répartis sans ordre; on en voit dans toute l'étendue des abcès, vous voyez en *a* des amas de coli-bacilles.

En résumé, dans l'observation que je viens de vous présenter, il a été possible de suivre le coli-bacille dans sa pérégrination depuis son point de départ, l'appendice, jusqu'à son point d'arrivée, le foie. Et quand on pense que cette désorganisation complète du foie s'est faite en quelques semaines, quand on veut bien réfléchir que ces centaines d'abcès se sont produits en un temps si court, on

comprend quelle a dû être l'exaltation de virulence qui s'est effectuée dans la petite cavité close appendiculaire.

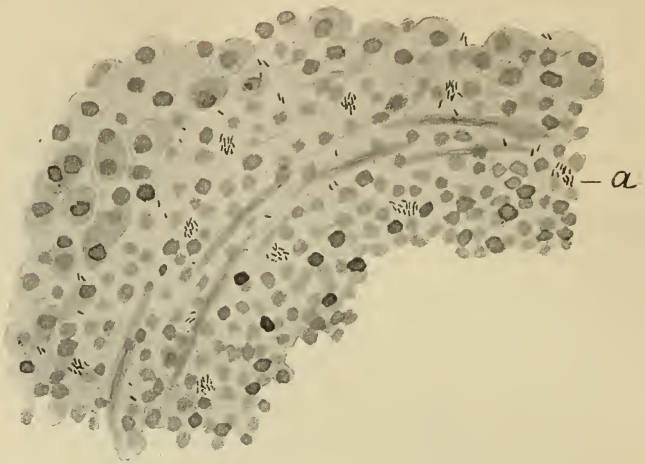

J'ai maintenant à vous faire part d'une autre observation qui présente, avec la précédente, les plus grandes analogies : Il y a trois ans, je voyais en consultation avec le Dr Claisse une fillette de onze ans qui, depuis sept jours, était atteinte d'appendicite. La péritonite était déclarée et les symptômes étaient des plus graves. Malgré l'imminence du péril, l'intervention chirurgicale pouvait peut-être encore sauver la petite malade, aussi l'opération fut-elle pratiquée par M. Routier. La péritonite était en effet généralisée, l'appendice était gangrené et perforé. Quoique les conditions opératoires fussent des plus mauvaises, l'amélioration ne se fit pas attendre, les accidents péritonéaux cessèrent immédiatement, la température s'abaissa et pendant quelques jours on put croire à un succès. Mais soudain éclate un terrible accès de fièvre avec violent frisson, température à 40 degrés et sueurs profuses. Le lendemain, la fièvre persiste et le même accès reparaît sans aucun autre symptôme qui pût nous mettre sur la piste de la complication qui se préparait.

S'agissait-il d'une infection péritonéale secondaire ? c'était peu probable, car le ventre était souple, indolore et la plaie

abdominale était en parfaite état. Alors une douleur à l'hypocondre droit attira notre attention. Le foie devint rapidement douloureux et très volumineux, en trois jours il débordait les fausses côtes de plusieurs travers de doigt. Cet ensemble de symptômes, grands accès de fièvre, douleur hépatique, augmentation rapide du volume du foie, n'indiquaient que trop que nous assistions à la plus terrible des complications de l'appendicite, l'infection du foie. Et en effet, malgré tous les traitements, la fièvre continua entrecoupée de grands accès se répétant parfois matin et soir, accès tout à fait comparables à ceux du malade de notre première observation. En huit jours, le foie avait doublé de volume. En même temps étaient apparus d'autres symptômes, teinte ictérique, état nauséeux, douleurs épigastriques, vomissements, diarrhée sous forme de débâcle, et la pauvre enfant succomba dans l'adynamie deux semaines après le début de sa complication hépatique, quatre semaines après le début de son appendicite.

Ne croyez pas, Messieurs, que les abcès du foie soient une complication rare de l'appendicite; M. Berthelin[1] en a réuni vingt-huit observations dans sa thèse inaugurale. Bon nombre de cas semblables passent inaperçus ou ne sont pas publiés, et je tiens à vous en faire connaître encore quelques exemples avant d'entreprendre l'étude générale de ce que je vous propose d'appeler le « *foie appendiculaire* ».

M. Achard a publié l'observation suivante[2] : un garçon de dix-huit ans entre à l'hôpital pour une forte fièvre et des douleurs abdominales qui avaient débuté par la fosse iliaque droite (c'était l'appendicite). Le foie forme une voussure sous les fausses côtes droites, la température atteint 38°,6. Plus tard, une teinte ictérique se déclare et l'urine renferme des pigments biliaires. Une ponction faite dans le foie hypertrophié donne issue à quelques gouttes de sang mélangé à des

1. M. Berthelin. Complications hépatiques de l'appendicite. *Thèse* de Paris, 1895.

2. Achard. Infection du foie compliquant l'appendicite, *Société de Biologie*, 16 novembre 1891.

grumeaux purulents. L'ensemencement sur divers milieux de culture fournit des colonies pures de bacterium coli. Les vomissements et la diarrhée continuent et ce jeune homme succombe dans le marasme après deux mois de maladie. A l'autopsie, on trouve un énorme foie criblé d'abcès; on ne peut faire une section sans en ouvrir une multitude de toutes dimensions; il en est qui ont le volume d'une mandarine, d'une noisette, d'un pois. Les plus volumineux ont l'aspect d'une poche hérissée de tractus filamenteux; ceux qui sont plus petits sont formés de logettes distinctes séparées par un réseau de petites cloisons; il en résulte un aspect alvéolaire. Le pus de ces abcès est verdâtre, un peu filant. L'appendice est perforé, le canal appendiculaire a été transformé en cavité close par une oblitération voisine de l'orifice cæcal. La veine porte et ses grosses divisions intra-hépatiques sont perméables et ne contiennent pas de caillots.

Voici une autre observation publiée par M. Feltz [1]. Une fillette de treize ans était soignée depuis une huitaine de jours pour des douleurs dans la fosse iliaque droite, douleurs accompagnées de nausées et de fièvre. Il s'agissait là d'une appendicite. Après l'entrée de la fillette à l'hôpital, un nouvel épisode se déclare : la température monte à 40 degrés, le foie devient très douloureux et très gros; en peu de jours, il dépasse les fausses côtes de quatre travers de doigt. L'ictère d'abord très léger s'accentue les jours suivants. Les grands accès de fièvre continuent et la petite malade succombe dix jours après le début de ces accidents hépatiques. A l'autopsie, on constate que le foie a doublé de volume. A la coupe, on le trouve farci d'une quantité de petits abcès de la dimension d'un pois à une noisette. Ces abcès présentent un aspect aréolaire, le pus est épais, visqueux, jaunâtre. Au premier aspect, l'intestin ne présente rien d'anormal, le péritoine est sain; la fosse iliaque droite paraît intacte. En dévidant l'intestin, on arrive à la valvule iléo-cæcale et au cæcum qui sont normaux. Mais l'appendice

1. Feltz. *Appendicite compliquée d'abcès aréolaires du foie.* Communication à la Soc. méd. des hôpitaux, 11 avril 1895.

iléo-cæcal est englobé dans une petite cavité purulente; il est perforé à son tiers supérieur. On tenait le corps du délit, cause des accidents mortels.

Laissez-moi vous citer encore une observation publiée par M. Jorand[1] : Un enfant de neuf ans est pris pendant la nuit de vomissements répétés et de fièvre intense avec agitation et insomnie. Les jours suivants, les vomissements continuent. A son entrée à l'hôpital, on constate à la fosse iliaque droite des douleurs qui existent depuis le début de la maladie. C'était la phase appendiculaire. Soudain, douze à quatorze jours environ après cette première phase de la maladie, l'enfant est pris d'un grand frisson avec claquement de dents et la température monte à 41 degrés. La région hépatique devient douloureuse; le foie déborde les fausses côtes de plusieurs travers de doigt et forme une véritable tumeur. Un léger ictère se déclare, la diarrhée est abondante, l'amaigrissement est considérable et l'enfant succombe au trente-deuxième jour de sa maladie. A l'autopsie, on trouve le foie doublé de volume; en pratiquant une série de coupes, on le trouve farci d'abcès d'aspect aréolaire dont les plus gros atteignent le volume d'une noix. L'appendice iléo-cæcal, cause des accidents mortels, est replié en arrière du cæcum; il est perforé à son extrémité; il plonge dans une cavité purulente d'aspect gangreneux.

Je crois inutile de multiplier les exemples; il y en a par douzaines; nous sommes suffisamment édifiés sur le processus de l'infection hépatique d'origine appendiculaire pour qu'il nous soit possible de reprendre la question dans son ensemble. Voici comment les choses se passent le plus souvent : Un individu, enfant ou adulte, est pris un jour des symptômes d'une appendicite intense ou légère. On fait appeler un médecin. Si celui-ci connaît bien la question, il n'est pas long à faire son diagnostic. Il commence par rechercher *avec précision* la région abdominale où la douleur a

1. Jorand. Appendicite perforante, avec pyléphlébite suppurée et abcès aréolaires du foie, *Bull. soc. anat.*, 1894, p. 300.

débuté; il procède à son examen *avec méthode;* la palpation, la pression, la défense musculaire, l'hyperesthésie, tout lui permet de constater que le foyer douloureux correspond au milieu d'une ligne qui va de l'ombilic à l'épine iliaque antérieure et supérieure (point de Mac Burney). C'est bien à ce niveau (région appendiculo-cæcale) que le ventre est tendu et douloureux, et à supposer que le ventre soit sensible en d'autres régions, c'est bien là que la douleur a débuté, c'est bien là qu'elle a son maximum d'intensité. Il se renseigne alors avec soin, sur les débuts de la maladie : il apprend que le sujet était en pleine santé quand il a éprouvé les premières atteintes du mal; la douleur n'a pas éclaté d'emblée avec violence, elle a mis plusieurs heures et plus encore avant d'acquérir toute son intensité; en même temps, ou peu après, sont survenues des nausées, peut-être même un ou plusieurs vomissements. Il n'y a pas à hésiter, le diagnostic d'appendicite est nettement établi, et le médecin en question ne cache pas ses appréhensions à l'entourage du malade, à sa famille; il explique comment une appendicite, même bénigne en apparence, expose aux plus grands dangers; il parle de ces cas, bien trop nombreux, hélas! où une appendicite, jugée presque comme quantité négligeable, fut suivie quelques jours plus tard de septicémie péritonéale, de péritonite généralisée, de toxi-infection mortelle, d'abcès à distance, d'infection suppurée du foie toujours meurtrière. Et c'est pour mettre le malade à l'abri de ces terribles éventualités qu'il réclame l'opération avec insistance, il la réclame, essayant de convaincre l'entourage et le malade, qui finissent heureusement par accepter l'opération.

Si le médecin appelé auprès du malade est de ceux qui ne sont pas au courant de la question, *ou qui ne se donnent pas la peine de la connaître*, s'il en est encore aux descriptions erronées qui enseignent « qu'on a bien le temps de voir venir », l'état du malade lui paraît si peu alarmant, la fièvre est si peu intense, le ventre est si peu ballonné, qu'il se contente d'un diagnostic approximatif; il ne voit là qu'une typhlite, une entéro-colite qui va céder en quelques jours aux purgatifs, aux applications de glace, aux piqûres de mor-

phine. Il trouve le cas fort bénin, et, pour rien au monde, il ne consentira à une intervention chirurgicale. Et, en effet, quelques jours plus tard, la convalescence se dessine et semble lui donner raison, il triomphe, disant bien haut que c'est ainsi qu'on guérit « la typhlite » et qu'on a bien tort de livrer au chirurgien un tas de gens soi-disant atteints d'appendicite et qui ne sont justiciables que d'un traitement médical.

Mais le triomphe n'est pas de longue durée; pendant ces quelques jours où le malade a semblé marcher à la guérison, l'infection a parcouru silencieusement son chemin, les microbes pathogènes partis de l'appendicite, munis d'une virulence effrayante, sont déjà arrivés dans le foie et de terribles événements se préparent. Après une phase silencieuse comparable à l'incubation, éclatent les grands symptômes de l'infection du foie, les violents accès de fièvre, la douleur hépatique, l'accroissement rapide du volume du foie, l'ictère. Les accidents se précipitent et en quelques jours, en quelques semaines, le malade succombe, et des deux médecins on voit alors celui dont il fallait suivre les conseils.

Sachez-le bien, Messieurs, et ne l'oubliez pas, la gravité et les funestes conséquences de l'appendicite ne sont pas toujours en rapport, il s'en faut, avec l'intensité de ses symptômes. C'est un point sur lequel j'ai longuement insisté l'an dernier, lors de nos leçons sur l'appendicite[1]. Je vous ai cité des exemples concernant des malades atteints d'appendicite, d'apparence légère, presque sans fièvre et néanmoins l'opération que j'avais fait pratiquer hâtivement, trente heures, quarante heures après le début de la maladie, mettait à découvert des appendices gangrenés, perforés, et des péritonites qui eussent été certainement mortelles si l'opération avait été tant soit peu différée.

Pareilles considérations sont applicables à l'infection hépatique consécutive à l'appendicite. La phase appendiculaire est tantôt très aiguë, très douloureuse, tantôt elle peut être assez

1. *Clinique médicale de l'Hôtel-Dieu*, 1897.

légère pour passer inaperçue aux yeux d'un observateur inattentif ou inexpérimenté. Vous avez vu combien cette phase appendiculaire avait occupé peu de place dans l'histoire de notre malade, il s'en était si peu inquiété qu'il n'avait cessé son travail que peu de jours et cependant les conséquences devaient en être mortelles. L'infection hépatique peut donc survenir quelle que soit la variété de l'appendicite; que l'appendice soit ou non perforé, qu'il plonge ou non dans un foyer purulent, qu'il y ait ou non lésions péritonéales et lésions péri-appendiculaires. Ce ne sont pas les lésions extra-appendiculaires qui créent le danger; tout le danger vient de la lésion intra-appendiculaire, de la cavité close où s'exalte la toxi-infection.

Vous trouvez ici une nouvelle application de cette exaltation de virulence en cavité close si nettement démontrée par l'expérimentation, et qui m'a servi à expliquer toute l'histoire de l'appendicite. C'est dans le canal appendiculaire transformé en cavité close, que le coli-bacille acquiert l'exaltation de virulence et la force d'expansion qui lui permettent de traverser les parois de l'appendice et d'aller ensemencer le péritoine alors même que les parois ne sont pas perforées; c'est également l'exaltation de virulence et la force d'expansion acquises en cavité close qui facilitent au coli-bacille sa migration à travers les vaisseaux lymphatiques et les vaisseaux sanguins et qui lui permettent de porter au loin la désolation et la mort sous le nom d'*infections à distance*. Or, l'infection hépatique, vous venez d'en avoir la preuve sur les préparations que je vous ai montrées, est une de ces infections à distance propres à l'appendicite. Le coli-bacille à la faveur de sa virulence exaltée pénètre dans les veines appendiculaires, gagne la grande veine mésaraïque, la veine porte et le foie.

Dans quelques cas comme chez notre malade, ces phlébites forment un véritable réseau appendiculaire variqueux. Quelques veinules sont thrombosées, d'autres ne le sont pas. Parfois les phlébites occupent des troncs veineux plus volumineux, tels que la grande veine mésaraïque qui reçoit les

veines appendiculaires et même le tronc de la veine porte aboutissant de la veine mésaraïque.

Vous voyez, sur la figure ci-dessous, le trajet suivi par l'agent infectieux; en A, le point de départ des microbes au niveau des veines appendiculaires, leur migration dans la grande veine mésaraïque *gm*, puis dans la veine porte, et leur arrivée dans le foie F où ils vont coloniser avec une effrayante rapidité.

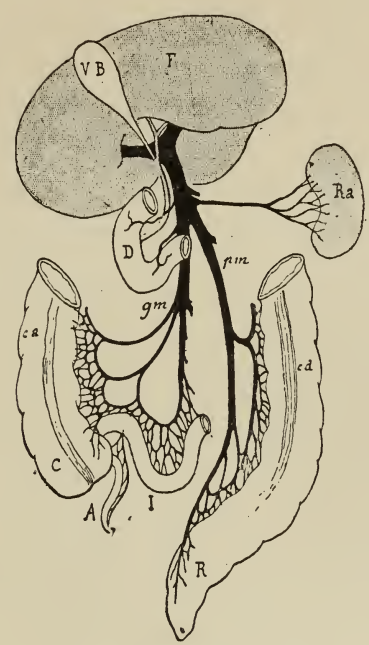

Mais tandis que des phlébites infectieuses se déclarent sur les branches veineuses, depuis les petites veinules appendiculaires jusqu'aux troncs veineux volumineux, le colibacille, lui, a déjà pénétré dans le foie où nous allons le retrouver dans un instant.

La preuve que c'est bien dans la cavité close appendiculaire, et non pas en dehors de l'appendice, que s'élaborent les propriétés nocives particulières qui favorisent la migration de microbes pathogènes vers le foie, c'est que les

autres lésions de l'intestin[1] et du péritoine pour si profondes qu'elles soient ne déterminent pas les abcès du foie. L'intestin, y compris la région cæco-appendiculaire, peut plonger dans le pus au cours de péritonites de diverse nature sans qu'il en résulte jamais des abcès du foie. Les ulcérations tuberculeuses de l'intestin, pour si nombreuses et profondes qu'elles soient, n'engendrent pas les abcès du foie. Les parois de l'appendice iléo-cæcal lui-même peuvent être envahies par la tuberculose ainsi que je vous en ai montré un cas récemment, sans que le foie soit infecté; peu importe que les parois de l'appendice soient le siège de tuberculose ou d'actinomycose, il n'y a, et il ne peut y avoir exaltation de virulence et migration coli-bacillaire que si le canal appendiculaire a été transformé en cavité close. C'est là le *primum movens* indispensable.

Même raisonnement pour la fièvre typhoïde; bien que l'intestin et le cæcum soient labourés par de grandes ulcérations typhiques, bien qu'ici comme dans les ulcérations tuberculeuses, la brèche soit largement ouverte à tous les microbes de l'intestin, ceux-ci ne s'engagent pas dans la veine porte, ils ne vont pas coloniser dans le foie parce qu'ils n'ont pas été préparés en cavité close. Dans un travail publié dans la *Revue de médecine*, M. Lannois[2] s'étonne que le foie échappe à l'infection, alors que l'intestin est creusé d'ulcérations tuberculeuses et d'ulcérations typhoïdes; il cite la statistique de M. Schultz concernant 362 autopsies de fièvre typhoïde sans qu'on ait pu trouver un seul abcès du foie. « Ceci, dit M. Lannois, est bien fait pour nous surprendre si l'on songe aux connexions veineuses directes qui existent entre l'intestin et le foie et aux lésions parfois si profondes de la paroi intestinale, sous l'influence de l'action ulcérative de la fièvre typhoïde. » En effet, il y avait de quoi être surpris tant que la pathogénie des lésions hépatiques d'origine intestinale n'avait pas été éclairée, mais aujourd'hui nous savons que si le foie reste indemne malgré les

1. L'agent pathogène de la dysenterie par son affinité spéciale pour le foie fait seul exception.

2. Lannois. *Revue de médecine*, 1895, p. 909.

grandes ulcérations tuberculeuses ou typhiques qui ravinent l'intestin, c'est que l'exaltation de virulence des microbes intestinaux n'a pas été préparée en cavité close. Le travail de M. Lannois lui fut inspiré par un cas suivi d'autopsie dans laquelle on trouva à la fois (chose tout à fait exceptionnelle), des lésions intestinales à peu près cicatrisées de fièvre typhoïde et un gros foie farci d'abcès de différentes dimensions. Mais au cours de l'autopsie, M. Tripier découvrit une appendicite et il n'hésita pas à mettre les abcès du foie, non pas sur le compte des ulcérations intestinales de la fièvre typhoïde, mais sur le compte de l'appendicite, cette variété d'appendicite que j'ai décrite ailleurs sous le nom d'*appendicite paratyphoïde*[1].

M. Tripier eut parfaitement raison. C'est à l'appendicite et non aux ulcérations qu'il fallait attribuer les abcès du foie. En transformant le canal appendiculaire en cavité close, les lésions de la fièvre typhoïde avaient rendu possibles l'appendicite et l'infection du foie.

Cette digression a pour but de vous montrer, une fois de plus, que sans cavité close, pas d'appendicite, et pour ne parler que du cas qui nous occupe aujourd'hui, c'est grâce à l'exaltation de virulence puisée en cavité close, que les colonies microbiennes ont pu se frayer un chemin à travers les veines appendiculaires, suivre le courant jusqu'à la veine porte, *veina porta malorum*, et s'élancer en colonies infectantes à la conquête du foie, leur terre promise.

Voilà donc les microbes arrivés dans le foie, ils prennent position dans les espaces portes, ils colonisent, avec une puissance inouïe de reproduction, leur virulence est telle et le terrain de culture est si éminemment favorable, qu'en quelques jours le foie est doublé de volume et est criblé de centaines d'abcès. Comparez, je vous prie, l'intensité, l'étendue de ces lésions hépatiques et l'exiguïté de la cause qui les a produites : d'un côté, une toute petite cavité close appendiculaire, une appendicite parfois légère, et; de l'autre

1. Académie de médecine, séance du 20 octobre 1896 et *Manuel de pathologie interne*, t. IV, p. 131.

côté, une infection hépatique rapidement envahissante et ne pardonnant jamais.

Cette infection hépatique, je vous rappelle comment elle s'annonce : Le malade a été atteint d'appendicite ; cette appendicite a été violente ou légère, peu importe, parfois même l'opération a été faite (*trop tard*), et le malade opéré de son appendicite est en pleine convalescence. Mais voilà que de grands accès de fièvre ouvrent la scène, accès violents, avec frisson, température à 40 degrés et transpirations abondantes. Ces accès reviennent tous les jours ou plusieurs fois par jour. Entre les accès, il n'y a pas d'apyrexie, la fièvre est continue. Avec les accès de fièvre apparaissent d'autres symptômes : douleur hépatique, douleur à l'épigastre, ictère, état nauséeux, intolérance de l'estomac, vomissements. Ces symptômes sont eux-mêmes accompagnés de la tuméfaction rapide du foie ; cet organe peut, en effet, devenir énorme, il double de volume. La rate reste normale. La diarrhée est aussi fréquente que la constipation ; dans un des cas que j'ai observés, la diarrhée survenait sous forme de débâcles. L'ictère est précoce ou tardif, léger ou assez intense. Les symptômes généraux sont ceux d'un état typhoïde ; le pouls est très accéléré, la langue est sèche et rôtie, les accès de fièvre persistent pendant une ou deux semaines ; parfois la fièvre s'amende, on constate comme une rémission passagère, et, en fin de compte, le malade succombe dans l'adynamie, dans le collapsus, dans un état syncopal, ou avec des symptômes d'ictère grave (hémorragies multiples, albuminurie, anurie).

L'infection hépatique est toujours consécutive à la phase *aiguë* de l'appendicite ; le foie appendiculaire n'est plus à redouter quand le processus actif de l'appendicite est éteint, c'est-à-dire quand les microbes de la cavité close ont depuis quelque temps perdu leur virulence. D'autre part, je ne connais pas un seul exemple où l'infection hépatique soit survenue hâtivement dès les premiers jours de l'appendicite ; la migration des agents pathogènes à travers les veines appendiculaires ne commence jamais, du moins je le crois,

avant le cinquième ou sixième jour de l'appendicite. La chirurgie a donc tout le temps d'intervenir avant que la migration appendiculo-portale soit commencée.

Voilà en quoi consiste le *foie appendiculaire*, la plus terrible complication de l'appendicite ; elle est toujours mortelle; la médecine et la chirurgie sont également impuissantes à conjurer le mal, une fois qu'il est déclaré. En effet, autant le chirurgien peut faire œuvre utile quand il s'agit d'un abcès du foie, quel que soit son volume, autant son intervention est nulle en face de cette infection appendiculaire où les abcès du foie se comptent habituellement par douzaines et par centaines. Mais aussi, quelle leçon, Messieurs, pour ceux qui considèrent que l'intervention chirurgicale dans l'appendicite doit être exceptionnelle; quelle leçon pour ceux qui ne préconisent que l'opération « à froid », c'est-à-dire l'opération après la cessation déjà éloignée des symptômes aigus. Une fois de plus, je m'élève de toutes mes forces contre de pareilles assertions. En fait d'appendicite, il ne faut jamais attendre, car on ne peut savoir ce que le lendemain ou ce que l'avenir nous réserve. Si les malades dont je viens de vous retracer la triste histoire avaient été opérés en temps voulu, l'infection hépatique n'aurait pas eu le temps de se faire, et ils auraient été sauvés. Pour résumer ma pensée en quelques mots, j'affirme qu'*on ne doit jamais mourir d'appendicite ;* faites votre diagnostic sans tarder, imposez l'opération en temps voulu; que l'opération soit faite suivant toutes les règles de l'art et jamais vous ne perdrez un malade d'appendicite.

Je termine cette leçon par les conclusions suivantes :

1° Toute appendicite, même bénigne en apparence, peut devenir la cause d'une infection hépatique qui se traduit par la formation rapide d'abcès multiples qui se chiffrent par douzaines et par centaines, disséminés dans le foie. Ces abcès de dimensions diverses, d'aspect souvent aréolaire, transforment le foie en une sorte d'éponge purulente. La dénomination de *foie appendiculaire*, que je propose à cette variété

de suppuration hépatique, la distingue de toutes les autres suppurations du foie.

2° On est vraiment frappé de la disproportion flagrante qui existe entre la petite cavité close de l'appendice où s'élabore la toxi-infection et ce gros foie de trois kilogrammes où les microbes, doués d'une virulence inouïe, peuvent en quelques semaines, presque en quelques jours, déterminer d'aussi vastes lésions.

3° Les complications hépatiques de l'appendicite éclatent presque toujours brusquement. C'est souvent dans le décours de l'appendicite, c'est en pleine convalescence alors que l'attaque appendiculaire paraissait terminée, qu'un terrible accès de fièvre fait son apparition. Cet accès, suivi de plusieurs autres, est accompagné de douleur hépatique et d'un rapide accroissement du foie. L'ictère ne manque pour ainsi dire jamais. Les vomissements et la diarrhée sont des symptômes fréquents.

4° L'infection hépatique appendiculaire est toujours mortelle; le seul traitement est donc le traitement prophylactique, celui qui consiste à pratiquer l'opération de l'appendicite dès les premiers jours, sans laisser à la complication hépatique le temps de se produire.

5° Il ne faut pas confondre l'infection hépatique appendiculaire avec l'ictère toxique dû à l'adultération des cellules du foie par résorption des toxines de l'appendicite. Il s'agit là, en somme, non pas d'un ictère vrai, mais d'un faux ictère urobilinurique avec albuminurie. Cette question, qui, je crois, était inconnue jusqu'ici, sera traitée en détail à l'une des prochaines leçons.

ONZIÈME LEÇON

OBLITÉRATION PERMANENTE DU CANAL CHOLÉDOQUE

DIAGNOSTIC DES CAUSES DE L'OBLITÉRATION TRAITEMENT CHIRURGICAL

Messieurs,

Nous entreprenons aujourd'hui l'étude d'une question qui intéresse également la médecine et la chirurgie, je veux parler de l'oblitération du canal cholédoque, j'entends l'oblitération permanente, maladie des plus graves et habituellement mortelle, mais dont le danger, dans des circonstances que nous aurons à préciser, peut être conjuré par l'intervention chirurgicale.

Commençons cette étude par l'observation de la malade qui en fait le principal objet. Le 25 août 1897, entrait dans notre salle Sainte-Jeanne, n° 20, une femme de soixante-trois ans, atteinte d'ictère chronique. L'ictère était des plus prononcés, d'un beau jaune verdâtre, généralisé à tout le corps; peau et muqueuses, tout était pris. Les urines d'apparence huileuse avaient une teinte vieil acajou et contenaient du pigment biliaire en quantité, on y trouvait également quelques traces d'albumine. Par contre, les matières fécales étaient blanchâtres, totalement décolorées. Ce contraste entre l'ictère foncé de la peau et des urines et la décoloration des garde-robes indiquait déjà sans plus ample

informé que nous avions affaire à un ictère par rétention, la bile arrêtée dans son parcours ne pouvant plus se déverser dans l'intestin.

Cette femme nous raconta qu'elle était jaune depuis un an; sa jaunisse avait été précédée de crises douloureuses très vives qui survenaient trois heures environ après le déjeuner. Les douleurs partaient de la région épigastrique et irradiaient dans le ventre, dans le dos, entre les omoplates; elles étaient parfois suivies de défaillance voisine de la syncope. Des vomissements bilieux accompagnaient fréquemment ces crises douloureuses. Peu après l'apparition de la jaunisse, les déjections avaient perdu leur coloration normale, elles étaient blanchâtres et analogues à du mastic. Malgré cet état fort pénible, notre malade continua à travailler; elle ne fut arrêtée que par une bronchite pour laquelle elle entra une première fois dans nos salles en août 1896. Pendant cette période, l'ictère diminua sans disparaître et la malade quitta l'hôpital ayant encore la jaunisse.

Depuis cette époque, (septembre 1896) jusqu'à son nouveau séjour dans nos salles (août 1897), c'est-à-dire pendant un an, cette femme a toujours été malade, elle n'a plus eu les grandes crises douloureuses qui avaient signalé le début de sa maladie, mais les douleurs sont devenues continues, ou presques continues, avec exacerbations et vomissements bilieux; la jaunisse s'est installée définitivement, augmentant ou diminuant par intervalles, mais ne cessant jamais. A plusieurs reprises, elle a eu, nous dit-elle, de grands accès de fièvre précédés de frissons et suivis de transpirations abondantes. Un symptôme qui n'a rien de grave, mais qui est des plus fatigants et des plus énervants, le prurit, le prurit de l'ictère, tourmente jour et nuit la malade qui se gratte à s'arracher la peau; vous trouvez sur son corps la trace de ces égratignures. Pareilles démangeaisons deviennent pour les ictériques une véritable torture; incessantes et intolérables, elles leur enlèvent tout repos et provoquent l'insomnie. La malade n'a plus d'appétit, elle a le dégoût des aliments, l'estomac est devenu tellement intolérant que le lait seul, à petite dose, est à peu près conservé.

Aussi les forces ont-elles graduellement diminué, la malade a perdu 15 kilogrammes de son poids, et à voir cette vieille femme, affaiblie, amaigrie, d'aspect cachectique, avec son ictère chronique et ses jambes œdématiées, on ne peut se défendre d'abord d'une mauvaise impression.

L'examen de la malade donne les renseignements suivants : le ventre est légèrement ballonné sans trace de circulation collatérale, il n'y a ni ascite, ni tumeur. Le foie est gros, il déborde de deux travers de doigt le rebord costal; la palpation en est fort douloureuse et la douleur s'accuse surtout très vive à la région qui correspond à la vésicule biliaire, à l'intersection de deux lignes, l'une verticale abaissée du mamelon droit, l'autre horizontale passant par le cartilage de la neuvième côte. Toutefois, la vésicule biliaire n'est pas volumineuse, et à supposer qu'elle le soit, elle est profondément cachée, car elle n'est même pas appréciable. Les autres organes, rate, cœur, poumon, sont à l'état normal; on ne constate pas de souffle tricuspidien, le pouls est à 75. Les urines sont légèrement albumineuses, mais il n'y a pas trace de sucre; vous verrez que cette absence de glycosurie est un renseignement qui n'est pas à dédaigner.

Tel était l'état de la malade à son entrée; je le résume en quelques mots : Ictère chronique datant de un an, douleurs d'abord paroxystiques et plus tard continues; décoloration des matières fécales, intolérance stomacale et vomissements, augmentation de volume du foie, très vives douleurs à la pression dans les parages de la vésicule biliaire, démangeaisons intolérables, insomnie, inappétence, amaigrissement de quinze kilos, œdème des jambes, apparence cachectique. Il s'agissait maintenant de faire un diagnostic; il fallait savoir quelle était, chez cette femme, la lésion qui s'opposait au passage de la bile dans l'intestin.

Le diagnostic des causes des ictères chroniques par rétention est entouré de difficultés.

D'emblée, j'élimine ici la cirrhose hypertrophique biliaire (la maladie de Hanot), ictère chronique avec gros foie et grosse rate, qui se distingue des ictères chroniques que nous étudions aujourd'hui, par la coloration des matières

fécales et par l'afflux non interrompu de la bile dans l'intestin. Pour ce qui est de l'ictère par rétention, avec obstacle à l'écoulement de la bile, l'ictère dont est atteinte notre femme, les causes en sont nombreuses, et, pour ne parler que des plus habituelles, elles se traduisent par des symptômes tellement similaires que le diagnostic de ces causes est souvent fort embarrassant. Il y a même des angiocholites chroniques non calculeuses qui simulent (exceptionnellement, il est vrai), le syndrome de l'oblitération du canal cholédoque au point de rendre tout diagnostic impossible, témoin le cas suivant cité par M. Gérard Marchant[1] : Une femme de cinquante-quatre ans, n'ayant jamais eu de coliques hépatiques, était atteinte depuis deux ans d'un ictère des plus prononcés avec urines bilieuses et décoloration des matières fécales; c'était bien le syndrôme de l'oblitération du cholédoque. M. Marchant ayant pratiqué la laparotomie ne trouva sur le trajet des canaux excréteurs ni calculs, ni tumeur, ni coudure, il n'y avait en un mot aucun obstacle au cours de la bile. Il en fut réduit à pratiquer une fistule biliaire, l'ictère persista, et, après une survie d'un an et demi, la malade fut enlevée par des complications d'ictère grave. A l'autopsie, aussi bien qu'au moment de l'opération, les voies biliaires furent trouvées absolument perméables, le cholédoque était libre et large dans tout son parcours, il n'y avait en aucun point ni calculs ni obstruction. Mais à l'examen du foie, on trouva une angiocholite avec hépatite diffuse à forme nodulaire.

La compression du cholédoque par kyste hydatique du foie, par hypertrophie des ganglions du hile, par cicatrice d'un ulcère du duodénum, par brides et adhérences du voisinage sont autant de causes de rétention biliaire, rares il est vrai, fort bien étudiées par Straus dans sa thèse d'agrégation sur les ictères chroniques. Il est des tumeurs hépatiques et sous-hépatiques dont le diagnostic ne peut vraiment pas être affirmé sans laparotomie exploratrice. Pour vous en donner une idée, il suffit de citer l'observation sui-

1. Discussion sur la cholédocotomie. *Bull. de la Soc. de chir.*, 3 juin 1896, p. 460.

vante de M. Lejars[1] : Une femme de soixante-cinq ans, très amaigrie, entre à l'hôpital en septembre 1896. Depuis six mois, elle a constaté à l'hypocondre droit une tumeur qui grossit et la fait un peu souffrir. Cette tumeur a le volume du poing, elle est *bosselée*, de *consistance ligneuse*, en continuité manifeste avec le bord antérieur du foie. On ne trouve dans le passé de la malade ni ictère ni coliques hépatiques, même frustes, aucun signe de lithiase. On avait, semble-t-il, les meilleures raisons de conclure à un néoplasme malin du foie : l'âge de cette femme, son amaigrissement, son état cachectique, les caractères et l'évolution de la tumeur, tout imposait ce diagnostic. Très intelligente, la malade consentit sans peine à laisser faire une vérification opératoire. Le 22 septembre, M. Lejars pratique une laparotomie médiane sus-ombilicale : il trouve une tumeur hémisphérique, blanchâtre, implantée sur la face convexe du foie, près du bord antérieur, sans rapport avec la vésicule ; cette tumeur conservait, au palper direct, une consistance uniformément dure ; il la ponctionne et, à sa surprise, il voit sortir du trocart un liquide jaunâtre, légèrement trouble ; il incise alors la tumeur et il ouvre une cavité contenant du liquide et des débris d'hydatides ; c'était un kyste hydatique ancien, à parois très épaissies et calcifiées. Le kyste fut excisé et ce qui en restait fut fixé à la paroi abdominale. La malade guérit sans incident et sortit du service dans un état excellent : elle ne souffrait plus et avait repris l'appétit. Pareil kyste déterminant un ictère permanent par compression des canaux hépatique et cholédoque, vous avouerez qu'une laparotomie exploratrice serait seule capable de fixer le diagnostic.

Après les cas rares, parlons des cas fréquents : 1° l'ictère catarrhal prolongé ; 2° le cancer de l'ampoule de Vater ; 3° le cancer primitif des voies biliaires ; 4° le cancer primitif de la tête du pancréas ; 5° les calculs des voies biliaires, sont

1. Lejars. Indications de l'intervention chirurgicale dans les ictères chroniques. *Gazette des hôpitaux*, 15 janvier 1898.

les causes les plus habituelles de l'obstruction permanente des gros canaux biliaires par oblitération ou par compression.

Laquelle de ces causes pouvait être incriminée chez notre malade, c'est ce que nous allons examiner. Était-elle atteinte d'ictère catarrhal prolongé? Je vous rappelle en quelques mots ce qu'est la maladie à laquelle j'ai donné autrefois le nom d'*ictère catarrhal prolongé*[1]. Dans les formes habituelles de l'ictère dit catarrhal, le canal cholédoque, siège de l'obstruction, redevient perméable du douzième au vingtième jour; l'apparition de la bile dans l'intestin est le signal de la guérison, les matières fécales se recolorent, les urines perdent graduellement leur aspect bilieux; il se produit souvent une véritable crise polyurique et azoturique (Chauffard), la toxicité des urines, jusque-là normale, s'élève brusquement (Roger), et la coloration ictérique de la peau disparaît totalement en deux ou trois semaines.

Telle est la marche habituelle de l'ictère dit catarrhal (ictère infectieux bénin); sa durée n'excède pas quelques semaines. Mais il faut compter avec les exceptions[2]; j'ai vu l'ictère catarrhal persister deux et trois mois; il mérite alors la dénomination de « prolongé ». Cet ictère se fait par poussées successives, avec ébauches de rémission, ébauches transitoires qui ne vont pas jusqu'à la disparition des symptômes ictériques. Au nombre des cas que j'ai observés, il en est surtout deux, survenus simultanément chez deux personnes d'une même famille et que j'attribue à une infection duodéno-biliaire par ingestion de gibier avancé; la maladie évolua par poussées successives subintrantes; l'ictère, la décoloration des matières fécales, la teinte ictérique des urines s'amendèrent, sans toutefois disparaître complètement, et reparurent à plusieurs reprises. Chez l'une de ces personnes, l'ictère dura deux mois; chez l'autre, il dura trois mois, avec épistaxis, anorexie, amaigrissement, le foie devint très gros, la convalescence fut très lente, et pendant longtemps encore le foie

1. Dieulafoy. De l'ictère catarrhal prolongé. Cours de la Faculté de médecine. *Semaine médicale*, 11 juillet 1888.

2. Mlle H. Herzenstein. De l'ictère catarrhal prolongé. *Thèse* de Paris, 1890.

conserva un fort volume qui ne disparut définitivement qu'après une saison à Vichy.

On trouve éparses dans les auteurs des observations analogues. D'après Niemeyer, « la maladie peut traîner en longueur pendant des semaines et des mois, l'ictère devient intense, les malades maigrissent considérablement et le foie éprouve un gonflement manifeste [1]. » D'après Frerichs, l'ictère catarrhal peut durer deux et trois mois [2]. Weil en a fait « l'ictère à rechutes »; cette dénomination est mauvaise, car elle laisserait supposer que l'ictère disparaît entre les rechutes, ce qui n'est pas. Il faut connaître cet ictère catarrhal prolongé, il faut savoir qu'il peut être accompagné d'une forte augmentation du volume du foie, avec épistaxis, anorexie, amaigrissement, et que malgré des apparences menaçantes, il aboutit en somme à la guérison. Le diagnostic n'en est pas moins extrêmement difficile; quand on est en face d'un malade qui n'est plus jeune, et qui, depuis un mois, deux mois et plus encore, présente, au complet, le syndrome ictérique (jaunisse, urines ictériques, décoloration des matières fécales) avec amaigrissement rapide, on se demande, avec anxiété, si l'on n'assiste pas au début d'une obstruction cancéreuse du canal cholédoque; cancer de l'ampoule de Vater ou de la tête du pancréas. Bien que chez notre malade il ne puisse pas être question d'ictère catarrhal prolongé, puisque la jaunisse dure chez elle depuis un an, j'ai tenu néanmoins à vous rappeler cette forme d'ictère, qui rentre jusqu'à un certain point dans le cadre des ictères à longue durée et qui peut pendant deux ou trois mois tenir le diagnostic en échec.

Notre malade n'aurait-elle pas une oblitération du canal cholédoque consécutive à un *cancer* de l'*ampoule de Vater?* L'étude de ce cancer étant de date récente [3], laissez-moi

1. Niemeyer. *Pathologie interne*, t. I, p. 809.
2. Frerichs, *Maladies du foie*, p. 757.
3. Barron. Cancer de l'ampoule de Vater. *Thèse* de Paris, 1890. — Hanot, *Société médicale des hôpitaux*, 24 avril 1896. — Rendu, *Société médicale des hôpitaux*, 1er mai 1896. — Durand-Fardel, *Presse médicale*, juin 1896, p. 285. — Vincent, cancer de l'ampoule de Vater. *Thèse* de Paris, 1896.

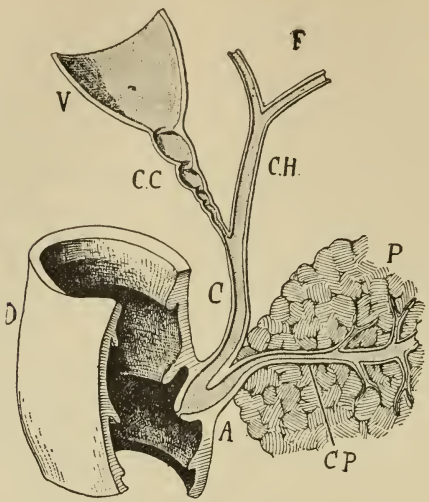

A, ampoule de Vater. CP, canal pancréatique. C, canal cholédoque. CC, canal cystique. CH, canal hépatique. V, vésicule biliaire. F, foie. P, Pancréas. D, duodénum.

vous en rappeler les principaux traits. L'ampoule de Vater représentée sur la figure ci-jointe est une sorte de carrefour, à la fois intestinal, biliaire et pancréatique ; ce carrefour est intestinal par les parois duodénales qui forment l'ampoule ; il est biliaire par la terminaison du canal cholédoque et il est pancréatique par la terminaison du canal de Wirsung. Le cancer de l'ampoule de Vater prend-t-il naissance dans le tissu de l'intestin, dans le tissu du canal cholédoque ou dans le tissu du canal pancréatique ; en un mot, est-il un cancer intestinal, biliaire ou pancréatique ? Il serait intestinal pour M. Rendu, pancréatico-biliaire pour Hanot, pancréatique pour M. Bard, biliaire pour M. Durand-Fardel.

Mais que le cancer de l'ampoule de Vater ait pour origine l'orifice pancréatico-biliaire (cancer orificiel) ou la muqueuse intestinale de l'ampoule, il n'en est pas moins vrai qu'il se comporte, dit M. Rendu, « comme les plaques d'épithélioma intestinal, que l'on rencontre au niveau de la valvule iléo-cæcale ou sur la flexion de l'S iliaque. C'est la même disposition superficielle, la même marche lente, avec peu de ten-

dance à s'ulcérer, à se généraliser et même à se propager aux ganglions adjacents. »

Le cancer de l'ampoule de Vater reste donc cantonné à l'ampoule, il n'envahit ni le pancréas, ni le foie, c'est à peine s'il détermine l'adénite de quelques ganglions pancréatiques et mésentériques. Le pancréas est tantôt normal, tantôt volumineux. Le foie, non cancéreux, est augmenté de volume, infiltré de pigment biliaire, et souvent le siège d'une sclérose commençante, à point de départ périportal (Hanot). La vésicule biliaire est distendue, pleine de bile; mais, chose remarquable, elle ne contient pas de calculs biliaires (une fois sur quinze observations); cette rareté de la lithiase biliaire au cas de cancer de l'ampoule contraste avec l'extrême fréquence de la lithiase biliaire au cas de cancer primitif de la vésicule et des canaux biliaires. La rate est souvent augmentée de volume.

Le petit cancer de l'ampoule de Vater trahit vite sa présence par l'ictère. On peut même dire que l'ictère en est le premier symptôme apparent; il est dû à l'obstruction de l'orifice du canal cholédoque par la tumeur épithéliomateuse. Cet ictère a tous les attributs des ictères par oblitération du cholédoque, depuis la teinte jaune de la peau jusqu'à la teinte olivâtre; les urines sont fortement ictériques, et les matières fécales sont décolorées. L'ictère n'est pas toujours uniformément continu; par moments, la jaunisse est moins accusée, et les matières fécales se recolorent; cette intermission de l'ictère, notée dans quelques observations, prouve que l'orifice du cholédoque retrouve pour un temps une partie de sa perméabilité. A l'ictère sont associées des démangeaisons intolérables qui, jour et nuit, tourmentent les malades.

La douleur, spontanée ou provoquée, est un symptôme rare; néanmoins, elle est signalée dans quelques observations; le malade de M. Rendu avait des crises très douloureuses à l'hypocondre droit et à l'épigastre; la palpation était très pénible au creux épigastrique et dans la région correspondant au lobe gauche du foie, si bien qu'on supposa la présence d'un calcul engagé dans le canal cholédoque.

L'autopsie démontra l'existence d'un cancer de l'ampoule de Vater sans lithiase.

Les vomissements sont assez fréquents; la diarrhée, habituellement tardive, alterne parfois avec la constipation; les hémorragies intestinales ne sont pas rares. Le foie est volumineux; dans quelques cas, il est même très volumineux; la vésicule biliaire, quoique fort distendue, n'est pas toujours appréciable à travers la paroi abdominale. A un moment donné, peu de temps après le début de la maladie, l'appétit faiblit et disparaît, le malade maigrit et se cachectise; l'un est pris d'accès de fièvre, l'autre a des hémorragies intestinales (observations de Féréol et de Rendu); des œdèmes surviennent, parfois même un œdème unilatéral droit (observation de Hanot); enfin, après une durée qui varie de cinq à douze mois, le malade succombe dans la cachexie, dans le marasme, ou bien il est emporté par quelque complication. D'après cet exposé, vous comprenez que le diagnostic du cancer de l'ampoule de Vater présente parfois des difficultés insurmontables. Sur quoi se baser en effet pour faire ce diagnostic? Le syndrome ictérique, avec ses mêmes caractères, existe ici comme ailleurs, que le canal cholédoque soit obstrué par un cancer de la tête du pancréas, par un cancer des voies biliaires, par un cancer de l'ampoule de Vater, ou par un ou plusieurs calculs biliaires. Dans ces différents cas, l'ictère et son cortège (urines bilieuses, décoloration des selles, gros foie, etc.), peuvent rester pendant des semaines, pendant des mois le symptôme unique, le symptôme dominant.

On objectera, il est vrai, qu'au cas de cancer de l'ampoule de Vater, l'ictère et la décoloration des selles subissent parfois des rémissions et des intermittences, mais ces rémissions momentanées n'ont aucune valeur pour le diagnostic, car vous les observez dans maintes circonstances, que l'oblitération du cholédoque soit calculeuse ou non calculeuse. On dira d'autre part que l'élément douleur (crises douloureuses et douleur à la pression) est surtout le fait de la lithiase biliaire et des calculs biliaires engagés dans le cholédoque, d'accord; mais le cancer de l'ampoule de Vater

provoque parfois, lui aussi, des symptômes douloureux comparables aux douleurs de la lithiase biliaire, témoin l'observation de M. Rendu dans laquelle le cancer, par ses douleurs, simula une oblitération calculeuse. La diarrhée, a-t-on dit, est un symptôme en faveur du cancer, mais en réalité ce symptôme n'a pas plus d'importance que les précédents et ne permet pas d'affirmer ou de rejeter l'hypothèse du cancer de l'ampoule de Vater; l'hémorragie intestinale a plus de valeur, mais malgré tout, il faut le dire, le diagnostic est, le plus souvent, livré à des conjectures. Cependant, je crus devoir éloigner chez notre malade l'hypothèse du cancer de l'ampoule de Vater, bien qu'elle fût âgée et très amaigrie; je vous donnerai plus tard les raisons qui me firent rejeter ce diagnostic.

Le *cancer primitif des voies biliaires* peut, lui aussi, donner naissance au syndrome ictérique qui nous occupe ; notre malade ne serait-elle pas atteinte de cette localisation cancéreuse? Il suffit d'un petit cancer développé sur le canal hépatique ou sur le canal cholédoque pour obstruer le canal et provoquer un ictère intense et prolongé, avec urines bilieuses, décoloration totale des matières fécales, amaigrissement rapide et parfois symptômes douloureux. Le cancer primitif de la vésicule biliaire ne détermine le syndrome en question que si sa propagation aux gros canaux biliaires ou aux ganglions de voisinage devient un obstacle à l'écoulement de la bile. Et comme le cancer primitif de la vésicule biliaire est associé à la formation de calculs biliaires, dans les trois quarts des cas, il en résulte qu'au syndrome préalablement exposé peuvent s'adjoindre de véritables coliques hépatiques, ce qui complique singulièrement le diagnostic.

L'épithélioma primitif du canal cholédoque et du canal hépatique n'est pas absolument rare, on pourrait en réunir plusieurs douzaines d'observations. Dans une communication très documentée faite à la Société médicale des hôpitaux[1],

1. Séance du 5 novembre 1897.

M. Claisse a établi la statistique suivante : le cancer primitif des gros canaux excréteurs de la bile se localise souvent à l'extrémité juxta-duodénale du cholédoque. Néanmoins, la lésion cancéreuse peut avoir d'autres lieux d'élection. Dans les deux cas de M. Claisse, le noyau cancéreux atteint le canal hépatique et la partie moyenne du canal cholédoque. Dans le cas de MM. Griffon et d'Artigue [1], le noyau cancéreux n'est pas loin de la terminaison du cholédoque ; toutefois il n'intéresse pas l'ampoule de Vater. Hebb, Birsch Hirschfeld et Kraus ont constaté la localisation du cancer sur la partie moyenne du cholédoque. Dans l'observation de Rabé [2], le cancer siège à la partie moyenne du cholédoque et la vésicule est cancéreuse. Dans les deux cas de Naunyn et Schuppel, le cancer est localisé au canal hépatique ou à l'union des canaux hépatique et cystique. De même dans un cas de Jourdan. Dans un cas de M. Debove [3], le cancer siège entre le canal cystique et l'ampoule de Vater. Dans une observation personnelle, le cancer siégeait à l'union du canal cystique et du canal cholédoque.

Que l'oblitération cancéreuse atteigne le canal hépatique ou le canal cholédoque, le syndrome ictérique est le même, néanmoins l'état de la vésicule biliaire est variable ; si le cancer est au cholédoque, l'accumulation de la bile dans la vésicule biliaire peut déterminer une distension considérable de la vésicule, tandis que si le cancer est au canal hépatique, comme dans l'observation de M. Claisse, la vésicule biliaire n'est nullement dilatée. Dans le cancer primitif des canaux biliaires, l'ictère peut n'être pas le premier symptôme en date, il est quelquefois précédé d'amaigrissement et de perte de forces. L'apparition de l'ictère est tantôt brusque, tantôt lente et progressive : une fois installé, l'ictère ne retrocède pas, ou du moins les rémissions sont incomplètes et momentanées. La peau, comme dans tous les ictères par rétention de longue durée, prend une teinte jaune foncé, jaune verdâtre. Les urines sont très brunes et

1. *Société anatomique*, 1896, p. 816.
2. *Société anatomique*, 1897, 2 juillet.
3. *Société médicale des hôpitaux*, séance du 5 novembre 1897.

contiennent une énorme quantité de pigment biliaire. La bile ne passant plus dans l'intestin, les matières fécales sont blanchâtres, argileuses, de nuance mastic et souvent fétides. Il n'y a généralement pas de douleurs, j'ai vu cependant un cancer des voies biliaires dont les douleurs me firent croire à une oblitération calculeuse; l'erreur me fut révélée à l'autopsie. L'examen de la région hépatique et sous-hépatique donne les renseignements suivants : le foie conserve son volume normal, ou peu s'en faut, le cancer secondaire ne l'atteint pas, du moins on ne l'a pas encore signalé dans les observations de cancer primitif des gros canaux biliaires. Suivant le cas, la vésicule biliaire est distendue et volumineuse, sans être toujours accessible à la palpation. L'anorexie est constante, les troubles digestifs sont fréquents, le malade maigrit rapidement et meurt cachectique en six, huit, dix mois. Pour des raisons que nous discuterons plus loin, j'éliminai chez notre malade le diagnostic de cancer primitif des voies bilieuses.

Cette femme serait-elle atteinte d'un ictère chronique, dû à l'oblitération du canal cholédoque par *cancer de la tête du pancréas?* Cette localisation du cancer est encore plus fréquente que les précédentes et l'observation que je vais vous citer vous donnera une assez bonne idée de son évolution. Il y a huit mois, j'étais appelé chez une dame d'une cinquantaine d'années qui venait d'être atteinte de jaunisse. La jaunisse, qui avait débuté deux ou trois jours avant, était encore peu accentuée; cependant les urines étaient ictériques et les matières fécales étaient totalement décolorées. Le diagnostic d'oblitération calculeuse me parut peu vraisemblable, car cette dame n'avait jamais eu la moindre ébauche de colique hépatique, la jaunisse s'était installée sans douleur, et la région de la vésicule biliaire était absolument indolore. Bien que la malade ne signalât aucun symptôme gastro-intestinal, ni vomissements, ni diarrhée, ni coliques, je pensai néanmoins à une infection duodéno-biliaire, à un ictère infectieux bénin, avec oblitération momentanée du canal cholédoque, en un mot, l'ancien ictère dit catarrhal. Je fis ma

prescription en conséquence : les purgatifs légers, les grands lavements d'eau froide et même l'ingestion d'huile furent successivement essayés sans résultat; la malade fut mise au régime lacté. Quinze jours, trois semaines se passèrent sans la moindre atténuation des symptômes ictériques, auxquels s'adjoignirent des démangeaisons insupportables. Toutefois, cette dame, qui n'avait ni fièvre ni douleurs, ne se considérait pas comme malade; elle sortait et ne changeait rien à ses habitudes; l'appétit seul faiblissait. Devant cette ténacité de l'ictère, je commençai à avoir quelques inquiétudes et comme pour me faire illusion, je cherchai à me rabattre sur l'hypothèse consolante de l'ictère catarrhal prolongé. L'examen du ventre et du foie ne m'apprenait rien de nouveau ; de ce côté, tout paraissait normal. Plusieurs autres médications furent essayées sans meilleur résultat, et après une quarantaine de jours, la malade, amaigrie et fatiguée, ayant le dégout des aliments, y compris le lait, prit la résolution de partir pour une station méditerranéenne.

Pendant les cinq mois de son séjour dans le midi, les mêmes symptômes persistèrent avec une imperturbable uniformité. On m'écrivait que la teinte ictérique était maintenant d'un jaune brunâtre ; l'amaigrissement faisait des progrès rapides, les forces déclinaient, et par moments, sans cause apparente, plusieurs fois par semaine, éclataient de grands accès de fièvre à 39 et 40 degrés. L'accès débutait par un grand frisson et parcourait ses trois stades, de froid, de chaleur et de sueur, à la façon d'un accès palustre. La quinine avait été prescrite sans résultat. En dehors de ces grands accès qui revenaient fort irrégulièrement, la fièvre était nulle et la température était normale.

Après cinq mois d'absence, la malade revient à Paris et je suis mandé aussitôt. Elle est absolument méconnaissable tant elle a vieilli, maigri et jauni. Depuis le début des accidents, c'est-à-dire depuis six mois, elle a perdu vingt-quatre kilos de son poids; elle est littéralement réduite à l'état de squelette. Je l'interroge et je l'examine. L'anorexie est complète ; c'est à peine si elle tolère quelques tasses de lait ou de bouillon; les matières fécales sont toujours décolorées,

bien que par moments elles se soient légèrement teintées, ce qui indiquerait qu'une petite quantité de bile arrive alors jusqu'à l'intestin. La maigreur extrême de la malade rend très facile l'exploration de l'abdomen; on n'y sent rien d'anormal, ni induration ni tumeur; le foie a son volume habituel et la vésicule biliaire est introuvable. Étant donné cette situation, il fallait se rendre à l'évidence, il s'agissait certainement d'un cancer siégeant aux voies biliaires, à l'ampoule de Vater ou à la tête du pancréas, à moins que par une exception heureuse et inespérée, un gros calcul biliaire ne se fût enclavé sans douleur dans le cholédoque ; mais c'était bien peu probable. En tout état de cause, devant les progrès menaçants du mal, je pensai qu'une laparotomie exploratrice était absolument nécessaire, et M. Routier, appelé auprès de la malade, exprima la même opinion.

L'opération fut donc pratiquée et la région suspecte fut explorée. On ne trouva pas de calcul. La vésicule biliaire, profondément située et peu apparente au premier abord, bien que fort distendue, contenait environ 300 grammes de bile qui furent retirés par aspiration; il n'y avait pas de cholécystite, le liquide biliaire n'était pas purulent. On put se convaincre, après quelques recherches, que l'obstruction du canal cholédoque était due à un cancer de la tête du pancréas et l'opération fut terminée par l'abouchement de la vésicule biliaire avec une anse de l'intestin grêle. Peu de jours après l'opération, l'ictère diminuait d'intensité, les matières fécales se recoloraient, les urines devenaient claires et limpides et la malade pouvait prendre quelques aliments légers. Depuis cette époque, elle fait des promenades en voiture, elle est moins amaigrie, l'amélioration est manifeste. Combien de temps durera cette amélioration, c'est ce que je ne saurais vous dire; tout dépendra de la cachexie lente ou rapide qui sera l'œuvre du cancer pancréatique.

Cette observation vous donne une idée de l'évolution assez habituelle de l'obstruction du canal cholédoque par cancer de la tête du pancréas; elle répond à la description classique qui en a été donnée. Dans leur étude sur le cancer de la tête

du pancréas, MM. Bard et Picq résument la question dans les termes suivants[1] : « les symptômes dominants et caractéristiques du cancer primitif de la tête du pancréas sont avant tout l'existence d'un ictère toujours progressif, avec dilatation énorme de la vésicule biliaire, avec amaigrissement et cachexie rapide, mais sans augmentation notable du volume du foie. Le dernier de ces quatre signes quoique purement négatif est dans l'espèce tout aussi important que les trois autres, leur réunion constitue la caractéristique spéciale de la maladie. » Ces conclusions, données par ces auteurs dans leur important mémoire, concordent effectivement avec la majorité des cas; mais il faut compter avec les exceptions, qui sont loin d'être rares et ces exceptions nous montrent que, contrairement aux conclusions précédentes, l'ictère peut n'être pas progressif; la vésicule biliaire peut n'être pas dilatée, et le foie peut être considérablement augmenté de volume.

Je dis d'abord que l'ictère peut n'être pas toujours progressif; témoin l'observation suivante publiée par mon ancien interne, M. Legrand, au sujet d'un de mes malades de l'hôpital Saint-Antoine. Cet homme, atteint d'ictère chronique, avait un cancer de la tête du pancréas, ainsi que le démontra l'autopsie. Dès son entrée à l'hôpital, on avait constaté le syndrome ictérique : ictère très foncé, urines bilieuses, matières fécales décolorées; de plus, la vésicule biliaire était énorme et parfaitement appréciable. Un jour, survint une débâcle biliaire, les matières fécales prirent une teinte vert foncé et la tumeur formée par la vésicule s'affaissa. M. Dutil a publié un fait analogue[2] : Il s'agit d'un malade qui entre à l'hôpital avec le syndrome ictérique, ictère très prononcé, urines bilieuses et matières fécales absolument décolorées; toutefois, on put observer à plusieurs reprises des selles bilieuses alternant avec les selles décolorées; à l'autopsie, on constata un cancer de la tête du pancréas. Chez la dame dont je viens de vous citer l'observation, l'ictère s'amenda légèrement à

1. *Revue de Médecine*, 10 mai 1888.
2. *Gazette médicale de Paris*, septembre 1888.

plusieurs reprises et la bile repassa momentanément dans l'intestin, assez pour teinter les déjections. Dans quelques circonstances, les débâcles biliaires ont été signalées sous forme de vomissements ; M. Madres a cité une observation de M. Gaucher, concernant un malade fortement ictérique chez lequel l'autopsie démontra un cancer de la tête du pancréas et qui, huit jours avant sa mort, avait eu des vomissements bilieux. Tout ceci prouve que l'ictère consécutif au cancer de la tête du pancréas peut n'être pas toujours progressif; il peut y avoir des rémissions momentanées, pendant lesquelles la bile, passée dans l'intestin, recolore les déjections et, comme le dit M. Legrand, la débâcle biliaire, surtout accompagnée de l'affaissement de la vésicule, est une éventualité d'autant plus utile à connaître, qu'elle est réalisable dans les premiers temps de la maladie, alors que le diagnostic est des plus incertains.

L'observation que je vais vous citer actuellement vous montrera encore mieux combien les symptômes du cancer de la tête du pancréas peuvent s'éloigner du type réputé classique. Il s'agit d'un homme de trente-six ans, venu de Lisbonne pour sa maladie et auprès duquel je fus mandé plusieurs fois en consultation avec MM. Reclus et Œttenger. L'observation en question ayant fait l'objet d'une très intéressante communication de M. Reclus, à la Société de chirurgie [1], je ne saurais mieux faire que de vous la citer presque textuellement. La maladie de ce jeune homme avait débuté au mois de septembre 1891 par des troubles digestifs et par des douleurs qui étaient surtout vives après les repas. Ces douleurs avaient leur maximum d'intensité à l'épigastre et à l'hypocondre gauche, sans rappeler toutefois les caractères si habituels de la colique hépatique. Les souffrances persistèrent avec quelques rares intermittences pendant plusieurs mois. En février 1892, elles se compliquent d'un ictère qui fonce de plus en plus. A partir de ce moment, l'amaigrissement est progressif, la faiblesse est grande et les démangeaisons sont insupportables. Ces phénomènes

1. *Bulletins et mémoires de la Société de chirurgie*, 1893.

s'accentuent en mars, en avril et en mai. A cette époque, notre très distingué confrère, le Dr Ferras de Macedo, qui craignait un cancer de la tête du pancréas, envoie le malade à Paris, et nous constatons l'état suivant :

L'ictère est si intense qu'il est difficile d'en voir de plus accusé; les sclérotiques sont d'un jaune brun, les téguments ont une teinte acajou; les démangeaisons sont intolérables; le malade se gratte sans cesse et la peau est recouverte d'une éruption généralisée de prurigo. Les matières fécales sont décolorées, boueuses et d'une odeur infecte; les urines sont extrêmement bilieuses et contiennent 32 centigrammes d'albumine. *Le foie est énorme;* il mesure 23 centimètres sur la ligne médiane, 28 sur la ligne mamelonnaire; sa surface régulière, de résistance normale, sans fluctuation, forme une voussure accentuée à l'épigastre; le rebord en est mousse et nulle part la palpation ne révèle la présence de la vésicule biliaire; la rate est normale, les principaux viscères sont sains. L'appétit est conservé, mais la digestion est pénible; elle s'accompagne de pesanteur et d'irradiations douloureuses à l'hypocondre gauche.

Il s'agissait donc d'un ictère par rétention dû à l'occlusion du cholédoque, mais l'occlusion était-elle cancéreuse ou calculeuse? Le diagnostic pathogénique était des plus difficiles; MM. Bouchard et Terrier penchaient vers l'hypothèse de cancer du pancréas, opinion partagée par le Dr Ferras de Macedo. M. Hanot et moi étions plus portés vers l'hypothèse d'un calcul. MM. Reclus, Périer et Œttinger concluent, et nous sommes de leur avis, qu'il est nécessaire de pratiquer une laparotomie exploratrice qui ne sera que le premier temps d'une opération plus complexe : cholédocotomie ou entérostomie biliaire. Notre Portugais désirant un supplément d'informations va consulter des médecins étrangers. Après pérégrinations et consultations en Allemagne, où l'on porte des diagnostics peu vraisemblables, le malade revient à Paris, et d'un commun accord, nous décidons l'opération. M. Reclus, avec l'aide de M. Chaput, pratique cette opération. Une incision de 14 centimètres environ est pratiquée sur la ligne médiane, 7 centimètres au-dessus, 7 cen-

timètres au-dessous de l'ombilic; on arrive sur le foie qui est énorme et d'une couleur brune très foncée. Sous son rebord mousse, apparaît la vésicule biliaire; son volume dépasse les deux poings, et comme elle est rejetée en dehors, il faut, pour l'atteindre, se donner du jour; aussi, à l'incision verticale, on ajoute un débridement transversal. La vésicule et le canal cystique, explorés du doigt, sont libres, mais le cholédoque vers la tête du pancréas est nettement oblitéré par un calcul gros comme une noix, si enclavé et si profondément situé que son extraction paraît impossible. M. Reclus recherche alors le duodénum, peu accessible aussi, et difficile à rapprocher de la vésicule. Il en est de même de la première anse jéjunale; aussi prend-il une anse grêle quelconque, qui puisse, sans traction dangereuse, être mise en contact avec la vésicule biliaire. On isole la vésicule des organes voisins par des compresses stérilisées et on aspire la bile qui est sirupeuse et noire comme du goudron; elle s'écoule avec peine, puis elle devient plus fluide et on en retire 480 grammes. C'est alors qu'on se met en mesure de pratiquer l'entérostomie et la vésicule biliaire est abouchée avec une anse intestinale (entérostomie biliaire).

Voici quels furent les résultats de l'intervention chirurgicale : après quelques incidents de courte durée, l'amélioration se dessina franchement; au septième jour, les fils furent enlevés, la réunion était obtenue; le quinzième jour, le malade se levait. Le succès opératoire était donc superbe. Dès le lendemain de l'opération, il ne fut plus question de démangeaisons, ces terribles démangeaisons qui harcelaient le malade. Dès les premiers jours aussi, l'albuminurie disparut; puis l'urine se décolora, et l'ictère disparut peu à peu. L'appétit revint et, dès le septième jour, le foie, qui avant l'intervention mesurait 28 centimètres sur la ligne mamelonnaire, n'en avait plus que 17. Trois mois et demi plus tard, le malade de retour à Lisbonne est en pleine santé, les selles sont normales, moulées, colorées, l'appétit est bon, le foie ne dépasse plus les fausses côtes, il a repris son volume normal, et l'opéré a regagné onze kilogrammes, atteignant à peu près son poids primitif. Il ne se plaint, en défi-

nitive, que d'une douleur épigastrique qui revient parfois après les repas et que fait disparaître la position horizontale.

Telle est la première partie de cette observation. Quand M. Reclus la communiqua à la Société de chirurgie, M. Terrier émit des doutes sur la présence du calcul; il n'hésita pas à considérer comme un cancer le corps induré rencontré par l'opérateur ; il se basait, pour motiver son opinion, sur l'énorme dilatation de la vésicule biliaire, dilatation qui est le fait des obstructions cancéreuses et qui est si rare au cas d'obstruction calculeuse. La suite des événements devait donner raison à M. Terrier, ainsi que l'a raconté M. Reclus dans une nouvelle communication dont je vais vous citer les principaux passages. L'amélioration progressive de notre malade s'affirma jusque vers le milieu du mois de février ; à ce moment, il ne se rappelait avoir eu, à aucune époque de sa vie, une telle apparence de santé. Mais, bientôt après, l'appétit commence à diminuer; les pesées, faites régulièrement chaque semaine, accusent, au 15 mars, une diminution de trois kilogrammes. Les douleurs, toujours menaçantes du côté de l'estomac et sous l'hypocondre gauche, augmentent d'intensité et prennent une acuité considérable ; elles surviennent tous les jours, avant ou après le repas, sans qu'on puisse préciser le moment où elles sont le plus intenses. La pression le long de la colonne vertébrale, surtout au niveau de la dernière côte, renouvelle les douleurs ; elles sont souvent nocturnes et provoquent l'insomnie ; parfois elles paraissent s'apaiser sous l'influence de la position horizontale.

Le malade se décide alors à entreprendre de nouveau le voyage de Paris ; les médecins préalablement consultés, et je suis du nombre, conseillent une nouvelle intervention chirurgicale. M. Reclus pratique l'opération ; il trouve de nombreuses adhérences péritonéales ; le foie n'a plus les énormes dimensions constatées lors de la première laparotomie, il a repris son volume normal ; l'anastomose de la vésicule biliaire et de l'intestin ne présente rien de suspect, mais en arrière, au point où la première fois M. Reclus avait cru sentir un calcul, il constate une masse aplatie, de

consistance ligneuse, adhérente aux parties profondes; il s'agissait, évidemment, d'un cancer inopérable du pancréas et le ventre fut refermé. La guérison opératoire fut rapide, mais les douleurs persistèrent; l'état général s'aggrava et le malade dut regagner Lisbonne. Il mourut cachectique dix mois après la première intervention. L'autopsie démontra l'existence d'un cancer du pancréas.

Cette observation vous prouve qu'à l'encontre des conclusions du travail de MM. Bard et Picq, le foie peut devenir très volumineux au cours de l'obstruction du cholédoque par cancer de la tête du pancréas; le foie qui chez ce malade était énorme avant l'opération (énorme et non cancéreux) reprit son volume normal après que le cours de la bile eut été rétabli.

Cette observation vous montre également que le syndrome ictérique dû à l'obstruction du cholédoque par cancer de la tête du pancréas peut être accompagné de douleurs qui ne sont pas toujours faciles à distinguer des douleurs qui sont dues à l'oblitération calculeuse du cholédoque. M. Reclus a rappelé dans sa communication les descriptions données par MM. Lucron et Mirallié relativement à ces douleurs du pancréas cancéreux. Le siège des douleurs, dit M. Lucron, est à l'épigastre, à la colonne vertébrale, avec irradiations aux hypocondres et à tout l'abdomen. Leur maximum d'intensité est à deux ou trois travers de doigt au-dessus de l'ombilic, au niveau de la dernière vertèbre dorsale ou des deux premières lombaires. D'une violence extrême, elles sont quelquefois provoquées par l'ingestion des aliments, ou bien elles apparaissent la nuit sans cause appréciable et rendent tout sommeil impossible. La description de M. Mirallié ne diffère pas de la précédente : Il se fait, dit-il, une névralgie cœliaque, continue et paroxystique, d'une telle acuité qu'elle résiste parfois à toutes les médications. Elle est térébrante, déchirante; elle occupe la région épigastrique avec irradiations à la colonne vertébrale, aux hypocondres, à l'abdomen, aux membres inférieurs. La douleur est tantôt provoquée par l'ingestion des aliments avec ou sans vomissements; tantôt elle apparaît

spontanément le jour ou la nuit, enlevant le sommeil au malade. Le mouvement, la station verticale rappellent les douleurs; la flexion du corps en avant semble les calmer; aussi le malade a-t-il soin de se courber en deux, ou de replier les jambes sur le bassin et le thorax sur l'abdomen. Vous voyez donc que s'il est des cas où le cancer du pancréas évolue sans douleurs, comme chez la précédente malade, il en est d'autres où la douleur occupe une place importante dans la description de la maladie; cette douleur peut exister longtemps avant l'apparition de l'ictère et persister alors que l'ictère a disparu.

Une autre réflexion est suggérée par l'observation du Portugais; ainsi que le dit M. Reclus, tous les auteurs ont insisté sur la rapidité particulière de l'évolution du cancer de la tête du pancréas; il tue, dit-on, en moins de six mois; or, ce pronostic est à reviser, car la survie peut être beaucoup plus longue. Ainsi, chez ce malade, vingt et un mois se sont écoulés depuis l'apparition des premiers symptômes jusqu'à la mort; il est vrai qu'un facteur important de la cachexie, le syndrome ictérique, avait été supprimé grâce à l'opération.

J'ai tenu, Messieurs, à vous faire connaître en détail les différentes lésions qui provoquent l'obstruction du canal cholédoque et les différents symptômes, y compris le syndrome biliaire, qui en sont la conséquence. Il nous sera plus facile maintenant d'entreprendre sur le cas de notre malade une discussion qui, je l'espère, pourra nous conduire au diagnostic.

Cette femme est-elle atteinte de cancer primitif des canaux biliaires? C'est peu probable, car le cancer primitif des voies biliaires est très rarement douloureux, et chez cette femme les douleurs ont été, dès le début, le symptôme dominant de la maladie.

Est-elle atteinte de cancer primitif de l'ampoule de Vater? Bien que ce cancer soit habituellement indolore, il n'en est pas moins vrai que, dans quelques circonstances, notamment dans le cas publié par M. Rendu, les douleurs de

l'hypocondre droit et de l'épigastre ont été assez vives pour que le diagnostic d'affection calculeuse ait été prononcé. Toutefois, chez notre malade, les douleurs n'ont pas succédé à l'ictère, comme dans le cas dont je viens de vous parler, elles l'ont précédé, elles ont été le symptôme initial et dominant; ce fait, que je considère comme très important, nous permet d'éloigner l'hypothèse du cancer de l'ampoule de Vater.

Reste le diagnostic très délicat de l'oblitération du cholédoque causée par le cancer de la tête du pancréas ou par des calculs biliaires. Sur quels signes, sur quels symptômes se baser pour admettre l'une de ces hypothèses et pour rejeter l'autre? D'une façon générale, nous savons, MM. Courvoisier et Terrier nous l'ont appris, que l'obstruction cancéreuse des canaux biliaires provoque la dilatation de la vésicule biliaire, tandis que l'obstruction calculeuse en provoque l'atrophie. Cela est vrai dans bien des cas, mais à cette règle on peut opposer les faits de Cruveilher, Sabourrin, Billroth, Jalaguier, Hanot, Griffon, etc., où la vésicule biliaire avait subi une énorme dilatation consécutive à l'oblitération calculeuse de la partie terminale du cholédoque, en l'absence de tout cancer. J'admets donc avec M. Reclus que « la dilatation de la vésicule constitue une présomption en faveur du cancer, car, dans la lithiase, l'atrophie de la vésicule est beaucoup plus fréquente que son augmentation de volume, » mais ce signe n'est pas absolu, il ne peut à lui seul trancher la difficulté; sans compter qu'il n'est pas toujours aisé de percevoir la dilatation de la vésicule, car il est des cas où toute dilatée qu'elle est, elle est profondément située et se dérobe à notre investigation, comme chez la malade dont je vous ai cité l'observation. Toutefois l'absence de dilatation de la vésicule chez notre malade, atteinte de rétention biliaire depuis un an, était un argument sérieux contre l'hypothèse du cancer.

L'amaigrissement rapide est, dit-on, un signe de cancer; cela est vrai, mais il est également vrai que l'oblitération calculeuse du canal cholédoque détermine un amaigrissement parfois considérable, j'ai plusieurs fois vérifié le fait,

et les quinze kilos perdus par notre malade en quelques mois pouvaient être mis sur le compte d'une oblitération calculeuse tout aussi bien que sur le compte d'une oblitération cancéreuse.

Notre malade n'était pas glycosurique. Bien que la glycosurie, comme symptôme du cancer pancréatique, n'ait pas toute l'importance que quelques auteurs lui avaient attribué, il n'en est pas moins vrai que l'absence de glycosurie chez cette femme éloignait plutôt l'hypothèse de cancer.

Restait l'élément principal du débat : la douleur. Le cancer du pancréas détermine parfois des douleurs très vives, continues et paroxystiques ; ces douleurs, je vous l'ai dit, diffèrent par leur siège, par leurs allures, des douleurs de la vraie colique hépatique classique, mais vous verrez des gens qui ont un calcul enclavé dans le canal chodéloque, sans avoir jamais présenté le tableau classique de la colique hépatique ; ils se plaignent de vives douleurs, mais ces douleurs ne sont pas sans analogie avec les douleurs dues au cancer pancréatique. En d'autres termes, l'élément douleur ne prend une importance prépondérante dans le diagnostic qui nous occupe, que lorsqu'elle a présenté tous les caractères de la colique hépatique. Eh bien, chez notre femme, les crises douloureuses qui avaient annoncé le début de sa maladie rappelaient si bien la colique hépatique, que je me crus autorisé à rejeter ici l'hypothèse d'une obstruction due à un cancer de la tête du pancréas et je posai le diagnostic d'oblitération calculeuse du canal cholédoque.

Dans la prochaine leçon, nous verrons quelles étaient les déductions thérapeutiques à tirer de ce diagnostic, et nous profiterons de cette circonstance pour reprendre dans son ensemble l'étude de l'oblitération calculeuse du canal cholédoque.

OUZIÈME LEÇON

OBLITÉRATION PERMANENTE DU CANAL CHOLÉDOQUE

DIAGNOSTIC DES CAUSES DE L'OBLITÉRATION TRAITEMENT CHIRURGICAL

Messieurs,

Après avoir passé en revue les différentes causes d'obstruction du canal cholédoque, je vous ai fait part des raisons qui m'ont conduit à admettre chez notre malade l'existence de l'oblitération calculeuse de ce canal. Bien que cette femme fût âgée, très amaigrie et cachectique, conditions favorables à l'hypothèse du cancer, j'ai tenu compte avant tout, pour orienter notre diagnostic, de la *nature des douleurs* qui avaient marqué le début de la maladie. Ces douleurs, au dire de cette femme, avaient eu les caractères des coliques hépatiques; elles témoignaient donc du cheminement d'un calcul à travers les canaux biliaires.

Restait la question du traitement. L'oblitération calculeuse du cholédoque était admise, et cette oblitération datant d'un an environ, tous les moyens médicaux devenaient insuffisants, et je pensai aussitôt à l'intervention chirurgicale. Néanmoins, il me parut utile de mettre la malade en observation, je voulus étudier de près son état et je prescrivis, en attendant mieux, la série des médicaments usités en

pareil cas : la cure lactée additionnée de bicarbonate de soude, les perles d'éther et de térébenthine (remède de Durande), les purgatifs salins; j'essayai de calmer les démangeaisons par les bains d'amidon et de gélatine, par des frictions alcoolisées, par des onctions avec une pommade bromurée. Voici quelle fut, à dater de ce moment, l'évolution de la maladie. Le syndrome ictérique (ictère, urines bilieuses, matières fécales décolorées) ne conserva pas toujours son uniforme régularité. A certains moments, pendant un ou deux jours, une petite quantité de bile se frayait un chemin jusqu'à l'intestin, les matières fécales étaient un peu moins décolorées, la teinte des urines était moins foncée et la coloration des téguments semblait perdre un peu de son intensité; par moments aussi, les démangeaisons étaient moins vives. Plusieurs fois, en face de ces légères rémissions, je me demandai si l'oblitération calculeuse ne céderait pas spontanément un jour ou l'autre; on examinait avec soin les matières fécales, on les passait au tamis, on recherchait le calcul ou les calculs cause de l'oblitération, mais on ne parvenait pas à les trouver; évidemment la bile sous pression pouvait bien arriver par moments à forcer la barrière qui n'était pas tout à fait infranchissable, mais le corps étranger oblitérant n'était pas délogé. Vous avez assisté pendant plusieurs semaines à ces alternatives d'amélioration et de paroxysmes sans que la situation fût notablement modifiée.

Le foie était gros et débordait fortement les côtes. L'appétit était nul et la malade ne prenait que quelques cuillerées de soupe ou du lait à petite dose. Par moments, elle se plaignait de vives douleurs épigastriques et hépatiques; souvent l'état nauséeux était suivi de vomissements fort pénibles contenant une petite quantité de bile, preuve nouvelle que la bile arrivait à passer quand même à travers les canaux obstrués. Parfois éclatait soudainement un grand accès de fièvre avec frisson violent, élévation de température à 39 et 40 degrés et sueurs profuses. Abstraction faite de ces grands accès qui depuis plusieurs mois reparaissaient sans régularité une ou plusieurs fois par semaine, la fièvre

était nulle et la température était normale, ou presque normale, ainsi que vous pouvez le constater sur le fragment de courbe que je mets sous vos yeux.

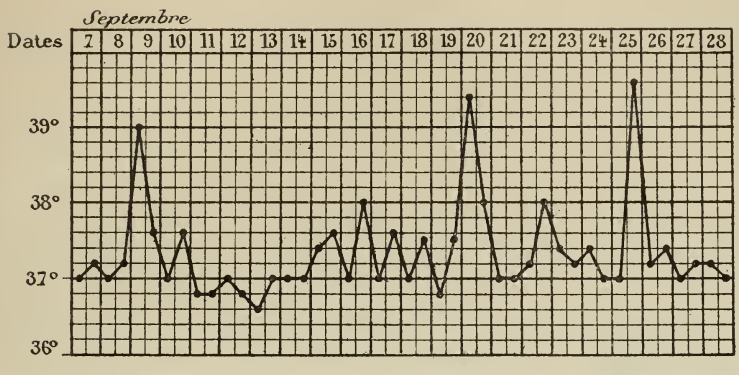

Je reviendrai plus tard sur ces grands accès de fièvre, et nous en rechercherons la cause ; au premier abord, quand des accès de fièvre surviennent chez un sujet atteint d'oblitération des voies biliaires, ils éveillent l'idée d'une infection de ces voies biliaires, cholécystite, abcès hépatiques ; j'éloignai néanmoins l'idée de fièvre infectieuse, et je vous dirai pourquoi dans un instant. La malade continuait à maigrir, elle s'affaiblissait, les douleurs étaient presque continuelles avec exacerbations fréquentes, les démangeaisons étaient intolérables, l'état nauséeux était permanent, il était temps d'agir, et les moyens médicaux ne nous étant d'aucun secours, je m'adressai à l'intervention chirurgicale, qui fut acceptée sans difficulté par la malade.

Après avoir examiné cette femme, M. Duplay s'arrêta également au diagnostic d'oblitération calculeuse du canal cholédoque et il voulut bien se charger de l'opération, qui fut faite dans les conditions suivantes : Le ventre est ouvert, on repousse fortement de bas en haut le bord antérieur du foie, de façon à faire basculer l'organe en arrière et à découvrir la portion accessible de sa face inférieure. La vésicule biliaire n'est point distendue, elle n'est même pas appréciable au niveau de la fossette cystique. Le foie basculé en arrière et

maintenu dans cette position par un aide qui soulève en même temps son bord antérieur, M. Duplay arrive à sentir très profondément au voisinage du hile une tumeur du volume d'une grosse noisette, de consistance pierreuse et recouverte par une paroi molle assez épaisse. Il est impossible de préciser si la tumeur appartient au canal cholédoque ou au canal cystique, elle paraît plutôt correspondre au carrefour des canaux cystique et hépatique, à la formation du canal cholédoque. Par l'exploration digitale du cholédoque le long du bord libre de l'épiploon gastro-hépatique et dans sa portion rétro-duodénale, on constate que, dans cette partie de son trajet, le cholédoque ne contient pas de calculs. Les parties molles qui recouvrent la partie pierreuse sont alors incisées et la curette ramène d'abord quelques petits fragments, puis le gros calcul biliaire que je vous présente. Il a les dimensions d'une cerise ; il pèse 14 grammes.

Le diagnostic était donc de tous points vérifié, un gros calcul, débouchant du canal cystique, obstruait le canal cholédoque à son origine ; le calcul n'était pas tout à fait enclavé dans le canal, mais il le comprimait ; entre le calcul et la paroi du canal, la bile, sous pression, pouvait encore à certains moments s'écouler dans l'intestin, ce qui expliquait les légères rémissions que nous avions observées.

Après l'ablation du calcul, on place un gros drain dans la cavité où il se trouvait logé. Des mèches de gaze iodoformée sont ensuite disposées autour du drain en forme d'entonnoir, dont la base répond à la plaie pariétale qu'on rétrécit à ses extrémités par deux points de suture, et dont le sommet correspond à la cavité qui logeait le calcul.

Les trois jours qui suivent l'opération, la situation de la malade ne se modifie pas, les urines restent ictériques et les matières fécales sont décolorées ; on ne constate par la plaie aucun écoulement de bile. Ce n'est que le troisième jour, à la suite d'un purgatif au sulfate de soude, que la malade eut à trois reprises, dans la journée, de véritables débâcles de bile. A dater de ce moment, plus de syndrome ictérique, les

matières fécales se colorent, les urines reprennent peu à peu leur teinte normale, en quinze jours la jaunisse avait totalement disparu et en vingt jours la plaie était complètement cicatrisée. Les terribles démangeaisons, qui, depuis plus d'un an, exaspéraient la malade, ont brusquement cessé aussitôt que la bile s'est écoulée dans l'intestin; depuis lors, il n'a plus été question ni de douleurs ni de vomissements. Les grands accès de fièvre qui depuis plusieurs mois étaient si fréquents et si intenses, ces grands accès ont disparu aussitôt que la bile eut repris son cours normal, preuve qu'ils n'étaient pas dus à une infection des voies biliaires. En quelques semaines, cette femme a regagné les 15 ou 17 kilogrammes qu'elle avait perdus, elle a retrouvé l'appétit et le sommeil, et je vous la présente aujourd'hui grasse, fraîche, rajeunie et complètement guérie de la maladie à laquelle elle aurait certainement succombé sans l'opération si habilement pratiquée par M. Duplay[1].

Avant d'entrer dans des considérations générales relatives à l'oblitération calculeuse du canal cholédoque, revenons sur quelques-uns des symptômes que je vous ai signalés au cours de cette observation. Notre malade avait considérablement maigri; en quelques mois, elle avait perdu plus de 15 kilogrammes de son poids. Cet amaigrissement rapide, au cas d'oblitération permanente du cholédoque, pourrait induire en erreur, et faire penser à un cancer, ce qui n'est pas; l'amaigrissement est donc un symptôme qui n'a qu'une valeur relative au sujet du diagnostic de la cause oblitérante, car non seulement l'oblitération calculeuse permanente du cholédoque est suivie d'amaigrissement, mais cet amaigrissement peut être tel, qu'en quelques mois le malade perd 10, 12, 15 kilogrammes; c'est un fait que j'ai plusieurs fois constaté. L'oblitération cancéreuse du cholédoque n'est donc pas la seule qui puisse émacier le malade; la rétention biliaire et l'anorexie consécutives à l'oblité-

1. J'ai revu cette femme trois mois après sa sortie de l'Hôtel-Dieu, elle était en parfait état, en pleine santé.

ration calculeuse, déterminent quoique à un moindre degré des résultats analogues.

Il est un autre point sur lequel je crois utile d'insister longuement. Pendant les quelques semaines que notre malade est restée en observation dans nos salles, et bien avant d'y entrer, elle a été prise, vous ai-je dit, d'une série d'*accès de fièvre* débutant par un frisson des plus violents et atteignant des températures voisines de 39 et 40 degrés. Quand un malade atteint d'ictère chronique et d'obstruction permanente du cholédoque a ces forts accès de fièvre, la première idée qui vient à l'esprit, c'est que ce malade est en train d'infecter ses voies biliaires; on pense alors aux graves complications et à la redoutable perspective de l'angiocholite, de la cholécystite et des abcès du foie. Et cependant, rien de tout cela n'existait chez notre malade; elle n'avait ni angiocholite, ni cholécystite ni abcès du foie, ce qui donnait raison à notre diagnostic. Au cours de l'opération, M. Duplay ne découvrit nulle part la moindre goutte de liquide purulent et les accès de fièvre disparurent aussitôt que la bile eut retrouvé son chemin. Ces accès de fièvre n'avaient donc pas ici pour origine des lésions infectieuses des voies biliaires; c'était autre chose. Afin de discuter la cause et la valeur de ces accès fébriles chez les gens atteints de rétention biliaire, donnons à la question toute l'ampleur qu'elle mérite.

La migration des calculs biliaires au cours des coliques hépatiques est parfois accompagnée d'accidents fébriles dont je vous ai parlé en maintes circonstances[1]. Les exemples suivants vous en donneront une idée : Il y a deux ans, j'étais appelé en consultation auprès de la femme d'un de mes amis, officier supérieur. La malade, sujette à des coliques hépatiques, était depuis quelques jours en pleine crise; douleurs, ictère, décoloration des matières fécales, vomissements. Jusque-là tout paraissait normal, mais voilà que de grands frissons éclatent, et, avec eux, des accès de fièvre terribles, avec température à 40 degrés et sueurs profuses; ces

1. *Manuel de pathologie interne*, t. III, p. 607.

accès reviennent tous les jours à heure indéterminée ; on avait donné la quinine, qui n'avait eu, bien entendu, aucun effet, et on ne pouvait se défendre de la crainte d'accidents infectieux des voies biliaires ou d'abcès du foie. Néanmoins, je crus devoir porter un pronostic favorable et je m'arrêtai au diagnostic d'accès de fièvre satellites de migration calculeuse ; en effet, quelques jours plus tard, la malade guérissait de ses coliques hépatiques et de ses grands accès de fièvre, après avoir évacué une douzaine de gros calculs biliaires qui furent retrouvés dans les déjections ; elle guérissait sans le moindre reliquat fébrile, sans la moindre lésion appréciable des voies biliaires.

Autre exemple : il y quelques années, j'arrive un matin dans mon service de l'hôpital Necker, au moment où mes élèves entouraient le lit d'un malade dont le diagnostic ne s'imposait pas. Le foie était un peu gros, un peu douloureux, et les conjonctives présentaient une teinte subictérique. Sous nos yeux, le malade est pris d'un frisson des plus violents et très prolongé, comparable au frisson d'un accès palustre ou d'une pneumonie lobaire ; il grelotte pendant un quart d'heure. Sa teinte subictérique ayant appelé mon attention, je l'interroge au point de vue de la lithiase biliaire ; j'apprends de lui qu'il a eu des coliques hépatiques, et, bien que les douleurs hépatiques fussent actuellement très modérées, je porte le diagnostic d'accès de fièvre satellite d'une migration calculeuse biliaire. Au bout d'un quart d'heure, la température montait à 40 degrés et au stade de chaleur faisaient suite des sueurs profuses qui terminaient l'accès. Le surlendemain, on retrouvait dans les matières fécales deux calculs biliaires, cause et témoins de ce qui s'était passé.

Encore un exemple : il y a quelque temps, M. Pozzi m'appelait en consultation auprès d'une de ses malades récemment opérée. Tout avait réussi ; la malade était dans le meilleur état, n'ayant pas eu la moindre fièvre, quand elle fut prise de frissons et d'accès de fièvre violents ; la température atteignait 39 et 40 degrés. Les accès se reproduisaient plus ou moins forts, depuis trois jours, à des heures indéterminées,

et plusieurs fois en 24 heures. J'examine la malade; l'hypocondre droit était douloureux, et les conjonctives étaient légèrement ictériques; je constate une douleur au niveau des voies biliaires, j'apprends que la malade a été sujette aux coliques hépatiques, on me dit même qu'on a recueilli un jour dans les déjections un gros calcul biliaire. Je m'arrête alors à l'idée de symptômes fébriles satellites de lithiase biliaire, la fièvre n'ayant rien à voir, à mon avis, avec les suites opératoires et en effet, quelques jours plus tard, les accès de fièvre disparaissaient sans laisser la moindre trace et les douleurs des voies biliaires disparaissaient également.

Je vous ai montré, l'an dernier, ici même, une femme qui m'avait été adressée de Biarritz, par le Dr Lostalot, et qui avait rendu, en six semaines, une trentaine de calculs biliaires. La migration des calculs, à travers les canaux biliaires, était chaque fois accompagnée de coliques hépatiques et d'accès de fièvre avec frisson et élévation de température à 39 et 40 degrés.

Tels sont les accès de fièvre, dits satellites des migrations calculeuses biliaires; je les ai constatés un grand nombre de fois, et souvent, à l'hôpital, en interrogeant nos malades atteints de coliques hépatiques, je retrouve les grands accès fébriles dans le présent ou dans le passé; ils peuvent même fournir un renseignement utile, au cas d'un diagnostic hésitant. Si j'ai insisté avec quelque complaisance sur cette variété de fièvre, c'est que, malgré les travaux de Charcot et de M. Magnin, on ne la connaît pas assez; or, il est bien important de savoir la dépister et de ne pas la confondre avec d'autres accidents fébriles tributaires d'infections biliaires redoutables.

La distinction entre la fièvre satellite des migrations calculeuses et la fièvre d'infection a été signalée depuis longtemps; Pentray, Magnin, Charcot, Besnier ont établi « que la fièvre intermittente qui survient à l'occasion de la lithiase biliaire se montre dans des circonstances diverses et peut être l'indice de deux états morbides différents. » C'est pour distinguer nettement ces deux espèces de fièvre

intermittente que Charcot[1] avait nommé la première fièvre hépatalgique ou fièvre satellite de la colique hépatique, et la seconde fièvre hépatique ou fièvre bilio-septique (Chauffard). Les accès fébriles satellites, même violents, peuvent exister avec les formes atténuées et incomplètes des coliques hépatiques ; parfois même ils dominent la situation au point que la colique hépatique, presque *fruste*, est reléguée au second plan. M. Magnin[2] cite un cas dans lequel les accès satellites des migrations calculeuses avaient précédé de plusieurs mois les coliques hépatiques. Il est rare qu'il n'y ait qu'un seul accès de fièvre satellite; habituellement, on en compte une série; ils reviennent plusieurs jours de suite sans périodicité bien marquée; ils peuvent se répéter tant que l'émission des calculs n'est pas terminée.

Je ne m'explique pas bien la cause de ces accès satellites; Charcot supposait qu'ils sont le résultat d'une infection à petite dose, auquel cas ils pourraient être considérés comme une des modalités de la fièvre bilio-septique; c'est possible, mais je n'en suis pas certain, car on voit bien des gens atteints de lithiase biliaire dont les accès fébriles satellites n'aboutissent jamais aux accès bilio-septiques et ne sont jamais suivis des lésions infectieuses de la vésicule biliaire ou du foie.

Le pronostic des accès satellites est généralement bénin; ils causent de vives alertes, mais ils disparaissent habituellement sans laisser de traces. Il ne faudrait pas, cependant, être trop optimiste, car tels accès fébriles qui ont présenté à leur début les caractères de la fièvre hépatalgique peuvent aboutir à la fièvre infectieuse et à une issue fatale par angiocholite et abcès du foie : témoin l'observation, exceptionnnelle il est vrai, rapportée par M. Besnier[3], concernant un malade qui rendit en quelques jours 148 calculs biliaires et qui finit par succomber avec des accidents fébriles évidemment d'ordre infectieux. Par contre, on voit d'autres

1. Charcot. *Maladies du foie et du rein*, p. 148 et 178.
2. Magnin. De quelques accidents de la lithiase biliaire, etc. *Thèse* de Paris, 1869.
3. Besnier. *Archives générales de médecine*, avril et mai 1880.

malades, comme celui de Bobowicz[1], qui eut 53 accès satellites, par séries de 6 à 8 accès, franchement intermittents, avec colique hépatique et ictère, ce qui n'empêcha pas que la guérison survînt sans autres accidents.

Le diagnostic entre la fièvre satellite de la migration calculeuse et la fièvre due à l'infection des voies biliaires est souvent difficile ; néanmoins on peut dire que les accès satellites coïncident avec les symptômes de la colique hépatique, douleurs, vomissements, tandis que les accès bilio-septiques en sont indépendants ; les accès satellites sont presque toujours suivis de l'expulsion de calculs biliaires qu'on trouve dans les déjections, il n'en est pas de même pour les accès bilio-septiques qui, eux, sont tributaires de lésions infectieuses (cholécystite, abcès du foie) et nullement de migration calculeuse ; enfin, la fièvre, qui a les allures d'une fièvre continue avec paroxysmes au cas d'infection, procède par accès intermittents avec périodes apyrétiques plus ou moins longues, au cas de migration calculeuse.

Quelle que soit l'interprétation que vous donniez à cette fièvre hépatalgique, quelle que soit la théorie adoptée, il n'en est pas moins vrai qu'elle coïncide avec la migration de calculs dans les voies biliaires. Mais, chez notre malade, les accès de fièvre ne pouvaient pas être mis sur le compte d'une migration de calculs, puisqu'il y avait au cholédoque un énorme calcul oblitérant qui s'opposait à toute migration ; d'autre part, on ne pouvait les attribuer à une infection des voies biliaires, car M. Duplay n'en avait pas trouvé trace, et du reste, ce qui prouve qu'il ne s'agissait pas d'infection des voies biliaires (angiocholite hépatique, ou cholécystite), c'est qu'il avait suffi de rendre à la bile son cours normal pour enrayer aussitôt les accès de fièvre. Notre malade n'était donc atteinte ni de fièvre hépatalgique ni de fièvre d'infection biliaire, les deux seules variétés décrites jusqu'ici ; alors, comment expliquer les trente ou quarante accès de fièvre qu'elle avait eus en quelques mois ?

1. Bobowicz. Fièvre intermittente symptomatique de la lithiase biliaire, *Thèse* de Paris, 1878.

Loin de moi l'idée de faire une théorie, mais, puisque chez cette femme, les accès ont persisté tant qu'a duré la rétention biliaire, et puisqu'ils ont cédé dès que la rétention biliaire a cessé, il ne me paraît pas illogique de les mettre sur le compte de la rétention et de la résorption de la bile. La bile, à la suite d'une longue rétention, est-elle modifiée ou adul térée, je l'ignore ; mais le fait clinique, important à connaître pour le médecin autant que pour le chirurgien, c'est que, chez les gens atteints d'oblitération permanente du canal cholédoque, on peut observer des accès de fièvre intenses et répétés sans qu'il y ait infection des voies biliaires.

Ces mêmes accès de fièvre existaient chez une malade que j'ai vue en consultation avec M. Charrier et qui était atteinte, elle aussi, de rétention biliaire consécutive à une oblitération calculeuse permanente du canal cholédoque. Cette femme, sujette aux coliques hépatiques, fut prise, en décembre 1897, de l'oblitération permanente du cholédoque avec syndrome ictérique au complet (ictère foncé de la peau et des muqueuses, urines bilieuses, matières fécales décolorées). A dater de cette époque, les douleurs n'eurent plus le caractère paroxystique de la colique hépatique ; elles s'atténuèrent, mais elles devinrent persistantes. De plus, pendant trois mois, jusqu'à la fin de mars 1898, la malade fut prise tous les jours, ou presque tous les jours, de violents accès de fièvre débutant par un grand frisson et atteignant plus de 39 degrés. L'appétit était presque nul, la malade avait maigri de plusieurs kilos et les démangeaisons étaient intolérables. Par moments, les matières fécales se recoloraient légèrement, preuve que la bile pouvait encore se frayer un chemin à travers le canal oblitéré. Le 7 juillet, je vois la malade avec M. Charrier ; à cette date, l'obstruction calculeuse durait depuis sept mois. La vésicule biliaire n'est pas appréciable, mais le foie est gros et douloureux. Les différentes médications conseillées jusque-là, y compris la cure de Vichy, n'ayant pas été suivies d'amélioration, nous conseillons l'opération, bien convaincus qu'il s'agit d'une oblitération calculeuse du cholédoque.

La malade est conduite à l'hôpital Necker où elle est

opérée par M. Routier, le 26 juillet. La vésicule biliaire, de petite dimension et non infectée, contenait sept calculs, deux autres calculs étaient engagés dans le canal cholédoque et l'obstruaient complètement. Il n'y avait nulle part ni pus ni liquide purulent. L'opération fut suivie d'un succès complet; en quelques jours, les urines devinrent claires et abondantes; le seizième jour, on enleva les drains, et le vingt et unième jour, la malade quitta l'hôpital complètement guérie. L'ictère avait totalement disparu et, peu de temps après, l'amaigrissement avait fait place à un engraissement régulier et progressif.

Ici encore, vous le voyez, comme chez notre malade de la salle Sainte-Jeanne, les accès de fièvre violents et répétés n'étaient pas dus à une migration calculeuse puisque le canal cholédoque était oblitéré; on ne pouvait pas davantage les mettre sur le compte d'une infection des voies biliaires, puisque l'opérateur n'en avait pas trouvé trace et puisque les accès avaient cédé définitivement dès que l'opération eut rétabli le cours normal de la bile. C'est donc la rétention et la résorption biliaire qui provoquaient les accidents fébriles. Du reste, ces accès de fièvre n'existent pas seulement au cas de rétention biliaire due à l'oblitération du cholédoque par calcul biliaire, je les ai constatés également au cas d'oblitération du cholédoque par cancer de la tête du pancréas. Je vous ai retracé à notre dernière séance l'histoire d'une malade atteinte d'ictère permanent datant de huit mois, consécutif à un cancer de la tête du pancréas; je vous ai dit que cette malade avait eu pendant plusieurs mois des accès de fièvre violents et répétés avec élévation de la température à 39 et 40 degrés. Ici encore l'opération ne permit de découvrir aucune trace de suppuration, la vésicule n'était pas atteinte de cholécystite, et les accès de fièvre cédèrent pour ne plus revenir, aussitôt que l'obstacle à l'écoulement de la bile eut été levé.

Cette digression, Messieurs, a pour but de vous faire connaître quelques-unes des modalités de la fièvre chez les ictériques. A une première variété, se rattache la fièvre dite hépatalgique, qui paraît associée à la migration des calculs

et aux coliques hépatiques. A une deuxième variété appartient la fièvre dite bilio-septique, résultat de l'infection des voies biliaires (angiocholite, cholécystite, abcès du foie). Je réserve pour une troisième variété les accès de fièvre dépendants de la rétention permanente et de la résorption biliaire. Dans ces trois variétés, la fièvre procède par accès, avec cette différence, toutefois, que les accès sont distincts et séparés par des périodes apyrétiques plus ou moins longues, dans la première et dans la troisième variété, tandis qu'ils font partie d'une fièvre continue quand il s'agit d'infection ou de suppuration des voies biliaires.

Après ces considérations suscitées par les symptômes observés chez notre malade, reprenons dans son ensemble la question de l'oblitération calculeuse du canal cholédoque. Ce canal, grand égout collecteur de la bile, peut être divisé en trois parties : une première partie sus-duodénale est contenue dans l'épiploon gastro-hépatique ; une deuxième partie longe la face postéro-interne du duodénum, et une troisième partie s'engage dans les parois de l'intestin pour venir aboutir à l'ampoule de Vater.

Les calculs biliaires peuvent s'arrêter en ces différentes régions, et d'après la statistique de M. Vautrin, qui porte sur 47 observations, le calcul occupait 27 fois la partie sus-duodénale, 18 fois la partie rétro-duodénale et 2 fois seulement l'embouchure de l'ampoule de Vater. Ajoutons que l'ampoule de Vater elle-même peut être oblitérée par un calcul (Widal et Griffon).

Les calculs oblitérants ont le volume d'une noisette, d'une cerise, d'une petite noix. Parfois, on trouve plusieurs calculs de dimensions variables, étagés ou conglomérés. L'arrêt ou la migration des calculs dépend du calibre et de l'extensibilité du canal cholédoque. Bien que supérieur aux autres canaux biliaires, le calibre du cholédoque n'est pas uniforme dans tout son trajet. « M. Quénu a constaté qu'il diminuait progressivement depuis l'extrémité supérieure jusqu'à l'ampoule de Vater. Il passe ainsi de 13 millimètres de diamètre, au niveau de sa naissance, à 6 millimètres à son extrémité

duodénale. Mais ce qui importe, au point de vue de l'arrêt des calculs, ce n'est pas tant la forme générale du calibre du cholédoque, que la dilatabilité à chacun des points de son trajet. M. Vautrin a fait, à ce sujet, des expériences sur le cadavre. En introduisant dans la lumière du cholédoque une bougie conique en gomme n° 10, de la filière Charrière, il a constaté sur deux sujets que la pénétration s'opérait assez facilement jusqu'au point où le canal plonge entièrement dans le pancréas. A ce niveau, la résistance ne pouvait être vaincue sans une certaine violence. Il a constamment retrouvé sur des pièces anatomiques, enlevées aux autopsies et disséquées sur la table d'amphithéâtre, le même point rétréci au niveau exact où le cholédoque s'enfonce dans le pancréas. Cependant le canal, entièrement libéré de ses attaches et étendu sur une plaque de liège, ne présentait, au point correspondant, aucune diminution de calibre. Il s'agit donc bien d'un rétrécissement extrinsèque, provenant de l'inextensibilité relative des tissus glandulaires ambiants. De ces expériences, on peut conclure que le cholédoque se prêterait très facilement à l'élimination des calculs hépatiques, si l'intensibilité de ses parois n'était en certains points gênée par la présence des tissus voisins [1]. »

L'oblitération calculeuse du canal cholédoque peut persister pendant des semaines et des mois, sans autres accidents qu'un ictère chronique avec décoloration des matières fécales. Mais parfois aussi l'oblitération persistante du cholédoque détermine dans tout le domaine biliaire, foie, vésicule, canaux biliaires, des lésions que je vais vous rappeler. Ces lésions sont parfois purement mécaniques et parfois infectieuses. Les lésions mécaniques consistent en dilatation de la vésicule et des canaux biliaires. A la suite de l'oblitération complète et permanente du cholédoque, les canaux cystique et hépatique peuvent subir des dilatations énormes, le cholédoque peut se distendre au point d'égaler et dépasser le volume d'une anse intestinale [2]; la bile s'accumule dans la

1. Couturier. Étude anatomo-pathologique et clinique de l'obstruction calculeuse du cholédoque. *Gazette hebdomadaire*, 21 février 1897, p. 170.

2. Musée Dupuytren, appareil de la digestion, p. 557-542. Catalogue Houel.

vésicule du fiel, et la vésicule acquiert de telles proportions qu'on l'a vue descendre jusqu'à l'ombilic et jusque dans la fosse iliaque droite. La vésicule ainsi distendue peut contenir plusieurs litres de liquide (tumeur biliaire); Cruveilhier a figuré dans son atlas une vésicule descendant jusque dans la fosse iliaque[1]. Je vous ai cité bon nombre d'observations réunies par M. Reclus, qui témoignent de la distension parfois considérable de la vésicule biliaire au cas d'obstruction calculeuse du canal cholédoque. M. Griffon a publié sur ce même sujet trois observations des plus probantes[2]; dans ces trois cas, l'oblitération calculeuse du cholédoque avait déterminé une forte ectasie de la vésicule biliaire. Malgré ces faits, qui ne constituent en somme que l'exception, il reste acquis, ainsi que MM. Courvoisier et Terrier l'ont établi, que la dilatation de la vésicule biliaire est la règle quand le cholédoque est oblitéré par un cancer, tandis que la vésicule est diminuée de volume, rétractée, atrophiée quand l'oblitération du cholédoque est calculeuse. Peu importe les théories, le fait n'en persiste pas moins; il est vrai qu'en pareil cas, la vésicule est assez souvent calculeuse et atteinte de cholécysite.

L'obstruction permanente du cholédoque détermine également l'ectasie des canaux biliaires intra-hépatiques, superficiels ou profonds, et ceux-ci affectent une forme cylindrique ou ampullaire, analogue, dit Monneret, aux dilatations bronchiques. La dilatation est parfois tellement généralisée que le parenchyme du foie ressemble à un tissu caverneux[3]. Sous l'influence de la rétention biliaire, le foie devient très volumineux (congestion biliaire du foie); sa surface est lisse, sa coloration est olivâtre. A la coupe, on voit des conduits biliaires dilatés, d'où s'écoule une bile, souvent mélangée de muco-pus, de sable et de concrétions biliaires.

A la suite de l'obstruction permanente calculeuse du cholédoque, on peut voir l'infection et la suppuration des voies

1. Cruveilhier. *Anat. path.*, livrais. 59, pl. 4, fig. 1, 2,

2. Ces observations sont consignées dans la thèse de M. Couturier, *Obstruction du cholédoque*, Paris, 1896.

3. Raynaud et Sabourin. *Arch. de physiol.*, 1879.

biliaires par un mécanisme aujourd'hui bien connu. A l'état normal, les canaux biliaires, la vésicule biliaire et la bile sont aseptiques, ils ne contiennent aucun microbe. MM. Gilbert, Girode et Thiroloix ont ensemencé la bile de la vésicule biliaire de gens n'ayant pas succombé à une maladie générale ou biliaire et ils ont trouvé la bile stérile. Chez les animaux, la bile de la vésicule est aseptique. L'épanchement de bile pure dans le péritoine ne détermine pas de péritonite. Donc la bile normale est aseptique, elle est stérile[1]. La bile n'est pas antiseptique, elle n'est pas microbicide, elle ne détruit pas les germes comme on l'avait supposé; la bile est même pour les microbes un milieu de culture aussi favorable que le bouillon ordinaire; elle n'atténue en rien leur virulence; coli-bacille, streptocoque, staphylocoque, etc. se développent admirablement dans la bile (Gilbert et Dominici).

Alors, comment se fait l'infection des voies biliaires? J'ai dit que les canaux biliaires sont aseptiques, mais la dernière portion du canal cholédoque fait exception : on y a constaté de nombreux microbes, notamment le coli-bacille; ces microbes viennent du duodénum, si riche lui-même en microbes (Gessner). Donc le cholédoque est en imminence d'infection; le duodénum constitue un danger incessant pour les canaux biliaires. A l'état normal, le courant de la bile entretient *mécaniquement* l'asepsie des voies biliaires, mais tout obstacle au courant de la bile, toute diminution ou tout arrêt dans l'écoulement de la bile favorise l'envahissement des voies biliaires par les microbes qui, normalement, habitent le duodénum et la dernière portion du canal cholédoque. L'infection se fait par voie *ascendante*, des canaux à la vésicule et au foie, c'est la règle.

En liant le canal cholédoque, on a pu reproduire expérimentalement l'infection biliaire (Gilbert, Neker, Girode). La ligature produit à la fois l'arrêt de la circulation biliaire et un traumatisme des parois, deux conditions qui favorisent la pénétration des microbes. Ces conditions expérimentales

1. Dominici. Des angiocholites et cholécystites suppurées. *Thèse* de Paris, 1894.

sont remplies pathologiquement par l'obstruction calculeuse du cholédoque; en effet, les calculs, en oblitérant le canal, s'opposent à l'écoulement de la bile et provoquent le traumatisme, la compression, l'érosion de la muqueuse; dès lors, la porte est ouverte à l'infection et le terrain est préparé. C'est ainsi que prennent naissance les lésions suppuratives des canaux (angiocholite), de la vésicule (cholécystite), et du foie (hépatite et abcès).

L'angiocholite atteint les gros vaisseaux biliaires et les petits vaisseaux intrahépatiques. Dans ce dernier cas, les lésions du foie sont dominantes. Chez les gens qui succombent à ces complications, on trouve, à l'autopsie, le foie mou et volumineux; il est entouré d'adhérences dues à une péri-hépatite simple ou suppurée. A la coupe du foie, le tissu paraît transformé en un tissu spongieux, bilieux et purulent; à travers les conduits biliaires dilatés, la bile s'écoule de tous côtés en abondance; le parenchyme hépatique est parsemé d'abcès de forme et de dimensions diverses. Les uns sont miliaires, d'autres ont le volume d'une noix, d'une orange et au delà. Certains ont été bien décrits par M. Chauffard sous le nom d'abcès *aréolaires*. Ces abcès biliaires ont plusieurs origines : les uns sont dus aux dilatations cylindriques moniliformes ou ampullaires des canalicules biliaires; ce ne sont pas de vrais abcès; les autres, les vrais abcès, beaucoup plus fréquents, prennent naissance dans le tissu conjonctif qui entoure les canaux (péri-angiocholite suppurée), soit que les parois du canal aient été détruites par l'inflammation suppurative, soit que l'abcès communique par ulcération avec le canal biliaire. La rupture d'un conduit biliaire dilaté dans le parenchyme du foie peut également devenir l'origine d'un abcès volumineux.

Le liquide purulent des abcès biliaires est blanchâtre, jaune verdâtre, brunâtre; il contient du sable biliaire, des débris hépatiques; la collection purulente n'a pas de membrane limitante, ou s'il se forme une membrane, elle n'est jamais tapissée d'épithélium cylindrique; la constatation, dans le liquide, de l'épithélium cylindrique indique la communication du foyer purulent avec un canalicule biliaire.

Les microorganismes, surtout le coli-bacille, abondent dans le liquide des abcès biliaires.

La *vésicule biliaire* s'infecte par le mécanisme dont je viens de vous parler, que l'oblitération calculeuse siège dans le canal cholédoque ou dans le canal cystique. Il est très rare, ainsi que je vous l'ai dit, que la vésicule soit dilatée ou distendue par le liquide ; ce liquide est peu abondant, à peine troublé par des nuages de muco-pus, ou purulent, sanieux, fétide, coloré ou non par la bile. Parfois la vésicule est recouverte de fausses membranes, cause d'adhérences (péricholécystite). Les parois de la vésicule sont amincies au cas de distension, ou très épaissies au cas de rétraction ; on constate souvent dans ces parois des abcès miliaires qui communiquent avec la cavité cholécystique. Vue intérieurement, la vésicule est sillonnée de replis, de brides qui la cloisonnent et lui donnent l'aspect d'une ruche ; dans les alvéoles de cette ruche se cachent des calculs plus ou moins volumineux, enchatonnés, incrustés dans leur loge purulente et parfois très difficiles à énucléer. Une infiltration de cellules embryonnaires existe dans toutes les couches de la vésicule, on y constate également un grand nombre de microorganismes.

L'obstruction permanente du canal cholédoque produit souvent, avons nous dit, l'augmentation du volume du foie ; mais cette hypertrophie est partois remplacée, à la longue, par une atrophie, avec *lésion cirrhotique du foie* (cirrhose biliaire). Dans aucun cas, cette cirrhose ne ressemble à la cirrhose atrophique de Laënnec ; la surface du foie est lisse et son parenchyme n'est que médiocrement induré ; il s'agit par conséquent d'un processus cirrhotique spécial. L'oblitération expérimentale du canal cholédoque chez les animaux[1], qu'on produit au moyen de sa ligature, et l'obstruction pathologique de ce canal chez l'homme, par cancer primitif des voies biliaires ou par cancer de la tête du pancréas[2], déterminent des altérations cirrhotiques tout à fait analogues.

1. Charcot et Gombault. *Archiv. de Physiol.*, juin 1878, p. 272.
2. Ramos et Cochez. *Rev. de méd.*, septembre 1887.

Sous l'influence de la rétention biliaire, une angiocholite se déclare; l'angiocholite devient de la péri-angiocholite et le processus aboutit à une hépatite interstitielle diffuse. Cette hyperplasie conjonctive avoisine d'abord les gros canaux biliaires, puis les canalicules de moindre dimension; elle s'accuse dans les espaces, puis dans les fissures, et circonscrit le lobule hépatique, sans jamais aboutir, comme la cirrhose atrophique de Laënnec, à la formation de granulations hépatiques. On constate, en outre, la formation de canalicules biliaires qui envahissent le lobule hépatique, la pigmentation des cellules et l'envahissement du lobule par hyperplasie conjonctive. Comme ce tableau anatomique a quelques analogies avec celui de la cirrhose hypertrophique biliaire, Charcot avait proposé de réunir ces cirrhoses en un groupe, le groupe des cirrhoses biliaires[1]. Il faut dire néanmoins que les différences sont grandes entre la cirrhose hypertrophique (maladie de Hanot) et le foie biliaire. Le foie biliaire n'est pas hypertrophié, il est plutôt petit et rétracté; on y trouve souvent des dilatations des canaux biliaires avec ou sans abcès biliaires, et l'angiocholite débute par les grosses voies biliaires, qui sont indemnes dans le cas de cirrhose hypertrophique biliaire.

Après vous avoir rappelé les différentes altérations qui peuvent être la conséquence de l'oblitération calculeuse permanente du canal cholédoque, abordons le côté clinique de la question. Le plus souvent, huit fois sur dix, l'oblitération permanente par calcul ne s'établit pas du premier coup sans avertissements. Le malade qui va être atteint d'oblitération permanente du cholédoque a presque toujours un passé lithiasique. Interrogez-le avec soin et vous apprendrez que six mois, un an, quelques années avant, il a eu des coliques hépatiques. Tantôt la colique hépatique a éclaté avec tous ses symptômes, douleurs caractéristiques, vomissements bilieux, vertiges, lypothimies, ictère pas-

1. Charcot et Gombault. Contribution à l'étude anatomique des cirrhoses. *Arch. de Physiol.*, 1876.

sager, urines ictériques et parfois décoloration transitoire des matières fécales; tantôt la colique hépatique a été fruste, incomplète, caractérisée par des douleurs qu'on a décorées du nom de crampes d'estomac, avec vomissements, teinte subictérique des conjonctives, coloration foncée des urines. Souvent aussi le malade en question a déjà été soumis à différentes médications: le médecin ou les médecins qu'il a consultés l'ont envoyé à Vichy, à Carlsbad, à Pougues, à Capvern, à Vittel, autant de cures destinées à guérir la lithiase biliaire qui ne s'était traduite jusque-là que par les coliques hépatiques.

Mais voici que les accidents actuels ne ressemblent plus tout à fait aux accidents du passé, car le calcul n'est plus migrateur comme au moment des coliques hépatiques, il est maintenant *enclavé* dans le cholédoque. Les douleurs n'ont plus au même degré la forme soudaine et paroxystique de la colique hépatique; elles sont moins vives, mais elles sont presque incessantes; le malade se plaint d'une douleur continuelle à la région du foie, à l'épigastre, dans le dos, entre les épaules. L'ictère est permanent, la teinte ictérique de la peau est devenue tous les jours plus foncée, l'urine est extrêmement bilieuse, les matières fécales sont totalement décolorées, des démangeaisons intolérables ne laissent au malade ni trève ni sommeil. Ce syndrome ictérique dure depuis quinze jours, depuis trois semaines, un mois, alors que le syndrome de la colique hépatique durait à peine quelques jours (s'il dure plus longtemps, c'est qu'il y a série de coliques hépatiques entrecoupées de rémissions). L'appétit a progressivement diminué, l'état nauséux va quelquefois jusqu'au vomissement. A l'examen du malade, le foie est un peu augmenté de volume; la pression sous les côtes est douloureuse; la douleur provoquée est surtout vive au niveau de la vésicule biliaire. Connaissant le passé de votre malade, sachant qu'il a eu, quelques jours, quelques mois ou quelques années avant, une ou plusieurs coliques hépatiques, vous n'hésitez pas à mettre les accidents actuels sur le compte de l'oblitération calculeuse permanente du canal cholédoque.

Un mois, six semaines, deux mois se passent sans la moindre amélioration ; au contraire, les symptômes sont encore plus intenses. Le syndrome ictérique s'est installé d'une façon définitive, à peine pouvez-vous saisir quelques ébauches transitoires de rémission. Le malade affaibli, fatigué par l'insomnie, par les démangeaisons, maigrit à vue d'œil ; il a déjà perdu quatre, cinq, six kilos de son poids ; en face de cet état, abandonnerez-vous votre premier diagnostic ; vous laisserez-vous hanter par l'idée d'oblitération du cholédoque consécutive au cancer de la tête du pancréas ? Non, car la rétention biliaire et l'anorexie au cas d'obstruction calculeuse suffisent à expliquer le dépérissement et l'amaigrissement du malade. Par moments, dans le cours de cet ictère chronique, vont éclater, peut-être, les grands accès de fièvre dont je vous ai longuement parlé, accès de fièvre avec frisson intense, température à 39 et 40 degrés et sueurs profuses ; en face de ces accidents fébriles, vous laisserez-vous hanter par l'idée de l'infection des voies biliaires, angiocholite, cholécystite, abcès du foie ? Non, car ces accès ne font pas partie d'un état fébrile continu, ils sont isolés, séparés par des périodes plus ou moins lougues d'apyrexie complète, ce qui vous permet d'éloigner l'hypothèse d'accidents infectieux pour vous rattacher au diagnostic plus rassurant d'accès de fièvre consécutifs à la rétention biliaire. Votre malade arrive ainsi au troisième, quatrième, cinquième mois de l'oblitération du cholédoque ; tous les moyens médicaux ont échoué, y compris les cures thermales alcalines ; vous vous demandez alors s'il est prudent de laisser cette situation se prolonger indéfiniment, vous redoutez avec raison les complications, l'angiocholite, la cholécystite, les abcès du foie et vous pensez à l'intervention chirurgicale.

Le tableau clinique, tel que je viens de vous le présenter, simplifie singulièrement le diagnostic de la cause oblitérante, en pareille circonstance, les coliques hépatiques ayant précédé l'oblitération du canal cholédoque, il est tout naturel d'admettre que l'oblitération est calculeuse ; il serait illogique d'avoir une autre opinion. Mais le dia-

gnostic est loin d'être toujours aussi simple. D'abord il faut compter avec les cas où l'oblitération calculeuse du cholédoque se fait et persiste sans avoir été précédée de colique hépatique et sans que la malade ait éprouvé la moindre douleur. Pour si étrange que cela vous paraisse et quelle que soit la théorie que l'on invoque, ce fait n'en est pas moins réel, surtout chez les vieillards, le cholédoque peut être oblitéré par un calcul sans qu'il en résulte ni douleur, ni ictère. Comme preuve à l'appui, je vous citerai le cas publié par M. Griffon, concernant une femme âgée, qui n'avait ni douleurs, ni ictère, et qui vint mourir à l'hospice des Ménages à la suite d'une infection bronchique. On trouva à l'autopsie deux volumineux calculs qui oblitéraient complètement le canal cholédoque à son extrémité duodénale. Cette oblitération permanente avait déterminé une dilatation considérable des canaux biliaires et de la vésicule; le cholédoque était tellement dilaté qu'on pouvait y introduire simultanément les doigts, l'annulaire et l'auriculaire [1].

En pareille circonstance, absolument rare, il est vrai, le diagnostic est impossible, mais sans parler des cas exceptionnels, prenons les faits courants, ceux que vous pouvez rencontrer tous les jours et voyons comment, au cas d'ictère chronique, avec syndrome biliaire, il est possible d'arriver au *diagnostic de la cause oblitérante*. Des lésions de différente nature, avons-nous dit, peuvent oblitérer le canal cholédoque et, pour nous en tenir aux plus habituelles, nous avons passé en revue le cancer primitif des voies biliaires, le cancer de l'ampoule de Vater, le cancer de la tête du pancréas et les calculs biliaires. Je vous ai démontré, au cours de cette étude, combien ce diagnostic est difficile. Reprenons la question dans son ensemble.

La continuité de la décoloration des matières fécales qu'on avait donnée comme un des signes de l'oblitération par cancer de la tête du pancréas est un signe inconstant : car ici, comme dans toute oblitération du cholédoque, quelle qu'en soit la cause, la bile peut se frayer momentanément un chemin

1. Griffon. *Bull. Soc. Anat.*, juillet 1896, p 120.

et arriver dans l'intestin sous forme de débâcles biliaires transitoires.

L'état de la vésicule biliaire fournit des signes de probabilité, mais nullement de certitude, et bien que la vésicule soit ordinairement distendue au cas d'obstruction cancéreuse et diminuée au cas d'obstruction calculeuse, il n'en est pas moins vrai que l'oblitération calculeuse a plusieurs fois provoqué une distension énorme de la vésicule.

L'augmentation du volume du foie qu'on regardait comme incompatible avec l'oblitération cancéreuse du cholédoque et qui paraissait être un signe de l'oblitération calculeuse, cette augmentation du volume du foie peut exister, quelle que soit la lésion oblitérante et vous n'avez pas oublié que le volume du foie (non cancéreux) était considérable chez le malade atteint de cancer du pancréas, que nous avons vu avec M. Reclus.

L'amaigrissement rapide qu'on serait tenté de mettre sur le compte de l'oblitération cancéreuse du cholédoque n'est pas, il s'en faut, un signe de cancer, puisque notre malade avait maigri de plus de 15 kilos en une année bien que son obstruction fut calculeuse; elle reprit ses 15 kilos quand l'obstruction eut été levée.

On avait supposé que l'examen des matières grasses contenues dans les matières fécales pourrait donner quelques indications utiles relativement à la suppression du suc pancréatique au cas de cancer, mais on a démontré (Muller) qu'on ne peut baser sur l'étude de la stéarrhée aucun signe certain de diagnostic, et du reste, le canal pancréatique peut être comprimé par un calcul comme par un cancer.

D'après M. Salhi, le salol, qui est une combinaison d'acide salicylique et d'acide phénique, est décomposé dans l'intestin en ses deux éléments, par le suc pancréatique[1]; si donc on donne deux grammes de salol à un malade qui n'a pas de lésions du pancréas, l'acide salicylique et l'acide phénique résultant de la décomposition du salol vont apparaître dans l'urine; si on ne les y retrouve pas, c'est que le salol n'a pas

1. Salhi. *Semaine médicale*, 1896, p. 153.

été décomposé parce qu'il n'y a pas de suc pancréatique dans l'intestin. Ce procédé, à supposer qu'il soit exact, serait insuffisant pour permettre d'affirmer le diagnostic, puisque le canal de Wirsung est parfois oblitéré en même temps que le canal cholédoque, que l'oblitération soit calculeuse ou cancéreuse.

La glycosurie[1] a été donnée comme signe de cancer du pancréas; mais on ne peut accorder à ce signe qu'une médiocre valeur. En principe, on trouve la glycosurie dans un tiers des cas environ, et encore même cette glycosurie, d'après MM. Bard et Pic, est-elle un symptôme secondaire dû, non pas au cancer, mais à la sclérose concomitante du pancréas[2].

En somme, c'est la douleur qui est l'élément le plus important du diagnostic de la cause oblitérante et encore est-il nécessaire de bien préciser les caractères de cette douleur. Le cancer de l'ampoule de Vater peut être très douloureux, témoin l'observation de M. Rendu; le cancer de la tête du pancréas est encore plus douloureux et ce sont parfois ces douleurs qui induisent en erreur et qui font croire que l'oblitération est calculeuse alors qu'elle ne l'est pas. Pour si vraie que soit la description des douleurs du cancer pancréatique, il est néanmoins des cas où les douleurs de la lithiase et les douleurs du cancer ont une telle similitude qu'elle ne suffisent pas pour affirmer le diagnostic. Il n'y a qu'un cas où l'élément douleur devient un signe précieux, c'est quand elle éclate sous forme de coliques hépatiques qui, à des époques plus ou moins éloignées, ont précédé l'oblitération définitive du canal cholédoque. C'est là le signe qui chez notre malade avait guidé le diagnostic.

L'étude que je viens d'entreprendre sur l'oblitération persistante du canal cholédoque vous dit assez, Messieurs, quelle en est la gravité. Vous n'avez rien à espérer des moyens médicaux et vous avez tout à redouter d'une attente

1. Jaccoud. *Clinique de la Pitié*, 1884-1885.

2. Bard et Pic. *Revue de médecine*, 10 décembre 1897. — Lereboullet. *Gazette hebdomadaire*, 4 septembre 1898.

trop longtemps prolongée. Peut-être, par exception, entendrez-vous parler de tel ou tel cas où les accidents ont cessé spontanément au quatrième, cinquième, sixième mois de l'oblitération; peut-être aussi, fort exceptionnellement, le calcul après adhérences préalables pourra-t-il se frayer un passage dans l'intestin, mais ne vous y fiez pas; attendre ces bienfaits de nature, c'est aller au-devant des pires catastrophes; c'est aller au-devant de l'infection des voies biliaires et du foie; un seul moyen s'impose, c'est l'intervention chirurgicale faite en temps opportun; c'est elle qui a sauvé notre malade.

Il ne m'appartient pas d'entrer dans les discussions qui ont pour but de fixer le genre d'opération auquel on doit recourir; c'est au chirurgien à s'inspirer du cas qu'il a sous les yeux. Les progrès réalisés dans cette voie depuis quelques années sont considérables [1], et je ne peux passer sous silence l'une des premières et si intéressantes communications de M. Terrier au Congrès de chirurgie de 1892, sur le sujet qui nous occupe.

Je termine cette leçon par les conclusions suivantes :

1° L'oblitération permanente calculeuse du canal cholédoque se traduit par le syndrome ictérique commun à toutes les oblitérations du cholédoque quelle qu'en soit la cause, qu'il s'agisse de cancer primitif des voies biliaires, de cancer de l'ampoule de Vater, de cancer de la tête du pancréas ou de compression du canal par tumeur du voisinage. Le syndrome ictérique comprend la coloration de plus en plus foncée de la peau et des muqueuses, la présence considérable de pigment biliaire dans les urines et la décoloration des matières fécales. Des démangeaisons parfois intolérables accompagnent cet ictère.

2° Les autres signes et les autres symptômes consécutifs à l'oblitération permanente du cholédoque, la dilatation ou l'atrophie de la vésicule biliaire, l'augmentation ou le volume normal du foie, l'amaigrissement plus ou moins

1. Sanchez. De la cholédocotomie, *Thèse* de Paris, 1898.

considérable du malade, tout cela peut exister, quelle que soit la cause de l'oblitération. Il n'est donc aucun de ces signes, aucun de ces symptômes qui permette, à lui seul, de faire le diagnostic de la lésion oblitérante. J'en dirai autant de la glycosurie et de la stéarrhée, signes insuffisants et inconstants.

3° Des douleurs plus ou moins vives, continues ou paroxystiques, siégeant en différentes régions, à l'épigastre, à l'hypocondre droit, au dos, entre les épaules, etc. peuvent exister, quelle que soit la lésion oblitérante du cholédoque, cancer de l'ampoule de Vater, cancer de la tête du pancréas, obstruction par calcul biliaire. Néanmoins, les douleurs dues au cancer pancréatique peuvent revêtir une forme et des allures qui contribuent pour une bonne part au diagnostic. D'autre part, les douleurs de la colique hépatique classique, précédant l'oblitération définitive du cholédoque, sont le meilleur argument en faveur de l'oblitération calculeuse de ce canal.

4° Les malades atteints d'oblitération permanente du cholédoque sont exposés à des manifestations fébriles d'origine diverse. Tantôt, ce sont de grands accès de fièvre isolés qui résultent, je crois, de la rétention et de la résorption de la bile, tantôt, c'est un état fébrile continu, avec paroxysmes, qui témoigne de l'infection des voies biliaires.

5° La barrière formée par le calcul n'est pas toujours absolument infranchissable. Dans bien des cas, la bile, sous pression, arrive à se faire jour malgré le corps oblitérant et sa présence dans l'intestin est révélée par la teinte que prennent aussitôt les déjections qui étaient décolorées. Pour si transitoires que soient ces rémissions, pour si petite que soit la quantité de bile passée dans l'intestin, ce n'en est pas moins comme une soupape de sûreté qui retarde l'éclosion des accidents ou qui les amoindrit.

6° Ces accidents, c'est-à-dire l'infection des voies biliaires ou la cirrhose du foie, peuvent apparaître à époques indéterminées; chez notre malade, la rétention biliaire durait depuis quatorze mois quand elle a été opérée, et cependant, il n'y avait pas d'infection des voies biliaires, protégées

sans doute par des ébauches de rémission; par contre, il ne faut pas oublier que l'infection peut se produire dès le quatrième ou cinquième mois de l'oblitération.

7° Les moyens médicaux sont sans action sur l'oblitération permanente calculeuse du canal cholédoque. Dans la très grande majorité des cas, la guérison ne peut être obtenue que par l'intervention chirurgicale.

8° Cette intervention chirurgicale doit être plutôt précoce que tardive. Notre malade n'a été opérée qu'au quatorzième mois de l'oblitération, ce qui ne l'a pas empêchée de guérir; je reconnais néanmoins que c'est une date beaucoup trop éloignée. En fait d'oblitération calculeuse permanente du cholédoque, l'opération, pour être faite dans les meilleures conditions, ne doit pas être différée au delà du quatrième mois, surtout si l'oblitération est absolue, sans trace de rémissions.

TREIZIÈME LEÇON

NÉPHRITE SYPHILITIQUE. — SYPHILIS DU REIN

Messieurs,

Vous venez de voir dans nos salles plusieurs malades atteints de manifestations *syphilitiques du rein;* je saisis cette occasion pour vous exposer dans son ensemble cette grande question, dont tous les points, il faut bien le dire, ne sont pas encore complètement élucidés.

Mais avant d'aborder l'étude de la syphilis rénale, faisons justice de la théorie erronée de Güntz, théorie d'après laquelle la médication mercurielle serait en grande partie justiciable des néphrites qui surviennent chez les syphilitiques. Dans un mémoire, fort remarquable à tous égards sur la syphilose du rein[1], M. Mauriac s'élève avec raison contre cette assertion ; il suffirait, pour la réfuter, de voir comment se comportent les intoxications mercurielles chez les gens dont la profession est de manier le mercure ; elles causent bien des maux, mais elles respectent le rein ; les doreurs, les miroitiers, les mineurs et tant d'autres ouvriers qui font usage du mercure peuvent être atteints d'accidents

1. Mauriac. Syphilose du rein, *Archives générales de médecine*, 1887.

aigus et chroniques, de stomatite, de lésions osseuses buccales, de tremblement mercuriel et de bien d'autres manifestations hydrargyriques, mais leur rein reste indemne. Il n'en est pas du mercure comme du plomb, qui, lui, crée des néphrites (néphrite saturnine). Je vous citerai dans un instant une série d'observations concernant des syphilitiques, chez lesquels la néphrite aiguë a éclaté trois, quatre, cinq mois après le chancre, alors qu'ils n'avaient encore fait usage d'aucune préparation mercurielle; ce n'est donc pas le mercure qu'on peut incriminer chez eux. Je vous parlerai également de syphilitiques chez lesquels la syphilis du rein est apparue dix ans, quinze ans après l'infection, alors que depuis bon nombre d'années ils n'avaient plus fait usage de préparations mercurielles. La question est donc jugée, ce qui crée la néphrite chez les syphilitiques, ce n'est pas le mercure, c'est la syphilis.

La toxine syphilitique est un terrible poison pour le filtre rénal; elle exerce sur le rein une action délétère et parfois meurtrière, mais elle se comporte différemment suivant qu'elle attaque le rein à une époque voisine de l'infection (accidents secondaires), ou à une époque éloignée (accidents tertiaires). Ce fait est facile à constater à la lecture et à l'analyse des observations. C'est ce qui m'engage à suivre dans ces leçons cliniques la division indiquée par les auteurs et que j'ai moi-même adoptée dans mes leçons de pathologie à la Faculté de médecine. L'infection rénale *précoce*, celle qui attaque les reins dès les premiers mois de la syphilis, détermine une néphrite au vrai sens du mot; les *deux* reins sont uniformément atteints comme ils le sont dans toutes les néphrites infectieuses aiguës, dans la néphrite scarlatineuse par exemple, et cette néphrite syphilitique précoce se traduit tantôt par des accidents légers ou de moyenne intensité, tantôt par des accidents terribles et trop souvent mortels. Au contraire, l'infection rénale *tardive*, celle qui survient à une époque éloignée, plusieurs années après la syphilis, cette syphilose rénale tertiaire ne se traduit pas seulement par des lésions de néphrite au vrai sens du mot; elle engendre des lésions gommeuses, scléro-gommeuses, amyloïdes, tantôt

prédominantes et tantôt associées en proportions variables à des lésions de néphrite vulgaire. Aussi le tableau clinique se présente-t-il sous des aspects multiples ; aux accidents précoces convient la dénomination de *néphrite syphilitique ;* aux accidents tardifs convient la dénomination de *syphilis du rein.* Entre ces deux types extrêmes, existent, bien entendu, des intermédiaires. Commençons par étudier les accidents syphilitiques précoces, la néphrite syphilitique.

Dans une première catégorie de faits, la *néphrite syphilitique précoce* est tellement légère qu'elle passe pour ainsi dire inaperçue ; elle apparaît dans les premiers mois de l'infection, mais sans bruit, sans accidents. L'albuminurie est presque son seul témoin ; M. Jaccoud l'avait bien dit dans sa *Clinique de la Charité.* On constate 10, 20, 30 centigrammes d'albumine par jour ; les urines ont une toxicité normale, l'urée et les matières extractives sont en proportion voulue, l'examen histologique fait découvrir des cylindres. Après quelques oscillations et une durée plus ou moins longue qui peut être abrégée par le traitement spécifique, l'albumine disparaît sans autres accidents.

Dans cette variété de néphrite, l'albumine et les cylindres ont été, je vous le répète, les seuls témoins de la lésion ; les fonctions du rein sont restées intactes, la dépuration urinaire a été suffisante, il n'y a pas eu d'intoxication urémique et le malade n'a même pas été atteint des « petits accidents du brightisme ». Souvent, cependant, il y a eu un symptôme qui a marché de pair avec l'albuminurie, c'est une légère bouffissure des paupières ou de la face, surtout perceptible le matin au réveil ; c'est encore un léger œdème des jambes et des malléoles.

Cette néphrite syphilitique atténuée, ne se traduisant que par l'albuminurie avec ou sans œdèmes légers et limités, n'a rien qui doive nous surprendre, n'observons-nous pas, au cours d'autres maladies infectieuses, grippe, fièvre typhoïde, scarlatine, pneumonie, n'observons-nous pas des altérations rénales qui, pendant plusieurs semaines, et même plusieurs mois, ne se traduisent également que par l'albuminurie avec

ou sans œdèmes? Je pense, que ces néphrites syphilitiques légères, qui ne s'imposent pas, qu'il faut rechercher pour les dépister, tiennent à la bénignité de l'agent infectieux, et peut-être aussi à l'intégrité antérieure des reins. Elles doivent être attaquées avec prudence par le traitement antisyphilitique et surveillées de près, car elles guérissent rarement du premier coup; elles reparaissent et récidivent parfois sous des formes autrement graves.

Mais la néphrite syphilitique n'a pas toujours, il s'en faut, une évolution aussi favorable, elle est parfois beaucoup plus intense; je vais même vous citer dans un instant bon nombre d'observations qui vous prouveront qu'il est des néphrites syphilitiques précoces, aussi graves, aussi terribles que n'importe quelle autre néphrite infectieuse; elles tuent les malades d'une façon aiguë ou subaiguë et, à l'autopsie, on trouve une néphrite diffuse, à gros rein blanc, à rein jaunâtre, à rein hémorragique; l'examen histologique démontre avant tout une tuméfaction et une nécrose des tissus glandulaires (néphrite épithéliale) et quelquefois une augmentation de volume des glomérules avec lésions irritatives des capsules et des vaisseaux et avec hémorragies glomérulaires. Ne croyez pas que cette néphrite syphilitique aiguë, souvent mortelle, dont les lésions se cantonnent surtout aux éléments sécréteurs et excréteurs du rein, soit l'apanage des syphilis dites malignes; elle apparaît également et même le plus souvent dès les premiers mois d'une syphilis qui s'annonçait avec les apparences peu alarmantes d'une syphilis vulgaire, d'intensité moyenne, les malades n'ayant eu jusque-là que la roséole et quelques plaques muqueuses.

Ce sont ces néphrites syphilitiques précoces, intenses, que nous allons étudier aujourd'hui, et le plus bel exemple que je puisse vous donner est celui de notre malade du n° 18 de la salle Saint-Christophe. Ce jeune garçon de dix-sept ans m'a été adressé, le 29 avril dernier, par M. Mauriac. L'avant-veille, c'est-à-dire le 27 avril, étaient apparus brusquement la bouffissure du visage et l'œdème des jambes. A l'entrée du malade dans notre service, les paupières étaient tuméfiées et l'œdème des membres inférieurs, qui ne datait que de

l'avant-veille, avait pris des proportions considérables ; les jambes et les cuisses étaient énormes, semblables à des poteaux, et complètement déformées par un œdème blanc et mou, qui remontait jusqu'à la région lombaire. Cette anarsaque était accompagnée d'une abondante albuminurie ; les urines, assez colorées, étaient rendues en quantité normale, sans trace d'hématurie ; elles contenaient, par vingt-quatre heures, vingt-trois grammes d'albumine. On ne constatait aucun autre symptôme, pas de douleur rénale, pas de dyspnée ; il s'agissait en somme d'une néphrite aiguë, intense, survenue brusquement, sans douleur lombaire, sans frissons, sans fièvre, sans les symptômes qui rappellent la description de la néphrite rarissime dite *a frigore*. Quelle était donc la cause de cette néphrite qui venait d'éclater si inopinément, présentant comme entrée en scène un œdème intense et vingt-trois grammes d'albumine ? Mon opinion fut absolument conforme à celle de M. Mauriac ; il s'agissait ici d'une néphrite syphilitique précoce. En effet, ce garçon a eu, il y a deux mois, un chancre syphilitique du fourreau de la verge ; la légère induration des tissus à ce niveau et leur coloration sont les témoins du chancre récemment cicatrisé ; de plus, on trouve aux deux régions inguinales une pléiade ganglionnaire formée de ganglions durs, mobiles, presque indolents, adénopathie satellite du chancre syphilitique. Les accidents secondaires ont fait leur apparition ; on constate des plaques muqueuses de la gorge et de la région anale.

Cette néphrite aiguë, survenant au début de la période secondaire, soixante-dix jours après l'apparition du chancre, chez un garçon qui n'avait eu antérieurement ni scarlatine, ni grippe, ni fièvre typhoïde, ni aucune infection susceptible d'adultérer les reins, il était tout naturel de la mettre sur le compte de la syphilis. C'était bien là une néphrite aiguë, et non pas une poussée de néphrite survenue au cours d'un brightisme chronique, car on ne retrouvait dans les antécédents du malade aucun des petits accidents de brightisme. Il n'y avait donc pas d'hésitation possible sur le diagnostic ; voilà un garçon de dix-sept ans, robuste et bien constitué,

qui n'a jamais eu la moindre maladie infectieuse ; il prend la syphilis, et soixante-dix jours après l'apparition du chancre, en même temps que les plaques muqueuses des régions anale et gutturale, éclate une néphrite caractérisée d'emblée par l'anasarque et par une albuminurie considérable ; c'est bien là le type de la néphrite syphilitique précoce. Güntz serait mal venu d'invoquer ici une intoxication mercurielle, le malade n'ayant encore été soumis à aucune médication.

Bien que cette néphrite ne fût accompagnée d'aucun symptôme menaçant, je réservai le pronostic, l'expérience m'ayant appris à me méfier de la néphrite syphilitique, surtout de la néphrite syphilitique précoce.

Comme traitement, je prescrivis le régime lacté, et le malade prit, matin et soir, une cuillerée à dessert de la préparation suivante indiquée par M. Mauriac.

Eau distillée.	300 grammes.
Iodure de potassium.	30 —
Biiodure d'hydrargyre	15 centigrammes.

Les résultats de la médication furent des plus rapides et des plus heureux ; en quinze jours, les œdèmes avaient complètement disparu. A mesure que les œdèmes diminuaient, le malade, que je faisais peser tous les jours, perdait de son poids en proportion ; on dosait la quantité exacte du liquide qu'il absorbait et la quantité des urines qu'il rendait journellement ; or, il urinait beaucoup plus qu'il ne buvait et l'excédent du liquide rendu par les urines concordait parfaitement avec la perte de poids due à la diminution des œdèmes. En quinze jours, il a éliminé dix kilos de liquide infiltré dans ses tissus. L'albumine, qui était de vingt-trois grammes à l'entrée du malade, diminuait elle aussi, avec une telle rapidité, qu'au dix-septième jour, elle avait totalement disparu.

La courbe que je place sous vos yeux vous montre la diminution progressive du poids du malade correspondant à la disparition de ses œdèmes ; elle vous montre aussi la diminution rapide de l'albumine jusqu'à sa complète disparition.

Néphrite syphilitique précoce.

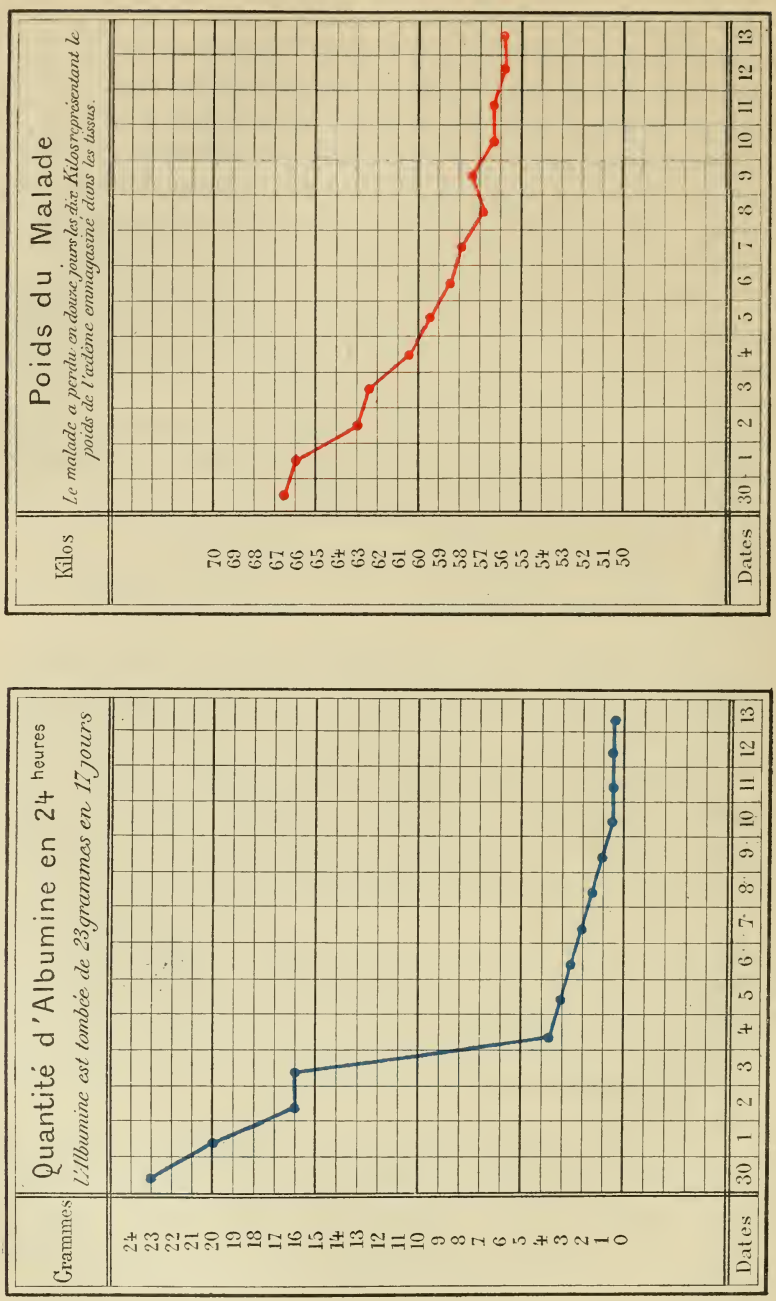

Je vous présente ce jeune garçon, il n'a plus ni œdème, ni trace de bouffissure au visage ; il prend tous les jours avec avidité ses quatre litres de lait ; j'estime que tous les accidents de sa néphrite aiguë sont conjurés. Nous allons le garder quelque temps dans nos salles afin de suspendre et de reprendre le traitement, s'il y a lieu, et nous arriverons, je n'en doute pas, à une complète guérison[1].

J'ai à vous parler maintenant de cas moins heureux, car la néphrite syphilitique précoce est parfois, je vous l'ai dit, une terrible maladie ; en voici la preuve : Le 16 mars 1898 entrait, dans notre salle Saint-Christophe, n° 19, un homme de trente-quatre ans atteint d'anasarque. Il y a un mois environ, vers le 10 février, étant en pleine santé, cet homme s'aperçut que ses paupières étaient bouffies, le lendemain toute la figure était œdématiée, et en vingt-quatre heures l'œdème avait gagné les membres inférieurs et l'abdomen ; l'anasarque tendait à se généraliser. Un médecin fait l'examen des urines, trouve de l'albumine et prescrit le régime lacté exclusif. Malgré le régime lacté, l'anasarque s'étend et gagne les bourses. C'est uniquement pour cette anasarque que cet homme vient à l'Hôtel-Dieu ; il ne se sent pas autrement malade. A première vue, il a l'aspect d'un homme vigoureux, au teint clair et un peu rosé. Les bras sont bien musclés, mais l'abdomen, les bourses et les membres inférieurs sont le siège d'un œdème considérable, pâle et mou. La bouffissure de la face a presque disparu. Les urines sont assez foncées, on en recueille deux litres en vingt-quatre heures, elles contiennent 16 grammes d'albumine, 8 grammes par litre. Naturellement nous portons le diagnostic de néphrite aiguë.

1. J'ai revu plusieurs fois ce jeune homme, deux, trois, quatre mois après sa sortie de l'Hôtel-Dieu, il a continué à se soigner, la guérison ne s'est pas démentie. Je l'ai tenu au régime lacté pendant deux mois, puis j'ai permis graduellement les purées, les légumes, le pain, associés au régime lacté. Le traitement mercuriel et ioduré a été donné quinze jours consécutifs, puis suspendu pendant quinze jours et ainsi de suite à trois reprises. Au mois d'octobre, c'est-à-dire six mois après cette leçon, j'ai revu ce garçon, il est en parfaite santé, il mange tous les aliments sans distinction, l'albumine n'a jamais reparu.

Recherchant les causes de cette néphrite aiguë, on ne découvre rien autre qu'une syphilis récente datant de huit mois. En juin 1897, cet homme a été soigné à l'hôpital du Midi, chez M. Mauriac, pour un chancre syphilitique du prépuce. On lui a donné comme traitement des pilules de proto-iodure, et quelques mois plus tard il est revenu à l'hôpital du Midi pour des plaques muqueuses de la gorge. Ne trouvant dans le passé de cet homme aucune autre maladie pouvant expliquer sa néphrite, il était tout naturel de porter chez lui le diagnostic de néphrite syphilitique, néphrite aiguë et précoce, ayant éclaté au septième mois de la syphilis. C'étaient bien là du reste les allures de la néphrite syphilitique précoce, débutant brusquement par des œdèmes rapidement généralisés avec albuminurie considérable.

Je soumets le malade au régime lacté et je prescris une injection journalière de quatre milligrammes de biiodure d'hydrargyre en solution huileuse. Les jours suivants, la situation ne s'améliore pas, les œdèmes persistent, les urines augmentent de quantité et l'albumine oscille entre 16 et 20 grammes par vingt-quatre heures. On suspend le biiodure d'hydrargyre après la septième injection. Le malade, très optimiste de sa nature, n'éprouve ni gêne, ni douleurs et prend avec plaisir ses quatre litres de lait; malheureusement l'œdème augmente encore et gagne les lombes; les bourses et la verge œdématiées prennent la dimension d'une tête de fœtus. Je donne l'iodure de potassium à la faible dose de 50 centigrammes par jour, puis je le supprime, n'en ayant obtenu aucun bon résultat. Les injections de biiodure sont reprises, puis suspendues. Le 4 avril, c'est-à-dire vingt jours après l'arrivée du malade dans nos salles, la quantité d'albumine est moindre qu'à son arrivée, puisqu'il n'y a que 9 grammes au lieu de 16. Mais l'anasarque, qui augmente toujours, malgré le régime lacté et malgré le traitement spécifique, me paraît de mauvais augure et me donne des inquiétudes sérieuses.

Le 13 avril, pour la première fois, le malade se plaint d'une légère oppression et on constate à l'auscultation quelques râles sibilants disséminés et des râles fins d'œdème pulmo-

naire aux bases des deux poumons. On pèse le malade et on constate qu'il a augmenté de cinq kilos depuis son entrée, cinq kilos qu'il faut mettre sur le compte des œdèmes qui gagnent toujours du terrain. Le 20 avril, le malade se trouve moins bien; il n'a plus la même appétence pour le lait, il a des envies de vomir, les urines diminuent de quantité, l'œdème pulmonaire fait des progrès. Les jours suivants, le lait est encore plus mal toléré, le malade a le visage blafard. Le 24 avril, il se plaint d'une douleur au côté droit de l'abdomen, douleur expliquée par une traînée diffuse de lymphangite et une plaque d'érysipèle. Cette complication est d'autant plus redoutable, que dans plusieurs observations, vous le verrez dans un instant, c'est à l'érysipèle qu'ont succombé les malades atteints de néphrite syphilitique précoce. Dans la soirée surviennent une cyanose et une angoisse dyspnéique de mauvais aloi, qui n'est pas suffisamment expliquée par l'auscultation des poumons.

Malgré tous les moyens mis en œuvre, cet état marche avec rapidité ; les douleurs s'accentuent dans les parties envahies par l'érysipèle, le pouls devient filiforme, irrégulier, les battements cardiaques sont tumultueux, le facies est blême et marbré et le malade succombe dans la journée du lendemain, 25 avril, sans délire, ayant gardé toute sa connaissance jusqu'au moment de la mort.

Voici les résultats de l'autopsie. Les lésions pulmonaires, œdème et congestion, sont assez étendues. Les cavités du cœur droit sont entièrement comblées par un énorme caillot qui se moule sur leurs parois. Ce caillot blanc, solide, est composé de fibrine pure, ce n'est pas un caillot *post mortem*, c'est un caillot dont la formation a été certainement contemporaine de l'agonie. Ce caillot remplit toute l'oreillette droite, passe dans le ventricule droit par l'orifice tricuspide, et du ventricule pénètre dans l'artère pulmonaire où il se termine en pointe à peu de distance de la bifurcation de cette artère.

Les reins sont volumineux; le rein droit pèse 200 grammes, le rein gauche pèse 180 grammes. La substance corticale est très pâle, sur ce fond pâle se détachent des réseaux

vasculaires, très congestionnés, formant à la surface des reins des étoiles de Verheyen fort accentuées. La capsule rénale se laisse facilement détacher, il n'y a donc pas de sclérose de cette capsule. La substance pyramidale est congestionnée et de teinte violacée.

L'examen histologique démontre que les lésions les plus intenses occupent la substance corticale, et uniquement l'épithélium des tubes contournés. Les cellules épithéliales qui tapissent la lumière de ces tubes, au lieu de former une rangée de cellules égales, à noyau bien coloré, sont irrégulières comme forme et comme volume. Le protoplasma est uniformément trouble, on n'y voit plus trace de noyau, ou bien le noyau encore visible est mal coloré, mal limité. Dans certains tubes contournés, on voit plusieurs rangées de cellules ainsi altérées; ailleurs, des cellules desquamées ou des débris cellulaires encombrent les tubes; en d'autres points, les cellules ont disparu, laissant par places la membrane basale en contact direct avec la lumière du tube. Cette membrane basale des tubes contournés n'est pas altérée, le tissu interstitiel intertubulaire ne présente aucune lésion. Les glomérules sont sains, leurs artérioles sont intactes. Les voûtes artérielles et veineuses qui existent à l'union de la substance corticale et de la substance pyramidale ne présentent aucune altération. Dans la substance pyramidale, on trouve côte à côte des tubes dont l'épithélium présente les mêmes lésions que celles des tubes contournés et des tubes grêles qui sont indemnes. Le tissu interstitiel de la substance pyramidale est aussi sain que celui de la substance corticale. La capsule propre du rein ne présente aucune altération.

En résumé, cette néphrite syphilitique à gros rein est *purement épithéliale*, sans participation de l'élément interstitiel, ni de l'élément vasculaire. Les glomérules sont intacts, les tubes grêles sont sains, et les lésions frappent seulement certaines portions du système sécréteur et excréteur. Ces lésions sont intenses au niveau des tubes contournés et des tubes droits. Les cellules épithéliales de ces tubes sont altérées ou détruites.

Les préparations histologiques représentées sur la figure

ci-dessous, vous donnent une idée de ces lésions. Vous y voyez en G un glomérule intact et en T les tubuli dont l'épithélium est en voie de désintégration moléculaire et dont les noyaux sont la plupart mal colorés. Le tissu interstitiel est normal.

L'observation dont je vais vous parler maintenant est encore un type de néphrite syphilitique précoce; elle concerne un jeune homme de vingt-six ans, que nous avons soigné avec M. Siredey. Ce garçon, atteint d'un chancre à la verge, eut tout d'abord une syphilis d'apparence bénigne, la roséole fut légère, et dès le début, M. Siredey prescrivit un traitement mercuriel qui fut régulièrement suivi, avec quelques périodes d'interruption. Six mois après l'infection, éclate la néphrite; elle s'annonce par des maux de tête, par des nausées et par un grand affaiblissement; l'urine examinée à ce moment contient l'énorme quantité de 30 grammes d'albumine par litre. Malgré le régime lacté et le traitement spécifique, la situation s'aggrave rapidement; aux symptômes précédents s'ajoutent de la somnolence et une diarrhée

fétide; la langue est sèche et le pouls monte à 120. Les œdèmes du début progressent avec rapidité, et l'anasarque devient considérable. Bientôt nous constatons de l'œdème pulmonaire et de l'ascite. En dépit du traitement, l'urémie gastro-intestinale (vomissements et diarrhée) reprend avec intensité. Puis, l'état semble s'améliorer un peu, l'estomac devient plus tolérant et la quantité des urines augmente. Nous continuons le régime lacté et nous prescrivons de très légères frictions mercurielles sur les reins. A ce moment, la situation est tellement satisfaisante que le malade prend trois litres de lait par jour sans compter les autres boissons et il urine trois à quatre litres en moyenne; la quantité d'albumine s'est abaissée de 30 grammes à 3 grammes par litre, l'œdème pulmonaire s'est amendé, la céphalée a disparu, l'anasarque a diminué, la constipation a remplacé la diarrhée, les nuits sont beaucoup moins agitées.

Cette phase d'accalmie relative dure quinze jours; puis, l'anasarque reprend avec intensité; tous les téguments sont imbibés comme une éponge, les jambes et les cuisses ont triplé de volume, les bourses ont la dimension d'une tête d'adulte. Bientôt une douleur apparaît au côté gauche et un épanchement pleural se déclare. L'ascite, très légère au début de la maladie, prend actuellement une notable importance, nous estimons que le péritoine contient six ou huit litres de liquide. Les vomissements reprennent avec violence; les matières vomies sont muqueuses, noirâtres, il y a même de petites hématémèses (ulcérations urémiques de l'estomac).

A dater de cette époque, la dyspnée due à l'œdème pulmonaire et aux épanchements pleuraux devient le symptôme dominant; l'épanchement augmente dans la plèvre gauche et un autre épanchement se forme dans la plèvre droite. Nous décidons alors d'évacuer le liquide pleural et de n'en retirer que de très petites doses à la fois, pour ne pas favoriser la formation d'un œdème aigu du poumon. Je pratique une première thoracentèse et j'arrête l'écoulement du liquide à 200 grammes, Le malade, soulagé par cette ponction, en réclame une deuxième, puis une troisième, il les attend avec

impatience comme on attend une piqûre de morphine et nous retirons à quelques jours d'intervalle, et chaque fois, 300, 400 grammes de liquide, ce qui procure un soulagement momentané. Mais le liquide se reforme à mesure qu'on le retire, les battements cardiaques s'accélèrent et faiblissent, la torpeur et la somnolence arrivent presque au coma, la dyspnée augmente, et, en quelques semaines, le malade succombe à cette néphrite syphilitique précoce que rien n'a pu enrayer.

Veuillez me prêter encore votre attention ; j'ai à vous citer d'autres observations du même genre, elles vous montreront comment évolue la néphrite syphilitique précoce, et elles nous seront utiles pour la discussion que nous aurons à entreprendre.

Un homme, de quarante-sept ans, entre dans le service de M. Fournier, pour un chancre syphilitique de l'abdomen. Quatre mois après l'apparition du chancre, se développent une roséole et des symptômes de néphrite aiguë : anasarque généralisée, épanchement dans les deux plèvres, légère ascite, urines rares, très albumineuses, avec cylindres granuleux. Cet homme n'avait jamais eu antérieurement le moindre accident brightique. Sous l'influence du régime lacté et du traitement mercuriel et ioduré, l'amélioration survient, mais le malade quitte l'hôpital incomplètement guéri, sans qu'on ait pu le suivre plus longtemps[1].

Un homme de quarante-deux ans, ayant eu, il y a trois mois, un chancre syphilitique, et étant actuellement en pleine éruption secondaire, entre dans le service d'Horteloup pour une anasarque survenue rapidement, avec double épanchement pleural, vomissements fréquents et albuminurie considérable. Le diagnostic de néphrite syphilitique s'impose. Cette néphrite syphilitique est traitée par le lait, par le mercure et l'iodure de potassium. Le malade s'améliore et quitte l'hôpital avec les apparences de la guérison[2].

1. Gastou. *Annales de dermatologie*, 1893.

2. Cette observation et les deux suivantes ont été publiées par M. Wickham. *Union médicale*, 24 octobre 1886.

Un homme de vingt-six ans ayant eu, il y a six mois, deux chancres syphilitiques, est pris d'anasarque rapide, avec épanchement dans les deux plèvres, épanchement ascitique, oligurie et albuminurie. L'urine contient 20 grammes d'albumine par litre. Bientôt éclatent des symptômes urémiques, dyspnée, assoupissement, céphalalgie, troubles visuels. Le malade est soumis au traitement mercuriel et ioduré, et après plusieurs alternatives d'aggravation et d'amélioration qui durent cinq mois, il quitte l'hôpital guéri, du moins en apparence.

Un jeune garçon de dix-sept ans, ayant eu un chancre syphilitique il y a deux mois et demi, entre dans le service d'Horteloup avec des syphilides papulo-squameuses généralisées. En même temps, il est pris d'anasarque, de vomissements, de dyspnée, d'ascite; les urines contiennent 8 grammes d'albumine par litre. Bientôt, malgré le traitement, les grands symptômes urémiques apparaissent : assoupissement continuel, diarrhée incoercible, et le malade succombe à sa néphrite syphilitique. A l'autopsie, on trouve les reins volumineux ; on constate, comme altérations histologiques, des lésions conjonctives péritubulaires et périglomérulaires et des lésions épithéliales consistant en une altération granuleuse des cellules.

Un garçon de vingt-neuf ans, ayant eu un chancre syphilitique il y a quatre mois, entre dans le service de M. Mauriac pour des accidents secondaires. En quelques jours, il est pris d'anasarque bientôt suivie d'épanchement pleural et d'ascite considérable. Les urines sont rares, sanguinolentes et tellement albumineuses qu'elles se coagulent comme du blanc d'œuf. Grande anxiété respiratoire, vomissements, diarrhée. Sous l'influence du traitement, mercure, iodure, diète lactée, cette néphrite syphilitique semble s'amender, mais deux mois plus tard, les œdèmes reparaissent, la dyspnée devient excessive et le malade succombe[1].

Un homme de trente et un ans, ayant eu un chancre

1. Cette observation et la suivante ont été publiées par M. Mauriac : Syphilose du rein, *Archives générales de médecine*, 1887.

syphilitique il y a deux mois et demi, est pris, en pleine roséole, d'une anasarque rapide, avec urines rares, sanguinolentes et très albumineuses. Le traitement est aussitôt institué, mercure, iodure, régime lacté, et le malade, rapidement amélioré, quitte l'hôpital, convaincu qu'il est guéri.

Un malade de trente-quatre ans, atteint de roséole au cinquième mois de sa syphilis, est pris d'anasarque, de céphalée, de troubles digestifs, de dyspnée intense; l'urine est fortement albumineuse; un épanchement se fait dans les deux plèvres et le malade succombe à des accidents intercurrents. A l'autopsie, on trouve deux gros reins avec lésions de néphrite diffuse subaiguë, l'évolution de la lésion rénale s'étant faite chez ce malade dans une période de onze mois[1].

Un homme âgé de vingt-deux ans, ayant eu un chancre syphilitique, entre à l'hôpital, deux mois plus tard, pour des accidents secondaires et pour une anasarque rapidement généralisée. Les urines contiennent une énorme quantité d'albumine. Cette néphrite syphilitique aiguë est traitée par le mercure et l'iodure de potassium. Un épanchement se déclare dans la plèvre droite, bientôt suivi de congestion pulmonaire avec dyspnée intense et crachats sanguinolents. Puis survient un érysipèle et le malade succombe six semaines après le début de sa néphrite. A l'autopsie, on trouve deux gros reins blancs avec leurs lésions habituelles[2].

Muni de ces observations qui, vous le voyez, paraissent calquées les unes sur les autres, tant elles se ressemblent, il nous sera facile d'envisager dans son ensemble l'histoire de la néphrite syphilitique précoce à forme grave, je dis à forme grave, n'ayant pas à m'occuper ici des néphrites syphilitiques précoces légères, dont je vous ai parlé au début de cette séance.

Un premier point à bien mettre en relief, c'est la *précocité* vraiment étonnante de la néphrite syphilitique. En fait de syphilis, il est d'usage de considérer les accidents dits secon-

1. Darcier et Hudelo. *Semaine médicale*, 20 juillet 1893.
2. Perroud. *Journal de médecine de Lyon*, 1867, p. 118.

daires (ou précoces) comme beaucoup moins redoutables que les accidents tertiaires (ou tardifs) ; cela est vrai dans la majorité des cas ; les accidents graves de la syphilis, syphilis cérébrale, syphilis aortique, syphilis laryngée, syphilis pulmonaire, ne surviennent habituellement qu'au bout de quelques années, c'est-à-dire à une époque déjà éloignée de l'infection syphilitique. Mais que d'exceptions à cette règle! A plusieurs reprises, je vous ai entretenu des artérites cérébrales syphilitiques précoces survenant peu de mois après le chancre, se traduisant habituellement par des céphalées terribles et aboutissant souvent à l'oblitération de l'artère (endartérite oblitérante) ou à des lésions ectasiantes (anévrisme de l'artère). Tels sont les anévrismes syphilitiques précoces de l'artère sylvienne, de la carotide interne à son entrée dans le crâne, du tronc basillaire, de toutes les artères de l'hexagone de Willis, anévrismes dont la rupture provoque une hémorragie méningée soudaine, l'apoplexie et la mort. Plusieurs fois aussi, j'ai eu l'occasion de vous parler des myélites syphilitiques précoces survenant dès la première année de l'infection et aboutissant souvent à la mort malgré le traitement mis en usage. C'est vous dire que la syphilis est une maladie parfois terrible, non seulement aux époques tertiaires, mais encore à ses débuts, dès la première année, dès les premiers mois de l'infection.

Parmi ces localisations précoces de la syphilis, la néphrite doit être mise au premier rang ; alors même que les reins étaient indemnes avant la syphilis, alors même qu'ils n'avaient été préalablement adultérés par aucune autre maladie, la toxine syphilitique, dès les premiers mois, frappe de mort l'épithélium de l'organe ou annihile ses fonctions ; alors apparaissent l'insuffisance rénale et les grands accidents. Pour bien mettre en relief la *précocité* de cette néphrite syphilitique, et, pour préciser la question, dressons le bilan des époques où est apparue la néphrite. Sur dix-sept observations, je trouve la répartition suivante :

La néphrite est apparue deux fois au huitième mois de l'infection syphilitique (observation Mauriac et observation personnelle) — deux fois au sixième mois (observation Hor-

teloup, observation Siredey et Dieulafoy) — deux fois au quatrième mois (observation Darier et Hudelo, observation Fournier et Gastou) — cinq fois au troisième mois (observation Horteloup, observation Chantemesse, deux observations de Mauriac, et observation personnelle concernant notre premier malade) — cinq fois au deuxième mois (observation Horteloup, observation Perroud, deux observations de Mauriac, observation de Wagner citée par Mauriac).

D'après cette statistique, la néphrite syphilitique intense apparaît surtout *au deuxième et au troisième mois après le chancre;* elle est souvent contemporaine de la roséole et des premières plaques muqueuses. Par contre, cette néphrite syphilitique aiguë est moins à craindre à mesure qu'on s'éloigne du début de l'infection; elle est déjà plus rare au huitième, au dixième, au douzième mois de la syphilis, et la première année passée, on dirait que le malade est presque à l'abri de cette terrible éventualité; je ne dis pas, remarquez-le bien, que la néphrite aiguë ne puisse pas éclater à des époques plus éloignées, mais c'est une exception; la néphrite aiguë intense est surtout l'apanage des premiers mois de l'infection syphilitique.

Un autre point à bien mettre en relief, c'est la *brusquerie* avec laquelle éclatent ces néphrites syphilitiques précoces et leur tendance à provoquer des infiltrations de tous côtés : anasarque, œdème pulmonaire, épanchements des séreuses, de la plèvre, et du péritoine.

Notre premier malade, celui que je vous ai présenté au début de la séance, a été pris brusquement de bouffissure du visage et d'œdème des membres inférieurs; il était tellement œdématié que j'estime à une dizaine de litres (10 kilos) la quantité de liquide infiltré dans ses tissus.

Chez notre second malade, celui qui a succombé, les œdèmes avaient apparu brusquement; en peu de jours, les membres inférieurs, le scrotum, la verge, les parois abdominales et lombaires avaient pris de telles proportions que, d'après le poids du malade, on pouvait évaluer à douze ou quinze litres la quantité de liquide qui infiltrait son tissu cellulaire.

Le jeune homme que je voyais avec M. Siredey avait une telle anasarque qu'il ressemblait à ces bonshommes de baudruche qui n'ont plus forme humaine, il avait en outre de l'œdème pulmonaire, un double épanchement pleural prompt à se reformer après la thoracentèse et un épanchement péritonéal.

Chez le malade de M. Gastou, l'anasarque s'était généralisée du jour au lendemain et avait été bientôt suivie d'un épanchement dans les deux plèvres et dans le péritoine.

Le malade de MM. Horteloup et Wickham eut une anasarque considérable, de l'épanchement dans les deux plèvres et une ascite qui nécessita plusieurs ponctions abdominales.

Le malade de MM. Fournier et Hudelo fut pris, lui aussi, d'anasarque rapide et d'épanchement si abondant dans les deux plèvres qu'on dut pratiquer plusieurs thoracentèses.

Le malade de Wagner eut, à la sixième semaine de son infection syphilitique, une anasarque soudaine suivie d'ascite et d'épanchement pleural.

La brusquerie de l'anasarque et de l'œdème pulmonaire est signalée chez un des malades dont l'observation est consignée dans les cliniques de M. Jaccoud[1].

Vous voyez d'après ces nombreux exemples que les œdèmes rapides et généralisés avec épanchements des séreuses, plèvres et péritoine, constituent un des principaux caractères de la néphrite syphilitique précoce; suivant la juste remarque de M. Jaccoud, je ne vois que la néphrite scarlatineuse qui puisse lui être comparée. Rappelez-vous, à ce sujet, la description de Trousseau : « L'anasarque scarlatineuse se produit ordinairement d'une manière soudaine, elle envahit la face, tout le reste du corps et dans quelques cas elle est si considérable, qu'un enfant, par exemple, que la veille vous avez laissé maigre, chétif, vous apparaît le lendemain comme obèse en raison de l'énorme bouffissure dont il est pris. Cette bouffissure atteint quelquefois son maximum en vingt-quatre heures[2] ». Pareille description

1. Jaccoud. Syphilis rénale, *Clinique de la Pitié*, 1887.
2. Trousseau. *Clinique médicale de l'Hôtel-Dieu*, t. I, p. 116.

serait applicable à bon nombre de néphrites syphilitiques précoces.

Vous avez dû être surpris de la quantité d'albumine trouvée dans les urines de notre malade ; elle montait à 23 grammes par jour. L'*abondance de l'albumine* est encore une des particularités de la néphrite syphilitique précoce. Notre second malade avait 16 grammes d'albumine. Le jeune homme que je soignais avec M. Siredey avait 32 grammes par litre. Chez le malade de MM. Horteloup et Wickham, on avait trouvé 20 grammes par litre. Le malade de MM. Fournier et Hudelo avait 11 grammes par litre. Le malade de M. Chantemesse en avait 52 grammes.

Cette abondance excessive de l'albuminurie au cours de la néphrite syphilitique précoce concorde avec l'étendue des lésions épithéliales qui peuvent exister à l'exclusion de toute autre lésion rénale interstitielle ou vasculaire. Dans les préparations que je vous ai montrées, les lésions étaient strictement cantonnées aux épithéliums des tubes contournés et des tubes droits. Ce cas était tout à fait comparable à celui qui a été publié par MM. Darier et Hudelo. Dans un autre cas de MM. Darier et Hudelo, des lésions de gromérulite s'associaient aux altérations parenchymateuses. Dans un cas de MM. Horteloup et Wickham, l'examen histologique fait par M. Durand-Fardel démontra les mêmes lésions épithéliales avec lésions interstitielles formées par des travées conjonctives et amas considérables de noyaux. Dans deux cas publiés par M. Brault, les lésions glomérulaires et artérielles occupaient une place importante : « Les anses des vaisseaux glomérulaires présentaient un épaississement notable ; il y avait également une abondante prolifération des cellules du revêtement des anses. Autour, des capsules de Bowmann, des tractus de tissu conjonctif se répandaient dans la substance corticale en séparant les tubes atrophiés et rejoignaient des faisceaux de fibres en contact avec des artérioles[1]. » Ces dernières lésions diffèrent notablement des lésions trouvées dans les reins de notre malade et dans les reins du premier malade de MM. Darier et

1. *Traité de médecine*, t. V, p. 580.

Hadelo. Ici, en effet, ce sont les altérations épithéliales qui étaient dominantes et même exclusives, tandis qu'ailleurs, les altérations étaient surtout vasculo-conjonctives. Il se peut que les lésions présentent quelque différence suivant que la néphrite à traîné plus ou moins en longueur; dans les deux faits rapportés par M. Brault, il s'agissait de néphrites ayant duré l'une cinq à six semaines et l'autre quatre mois.

La description de la néphrite syphilitique précoce ne nous retiendra pas longtemps; les nombreuses observations que je vous ai citées vous ont déjà mis au courant de la question; il me suffira donc d'y revenir en quelques mots. Un individu est au début de sa syphilis, son chancre ne date que de quelques mois, la roséole est à peine terminée, les plaques muqueuses ont fait leur apparition; parfois même, il n'a pas encore été question d'accidents secondaires. Soudain, surviennent des œdèmes, bouffissure des paupières et de la face, œdème des membres inférieurs, anasarque rapidement généralisée. Les urines contiennent de l'albumine en quantité, 10 grammes, 20 grammes en vingt-quatre heures; elles sont parfois hématuriques [1]. L'infiltration tend à gagner les organes et les séreuses : œdème du poumon, épanchements des plèvres, épanchement du péritoine. Pendant cette première phase, les œdèmes et l'albuminurie sont souvent les seuls symptômes appréciables; il se peut même qu'après quelques semaines de traitement, l'amélioration survienne sans autre incident; c'était le cas chez notre premier malade. Dans d'autres circonstances, les œdèmes et l'albuminurie sont accompagnés de maux de tête, de troubles dyspnéiques (essoufflement, accès d'oppression); de troubles gastriques (nausées, vomissements); de troubles intestinaux (diarrhée profuse); les urines deviennent plus rares, et si le mal fait des progrès, le malade succombe en quelques semaines, en quelques mois; il succombe infiltré de partout, dyspnéique et comateux, parfois emporté par une infec-

1. Jaccoud, *Clinique médicale de la Pitié*, 1887, p. 305.

tion intercurrente (lymphangite, érysipèle), parfois aussi au milieu d'accidents urémiques de toute nature.

Assez souvent, la néphrite syphilitique paraît guérie, les œdèmes ont disparu, on ne trouve plus que des traces d'albumine et le malade, fatigué de son traitement et se croyant désormais invulnérable, reprend sa vie ordinaire sans s'occuper autrement de sa néphrite passée. C'est un tort. Sous des apparences de guérison, la néphrite laisse parfois des reliquats qui vont se transformer, à la première occasion, en poussées de néphrite aiguë ; j'ai vu, l'an dernier, un jeune homme atteint de mal de Bright intense consécutif à une néphrite syphilitique aiguë considérée comme guérie et trop vite abandonné à elle-même. Il ne suffit pas d'enrayer la néphrite syphilitique, il faut la surveiller de près, même après disparition des symptômes, car elle peut être, je vous le répète, l'origine d'une néphrite chronique. Elle ne diffère pas des autres néphrites aiguës qui peuvent passer à la chronicité.

Le diagnostic de la néphrite syphilitique précoce n'est pas difficile, il suffit d'y penser. Deux grands symptômes démasquent généralement cette néphrite : des œdèmes rapides et une albuminurie abondante. Ne prenez pas la néphrite syphilitique pour une néphrite *a frigore*. Je ne nie pas absolument la néphrite *a frigore;* elle est admise par les auteurs les plus recommandables, je crois en avoir vu des exemples indéniables; mais quand on y regarde de près, on est forcé de convenir que la néphrite, dite *a frigore*, reconnaît parfois une autre origine que le froid, et la syphilis en réclame une bonne part. Interrogez le malade, examinez-le, recherchez avec soin la cicatrice et l'induration qui sont les témoins d'un chancre récent, allez à la chasse des ganglions, mettez-vous en quête de l'adénopathie qui survit au chancre et vous verrez alors que le malade, qui se croyait, ou qu'on croyait atteint d'une néphrite par refroidissement, est en réalité atteint d'une néphrite syphilitique qui vient d'éclater dans les premiers mois de l'infection.

Muni de votre diagnostic, soyez réservé sur l'issue de la maladie, car l'expérience nous a appris que s'il est des

néphrites syphilitiques précoces à petits œdèmes, à faible albuminurie, accessibles au traitement et, somme toute, peu graves, il en est d'autres, à grands œdèmes, à grands épanchements, à forte albuminurie, à troubles urémiques, qui sont peu accessibles au traitement et qui présentent le plus grand danger. Cela ne veut pas dire que la néphrite syphilitique, même grave, ne puisse pas guérir ; elle est curable, même si l'anasarque est violente ; même si l'albuminurie est très intense ; je vous en ai cité plusieurs exemples, et l'un des plus concluants est celui du malade que je vous ai présenté. L'amélioration est annoncée par la diminution des œdèmes et de l'albumine ; au contraire, la persistance de l'albumine et l'augmentation des œdèmes, en dépit du traitement, doivent vous rendre très réservé sur l'évotion ultérieure de la maladie. La gravité ne vient pas seulement des accidents urémiques, qui sont moins fréquents ici que dans d'autres néphrites ; les malades succombent à l'imbibition de leurs tissus et de leurs organes : anasarque généralisée, épanchements des plèvres et du péritoine, œdèmes du poumon et du larynx. Souvent une infection secondaire se déclare qui vient hâter la mort ; notre second malade a succombé à un érysipèle avec œdème pulmonaire et caillot cardiaque. Le jeune homme que j'ai soigné avec M. Siredey a succombé infiltré de partout, avec œdème pulmonaire, épanchements pleuraux que la thoracentèse n'arrivait pas à tarir, et état comateux probablement dû à de l'œdème cérébral. Le malade de M. Chantemesse n'est pas mort urémique, il a succombé à un érysipèle. Le malade de M. Perroud est également mort d'érysipèle. Un des malades de M. Mauriac est mort d'anasarque avec œdème de la glotte.

En face d'une néphrite syphilitique précoce à forme grave, quel traitement allez-vous instituer ? Prescrivez d'abord le régime lacté absolu, comme dans toute néphrite aiguë ; cette médication est loin d'être suffisante, mais elle est indispensable. Je me demande même si, au point de vue prophylactique, le régime lacté ne devrait pas être ordonné pendant quelques mois à tout individu qui vient d'avoir un

chancre syphilitique. Quand on voit avec quelle intensité, avec quelle rapidité, les épithéliums du rein sont frappés par la toxine syphilitique, on peut se demander si les reins ne bénéficieraient pas d'un régime préventif qui les placerait dans les meilleures conditions pour résister au poison. A plus forte raison, le régime lacté s'impose-t-il, si la syphilis éclate chez un individu dont les reins étaient déjà adultérés. Bien des gens, dans le courant de leur vie, ont eu les reins touchés par une cause ou par une autre, scarlatine, grippe, puerpéralité, paludisme, saturnisme, goutte, lithiase rénale, etc., toute trace de l'ancienne néphrite a disparu, du moins en apparence, mais n'oubliez pas que lorsque les reins ont été adultérés, ils en conservent longtemps le souvenir. La syphilis survenant dans ces conditions, les reins offrent un *locus minoris resistentiæ;* ils sont plus vulnérables, c'est une raison de plus pour les prémunir. Règle générale, conseillez donc le lait et les laitages à toute personne atteinte de chancre syphilitique ; ce régime, plus ou moins mitigé, doit durer au moins quatre mois, puisque c'est aux deuxième et troisième mois de l'infection, vous ne l'avez pas oublié, que survient de préférence la néphrite syphilitique.

Comment conduirez-vous le traitement spécifique ; prescrirez-vous le mercure, l'iodure ; à quel moment, sous quelle forme et à quelles doses ? Les préparations mercurielles sont indiquées, mais donnez-les avec modération. Comme mode d'administration, vous n'avez que l'embarras du choix, proto-iodure d'hydrargyre en pilules, à la dose journalière de 3, 4 ou 5 centigrammes ; ou biiodure d'hydrargyre en potion ou en injections. Je fais usage de la solution huileuse de biiodure d'hydrargyre ; chaque gramme de cette solution contient 4 milligrammes de substance active. On injecte tous les jours un demi-gramme ou un gramme de la solution, c'est-à-dire une demi-seringue ou une seringue de Pravaz, l'injection doit être faite assez profondément, avec les précautions aseptiques voulues. On pratique ainsi une série de six à quinze injections, quitte à suspendre et à reprendre la médication quand on le juge convenable. Vous pouvez également

conseiller d'autres préparations mercurielles avec ou sans iodure de potassium, le sirop de Gibert, par exemple, à la dose de 5, 10, 15 grammes par jour ; l'iodure de potassium à la dose journalière de 1, 2, 3 grammes. Mais le mercure et l'iodure, qui donnent de si merveilleux résultats dans un grand nombre de lésions syphilitiques, ont une action plus incertaine quand il s'agit de néphrite syphilitique aiguë. A côté de succès indéniables et rapides, il est des cas où la médication mercurielle et iodurée semble n'avoir qu'une faible efficacité. Quoi qu'il en soit, que vous donniez le mercure avec ou sans iodure, donnez-le avec mesure et prudence, car les reins sont devenus fragiles et le filtre est mauvais ; si vous obtenez une amélioration rapide, comme chez notre premier malade, tout va bien ; mais si, malgré le mercure et le régime lacté, la maladie s'immobilise ou s'aggrave, comme chez notre second malade, vous êtes fort embarrassé ; vous craignez, ou d'avoir dépassé la dose médicamenteuse ou de ne l'avoir pas atteinte ; vous suspendez la médication, vous la reprenez, mais quoi que vous fassiez le mal progresse ; on dirait vraiment que les épithéliums du rein sont si profondément atteints par la toxine syphilitique que la lésion est irréparable.

Les œdèmes et les épanchements ont ici une telle importance qu'il est rationnel de leur donner issue ; mais, à ce sujet, j'ai quelques explications à vous donner. Votre malade ayant un épanchement pleural, ou même un double épanchement pleural, il a certainement aussi de l'œdème pulmonaire qui entre pour une part dans les accidents dyspnéiques, vous pratiquez la thoracentèse et vous avez raison, mais gardez-vous de retirer d'un seul coup un litre ou un litre et demi de liquide, car l'œdème pulmonaire, qui jusque-là était limité, pourrait bien se transformer aussitôt après la thoracentèse en un œdème pulmonaire suraigu des plus graves. En pareil cas, contentez-vous de retirer de la plèvre 200 ou 300 grammes de liquide ; si c'est nécessaire, vous renouvellerez la thoracentèse tous les jours, ou plusieurs fois par semaine, ainsi que nous l'avons fait avec M. Siredey chez notre malade. Pratiquée avec l'aiguille n° 2 de l'aspi-

rateur, la thoracentèse ne mérite même pas le nom d'opération, elle n'a pas plus d'importance qu'une piqûre faite avec la seringue de Pravaz. Ces thoracentèses à petite dose vous mettent à l'abri de tout accident, elles soulagent le malade et lui donnent satisfaction, malheureusement le liquide pleural se reforme souvent avec rapidité.

Quand l'anasarque prend de fortes proportions, on est tenté de favoriser l'issue du liquide au moyen de piqûres et de mouchetures, aux jambes, aux cuisses, au scrotum. C'est, en effet, une bonne médication, et, en vingt-quatre heures, le malade perd plusieurs litres de liquide, il en éprouve un grand soulagement et le résultat peut en être excellent. Mais ces mouchetures de la peau, quelles que soient les précautions aseptiques, deviennent souvent le point de départ d'érythème ou de lymphangite, et vous avez vu, dans les observations que je vous ai citées, que l'érysipèle et la lymphangite (abstraction faite de toute moucheture à la peau) sont une cause de mort assez fréquente chez les gens anasarqués atteints de néphrite syphilitique précoce. Si donc survient une lymphangite ou un érysipèle mortel à la suite des mouchetures que vous aurez pratiquées, craignez qu'on ne vous impute la cause de la mort. J'ai quelquefois remplacé les mouchetures par l'application d'un cautère à la pâte de Vienne sur chaque jambe; dès que l'escarre est tombée, le liquide s'écoule par la plaie du cautère comme par un émonctoire ; ce moyen m'a paru supprimer ou retarder l'apparition de la lymphangite.

Je termine cette leçon par les conclusions suivantes :

1° Il existe une néphrite syphilitique précoce qui apparaît dès les premiers mois de l'infection syphilitique. Cette néphrite est légère ou intense.

2° La néphrite légère est caractérisée par de l'albumine en faible proportion et par des œdèmes légers et fugaces; faute d'attention, elle passe presque inaperçue. Il faut la traiter et la surveiller de près, car sous des apparences de guérison elle peut laisser après elle des reliquats qui deviennent plus tard l'occasion de poussées intenses.

3° La néphrite syphilitique grave, celle dont il a été surtout question dans cette leçon, survient dès les premiers mois de l'infection syphilitique, surtout vers le deuxième et le troisième mois. Les symptômes principaux de cette néphrite, œdèmes et albuminurie, sont brusques dans leur apparition. En quelques jours, les œdèmes se généralisent et l'anasarque est constituée. L'infiltration gagne souvent les organes (œdème pulmonaire) et les cavités séreuses (épanchements des plèvres et du péritoine). L'albuminurie est d'emblée si intense que l'albumine se chiffre par 10, 15, 20 grammes et plus encore par vingt-quatre heures.

4° Aux œdèmes et à l'albuminurie s'ajoutent parfois, dès le début, ou peu de temps après, d'autres symptômes de néphrite aiguë : dypsnée, céphalée, vomissements, diarrhée, somnolence, torpeur.

5° Bien que fort grave, cette néphrite est parfaitement curable. Néanmoins, elle doit être surveillée de près, même après guérison apparente, car elle peut devenir l'origine d'une néphrite chronique dont les symptômes se révèlent tôt ou tard.

6° Quand la néphrite est mortelle, la mort survient en quelques semaines (forme aiguë) ou en quelques mois (forme subaiguë). Les accidents mortels tiennent à l'infiltration généralisée des tissus et des organes, à l'insuffisance rénale, à l'urémie et aux infections secondaires (lymphangite et érysipèle).

7° Les lésions dominantes de la néphrite syphilitique aiguë sont des lésions épithéliales.

8° La néphrite syphilitique aiguë doit être traitée par le régime lacté, par les préparations mercurielles et iodurées. Il faut être prudent et attentif dans l'administration de ces médicaments, vu l'adultération et la fragilité du filtre rénal.

QUATORZIÈME LEÇON

SYPHILIS TERTIAIRE DU REIN

Messieurs,

La dernière séance a été consacrée à l'étude de la néphrite syphilitique précoce. Des faits cliniques nombreux et des pièces anatomo-pathologiques nous ont permis de reconstituer dans son ensemble l'histoire de cette néphrite. Vous avez vu que dès les premiers mois de l'infection, le virus syphilitique peut adultérer les reins; dans bien des cas cette adultération rénale est légère, transitoire, facilement curable; elle ne se traduit que par des œdèmes peu étendus et par une albuminurie d'assez faible intensité. Mais dans d'autres circonstances, sans qu'il soit possible d'en donner la raison, la néphrite syphilitique précoce est intense, parfois même soudaine et terrible. Sans symptômes prémonitoires, sans fièvre, sans douleurs, des œdèmes envahissent la face, les jambes, les cuisses, le scrotum, les parois abdominales et lombaires. En deux jours, en trois jours, l'anasarque est constituée. Dès le début de la maladie, si vous examinez les urines, vous êtes surpris de l'intensité de l'albuminurie; c'est par 10 grammes, 15 grammes, 20 grammes et plus encore, que se chiffre l'albumine des vingt-quatre heures.

Assez souvent, heureusement, le traitement a raison de cette néphrite suraiguë, mais parfois, l'imbibition œdémateuse devient envahissante en dépit de toute médication, l'infiltration ne porte pas seulement sur le tissu cellulaire périphérique, elle gagne les organes, le poumon, le larynx, le cerveau ; elle s'accumule sous forme d'épanchement dans les plèvres, dans le péritoine, dans le péricarde. Cette néphrite syphilitique précoce, trop souvent mortelle, n'est pas seulement redoutable par les grands œdèmes ou par les accidents urémiques, le danger vient encore d'infections secondaires. L'autopsie démontre la prédominance d'une néphrite épithéliale généralisée, les épithéliums étant annihilés ou détruits.

Tout autres sont les accidents syphilitiques dont j'ai à vous parler aujourd'hui. Il ne s'agit plus ici de néphrite précoce à marche rapide, survenant dès les premiers mois de l'infection, mais il s'agit de syphilis rénale tardive, néphrite chronique parfois associée à des lésions gommeuses, sclérogommeuses, amyloïdes, lésions éminemment tertiaires apparaissant plusieurs années, dix ans, vingt ans après le chancre. C'est un vrai mal de Bright syphilitique. Je sais bien qu'en pareille circonstance il est souvent difficile de faire la part de la syphilis comme facteur étiologique. Si un ancien syphilitique est atteint de maladie de Bright, et si on trouve en même temps dans son bagage étiologique une ou plusieurs autres causes de néphrite (scarlatine, grippe, fièvre typhoïde, saturnisme, lithiase rénale, goutte), il est peu commode de démêler ce qui revient à la syphilis, on se contente d'hypothèses, sans avoir aucune certitude. Mais si l'individu atteint de néphrite chronique n'a dans son passé aucune autre maladie que la syphilis et, à plus forte raison, si sa néphrite est contemporaine d'autres lésions syphilitiques tertiaires, il est logique de mettre son mal de Bright sur le compte de la syphilis. Prenons des exemples. Si un ancien syphilitique ayant eu récemment des lésions tertiaires de la peau (gomme et ulcérations), est pris de mal de Bright, il est tout naturel d'attribuer sa lésion rénale à la syphilis. Si un ancien syphilitique, ayant une gomme de la langue, une syphilis nasale (observation Jaccoud), une perforation de la voûte palatine,

est pris de mal de Bright, on aura le droit de mettre sa lésion rénale sur le compte de la syphilis. Si un syphilitique, ayant eu récemment une endartérite oblitérante de la sylvienne avec hémiplégie, est pris en même temps, ou peu après, de maladie de Bright, on pourra, avec raison, attribuer à la syphilis sa lésion rénale. Si un syphilitique, ayant eu récemment une myélite, est pris en même temps, ou peu après, des symptômes de mal de Bright, la lésion rénale pourra être mise, elle aussi, sur le compte de la syphilis. Voilà autant d'indications pathogéniques.

L'anatomie pathologique a spécifié les formes diverses que peut revêtir la syphilose tertiaire des reins. Ce sont des lésions de néphrite chronique vulgaire avec ou sans lésions gommeuses, scléreuses, amyloïdes, isolées ou combinées ; il en résulte des lésions rénales d'aspect différent. Parlons d'abord des gommes : « Les gommes syphilitiques du rein, dit M. Cornil[1], sont assez rares. J'ai observé, en 1864, un rein qui en présentait une vingtaine, situées dans la substance corticale, et les préparations que je vous montrerai proviennent de cette autopsie. Il s'agissait d'une femme âgée, morte à Lariboisière, dans le service de M. Moissenet, avec albuminurie et anasarque[2]. Le foie était criblé de néoplasmes gommeux caractéristiques. Les reins étaient atteints de dégénérescence amyloïde, de néphrite parenchymateuse, et les gommes ne différaient pas de ce qu'elles sont partout avec leurs trois zones : 1° une première zone périphérique inflammatoire, dans laquelle le tissu conjonctif, infiltré de petites cellules, séparait les tubes, les glomérules et les vaisseaux du rein ; 2° une zone moyenne, dans laquelle le tissu conjonctif prédominait, mais où l'on voyait encore les glomérules et quelques tubes écartés les uns des autres et étouffés par le néoplasme ; 3° enfin, au centre, du tissu fibreux, contenant de petites cellules atrophiées et granuleuses. Là encore, on reconnaissait, de distance en distance, des glomérules atrophiés et fibreux. A l'œil nu, le

1. Cornil. *Leçons sur la syphilis*, 1879.

2. Cornil. Thèse de doctorat, *Sur les lésions anatomiques du rein dans l'albuminurie*, p. 50, 1864.

centre des gommes était jaunâtre, tandis que la périphérie était grise, plus ou moins congestionnée au contact du parenchyme rénal. »

M. Cüffer a présenté, à la Société anatomique, un cas de syphilis du rein caractérisé par une gomme volumineuse grise et homogène. Wagner a publié un cas de néphrite syphilitique avec gomme du rein droit qui était petit, foncé et lisse, tandis que le rein gauche était gros et pâle. Plusieurs auteurs, Püngel, Lancereaux, Lailler, Axel Key, ont vu des gommes du rein associées à d'autres lésions syphilitiques.

La néphrite syphilitique chronique à lésions interstitielles, scléreuses, peut aboutir à l'atrophie de l'organe; Wagner, sur soixante-trois cas de néphrite syphilitique, a constaté huit fois le petit rein granuleux, atrophique. Parfois, au contraire, les reins sont volumineux avec prédominance de lésions parenchymateuses. Dans quelques cas les lésions des deux reins sont dissemblables, l'un des reins est atteint de néphrite atrophique, tandis que l'autre rein est gros et amyloïde. M. Lancereaux a vu la syphilis rénale caractérisée par des gommes, par de la néphrite interstitielle, par de la dégénérescence amyloïde et par des cicatrices profondes. Dans deux cas de syphilose du rein, A. Key a constaté que la sclérose atrophique n'occupait que la partie inférieure du rein. Weigert a publié six cas d'atrophie *unilatérale* du rein chez les syphilitiques. Ces différentes citations, que j'emprunte au savant mémoire de M. Mauriac[1], prouvent qu'à l'encontre de la néphrite syphilitique précoce, qui est générale et uniforme, la syphilis tertiaire peut n'être pas la même sur les deux reins, se cantonner à un seul rein ou à une partie du rein. La dégénérescence amyloïde est une des lésions les plus communes de la syphilis rénale; habituellement combinée à d'autres lésions, elle coïncide assez souvent avec la dégénérescence amyloïde du foie et de la rate.

Tels sont les différents aspects de la syphilis rénale tertiaire, lésions gommeuses, scléro-gommeuses, amyloïde,

1. *Syphilose du rein*, 1887, p. 66.

associées en proportions inégales à des lésions de néphrite chronique. Souvent même, on ne constate que des lésions interstitielles, vasculaires et parenchymateuses sans trace de lésions gommeuses ou amyloïdes. C'est vous dire que le rein syphilitique tertiaire peut revêtir les formes et les aspects les plus divers; il peut être volumineux ou atrophié, bosselé, déformé, raviné. « N'est-ce pas là une preuve qu'entre toutes ces modalités anatomiques de l'affection rénale, il n'existe aucune ligne de démarcation absolue, puisqu'elles ne sont que l'expression multiple et changeante ou les degrés d'une même détermination. Loin d'être incompatibles, elles sont unies entre elles par la plus étroite solidarité. Peut-être les conditions pathogéniques changent-elles un peu avec l'âge de la syphilis, mais au fond, c'est toujours la même néphropathie qui est susceptible d'attaquer successivement ou d'emblée tous les éléments de la glande. » (Mauriac).

Après avoir décrit les lésions de la syphilis rénale tertiaire, voyons comment elle se comporte cliniquement; les exemples suivants vous en donneront une idée. Le 9 avril 1891, entrait, dans mon service de l'hôpital Necker, un homme de quarante-deux ans, atteint de néphrite chronique classique. La maladie avait débuté, un an avant, par les petits accidents du brightisme qu'on retrouvait presque au complet. Pollakiurie, cryesthésie, crampes dans les jambes, démangeaisons, sensation du doigt mort, tous ces signes de brightisme avaient marqué la première étape de la maladie; puis étaient apparus d'autres symptômes, céphalée violente, vertiges, douleurs lombaires. Plus tard, les œdèmes étaient survenus, œdèmes des paupières et des jambes. A cette époque, le malade avait été examiné par M. Charrier, qui, ayant constaté un mal de Bright, prescrivit le régime lacté. Malgré ce régime, les symptômes persistèrent, les maux de tête surtout devinrent plus violents, l'œdème des jambes augmenta et M. Charrier me demanda d'examiner cet homme et de le recevoir à l'hôpital. Je constate, en effet, l'existence d'une néphrite chronique dont le début remonte à un an environ et dont l'évolution ne diffère en rien du mal de Bright vulgaire.

Actuellement, l'œdème est limité aux membres inférieurs, la dyspnée et la céphalée sont les symptômes dominants, la tension artérielle est élevée, l'artère temporale est sinueuse et fort distendue (signe de la temporale) et l'auscultation du cœur fait percevoir un bruit de galop (bruit de galop de M. Potain).

La quantité des urines est à peu près normale; elles contiennent 85 centigrammes d'albumine par litre. En recherchant les causes de cette néphrite, le malade finit par nous avouer, après pas mal de réticences, qu'il avait eu la syphilis, il y a seize ans. En 1876, il eut un chancre suivi d'accidents secondaires qui furent traités, à plusieurs reprises, à l'hôpital du Midi. Comme cet homme, jeune encore, n'avait eu aucune autre maladie infectieuse capable d'expliquer sa néphrite, je crus devoir l'attribuer à la syphilis et j'instituai le traitement en conséquence : frictions mercurielles journalières et iodure de potassium à la dose de 3 grammes, bientôt élevé à la dose de 6 grammes par jour. Bien que le régime lacté n'eût produit antérieurement aucune amélioration, il fit partie du traitement. En quinze jours, la situation était totalement modifiée, et en un mois, le 9 mai, au moment où cet homme demanda à quitter l'hôpital, tous les symptômes avaient disparu : plus de céphalée, plus de dyspnée, plus d'œdème; l'albuminurie avait suivi une marche progressivement descendante et, dès le dix-huitième jour du traitement, il n'y avait plus trace d'albumine dans les urines, ainsi que vous pouvez le constater sur le tableau ci-joint :

9 avril	(jour de l'entrée du malade),			85	centigrammes	d'albumine.
16 avril	—	—	—	16	—	—
20 avril	—	—	—	21	—	—
27 avril	—	—	—	0	—	—

Le fait intéressant dans ce cas-là, n'est pas seulement la disparition rapide des symptômes brightiques et de l'albumine; ce qui est remarquable, c'est que ces symptômes, qui avaient résisté au régime lacté sans autre médication, ont cédé sans tarder au traitement mercuriel et ioduré, preuve qu'il s'agissait bien d'une néphrite syphilitique.

Autre observation. Un homme de quarante-six ans, ingénieur civil, m'est envoyé à l'Hôtel-Dieu le 11 mars 1897, par le Dr Sauvineau qui a constaté une rétinite. En arrivant salle Saint-Christophe, cet homme, atteint d'une dyspnée intense provoquée par l'effort qu'il vient de faire en montant l'escalier, s'assied sur une chaise et peut à peine répondre aux questions qu'on lui adresse tant il est essoufflé. On le fait coucher, l'oppression diminue peu à peu et il est alors plus facile de l'interroger et de l'examiner. Il nous apprend que, depuis longtemps, sa respiration est courte et pénible; un effort un peu considérable, des mouvements un peu rapides, l'acte de monter un escalier, provoquent des accès d'étouffement analogues à celui qu'il vient d'avoir en entrant dans la salle. L'auscultation donne aussitôt la cause de la dyspnée; on trouve aux deux poumons, dans toute la moitié inférieure, des râles d'œdème pulmonaire rappelant l'œdème pulmonaire des néphrites. La figure du malade est bouffie, surtout aux paupières et à la région inter-sourcilière. Les jambes sont également œdématiées. Ces renseignements, complétés par la présence d'une forte proportion d'albumine dans les urines, permettent de porter le diagnostic de maladie de Bright.

A l'auscultation du cœur, on trouve un bruit de galop (le bruit de galop des néphrites), et l'analyse des urines, faite le jour suivant, donne une proportion de 8 grammes d'albumine par litre. Cet homme est atteint, non pas d'une néphrite aiguë, mais d'une néphrite chronique, car en recherchant les petits accidents du brightisme, pollakiurie, bourdonnements d'oreilles, secousses électriques, etc., on acquiert la conviction que le début de cette maladie de Bright remonte à un an et demi environ.

Restaient les troubles visuels qui inquiétaient le malade plus encore que ses troubles dyspnéiques. La vue n'est pas totalement perdue, mais peu s'en faut. Cet homme peut encore se guider dans la rue, il perçoit les objets sans les détailler, il voit les gens et leur figure sans en distinguer les traits. Il est incapable de lire ou d'écrire; il ne peut de son lit distinguer les aiguilles de l'horloge qui est

dans la salle; en un mot, il craint de devenir aveugle. Ces troubles visuels n'ont pas été brusques dans leur apparition; ils se sont graduellement accentués et M. Sauvineau, après examen ophtalmoscopique, les a attribués à une rétinite brightique.

Quelle était la cause de cette maladie de Bright? On trouve dans le passé de cet homme deux maladies capables d'adultérer le rein, le paludisme et la syphilis. Il a eu ces deux maladies, il y a une vingtaine d'années; mais le paludisme ne doit pas être incriminé, car l'infection palustre ne frappe pas le rein à dix-huit ans de distance, tandis que c'est bien dans les allures de la syphilis (syphilose tertiaire du rein). On pouvait donc supposer, je dirai même espérer, que ce malade était atteint de syphilis rénale tertiaire; les autres organes, notamment le foie, étant indemnes, c'était de bon augure pour le pronostic, car les lésions syphilitiques du foie, compagnes fréquentes des lésions syphilitiques du rein, sont un facteur important de gravité.

Je m'empressai de prescrire le traitement; iodure de potassium à la dose journalière et croissante de 4, 6 et 8 grammes, et injections de 1 gramme de solution huileuse de biiodure d'hydrargyre représentant 4 milligrammes de substance active. Le régime lacté fut adjoint au traitement, Ceux qui ne sont pas familiarisés avec les agréables surprises que nous réserve parfois le traitement de la syphilis auraient eu lieu, certainement, d'être étonnés de l'amélioration rapide qui se produisit. Dès le troisième jour de la médication, la situation commençait déjà à se modifier; le malade respirait mieux, il se levait, marchait, se recouchait sans anhélation, ce qui ne lui était pas arrivé depuis un an. Vous avez été témoin de sa joie quand, au sixième jour du traitement, il a pu distinguer les traits des personnes qui l'entouraient, reconnaître un objet et avoir conscience que la vue lui serait peut-être rendue. A dater de ce moment, l'amélioration a été si rapide qu'au bout de vingt-cinq jours, pendant lesquels le malade avait eu vingt-cinq injections mercurielles et avait absorbé 150 grammes d'iodure de potassium, il était absolument transformé, il écri-

vait, lisait son journal et n'éprouvait plus d'oppression. Pendant cette même période, l'albumine était tombée de 8 grammes, à 75 centigrammes, l'œdème pulmonaire avait disparu, et le malade se trouvait en si bon état, qu'il n'eut pas la patience de prolonger son séjour à l'hôpital, il eut le tort de quitter le service avant d'être complètement guéri de son albuminurie. Quoi qu'il en soit, l'action aussi rapide qu'efficace de la médication ne peut laisser de doutes sur la nature syphilitique de cette néphrite.

Dans les deux observations précédentes, la syphilis du rein, bien que grave, n'avait pas encore abouti aux accidents urémiques convulsifs ou comateux et l'interrogatoire des malades rendait possible le diagnostic; mais il faut compter avec les cas, où le sujet en pleine urémie est incapable de vous renseigner sur la nature de son mal. Vous en avez eu un exemple, l'an dernier, dans notre service. Le 1er mai 1897, on apporte, salle Saint-Christophe, un homme de trente-trois ans plongé dans le coma. La perte de connaissance est absolue, on ne constate ni déviation du visage ni trace d'hémiplégie. En examinant cet homme, mon chef de clinique, M. Charrier, aperçoit à la face et aux membres inférieurs un fort œdème. Cet œdème éveille l'idée de mal de Bright et d'urémie à forme comateuse; aussi, fait-on appliquer sur les reins et dans le dos vingt ventouses fortement scarifiées qui donnent environ 200 grammes de sang. Peu de temps après cette émission sanguine, le malade un peu plus conscient nous remet une lettre dans laquelle le médecin qui l'avait soigné me donnait quelques détails sur son état et me disait avoir trouvé jusqu'à 28 grammes d'albumine par litre.

On profite de l'amélioration passagère due à la saignée et on apprend, non sans peine, que cet homme éprouve depuis une dizaine de jours une céphalée frontale persistante avec exacerbations nocturnes. Ce mal de tête a été le prélude de l'état quasi-comateux qui a précédé l'arrivée à l'hôpital. Ces renseignements étaient suffisants pour confirmer le diagnostic d'urémie à tendance comateuse. Je prescris le lait, qu'on fait prendre tant bien que mal par gorgées. Le lendemain, la

situation est sensiblement la même ; on arrive à recueillir quelques centaines de grammes d'urine qui contiennent une proportion de 18 grammes d'albumine par litre. Les jours suivants, l'état de somnolence et de torpeur ne se modifie guère et le malade répond incomplètement aux questions qu'on lui adresse. Outre la céphalée qui est toujours violente, il accuse des douleurs à la nuque et dans le dos ; aux mêmes régions existe de l'hyperesthésie. A force de questions, on finit par apprendre que cet homme a eu, en 1885, un chancre syphilitique suivi d'éruption, pour lequel un médecin a prescrit des pilules mercurielles. Nous pensons que la néphrite, la céphalée violente, l'état de torpeur et de prostation sont sous la dépendance de la syphilis. Je prescris, en conséquence, le mercure et l'iodure de potassium ; le mercure sous forme de solution huileuse de biiodure d'hydrargyre en injection et l'iodure à la dose de 4 grammes par jour.

C'est le 7 mai que le traitement fut commencé ; le 11 mai, c'est-à-dire quatre jours plus tard, l'amélioration était déjà manifeste ; la torpeur cérébrale, quoique existant encore, avait notablement diminué ; la céphalée et les douleurs de la nuque s'étaient amendées ; les urines avaient doublé de quantité, et l'albumine, qui était montée les jours précédents jusqu'à 28 grammes par litre, n'était plus actuellement qu'à 8 grammes ; le malade pouvait répondre à nos questions et nous renseigner sur les symptômes de sa néphrite syphilitique. Les jours suivants, même amélioration progressive ; l'assoupissement et les douleurs de tête disparaissent ainsi que les œdèmes ; le malade parle et cause sans difficulté ; les urines atteignent trois et quatre litres par vingt-quatre heures ; elles ne contiennent plus que 1 gr. 25 d'albumine par litre. Telle était la situation du malade le 25 mai ; c'était une véritable métamorphose ; cet homme qui, dix-huit jours avant, était plongé dans une torpeur presque comateuse et dont l'état était des plus graves, pouvait actuellement se lever et converser comme un homme en santé. Ce résultat était dû à dix-huit injections mercurielles et à 72 grammes d'iodure de potassium associés au

régime lacté. Le traitement spécifique fut momentanément suspendu, et repris quinze jours plus tard dans les mêmes conditions, à l'exception toutefois du régime lacté que le malade ne voulait plus accepter dans son intégrité. A ce moment, cet homme se considérant comme guéri, ce qui était prématuré puisqu'il avait encore 0 gr. 75 d'albumine, demanda sa sortie et quitta l'hôpital. Nous l'avons revu six mois plus tard, en novembre, en fort bon état, l'albumine était l'unique témoin de sa néphrite. Il fut de nouveau soumis au traitement mercuriel et ioduré, et il nous quitta sans avoir la patience d'attendre sa guérison définitive.

Ces observations vous prouvent, Messieurs, que la syphilis tertiaire du rein évolue avec tous les signes, avec tous les symptômes du vulgaire mal de Bright. Comme le mal de Bright, dont elle n'est, du reste, qu'une modalité, la syphilis rénale tardive n'a pas habituellement le début brusque des néphrites aiguës; elle aussi, elle commence, souvent, par une phase plus ou moins insidieuse qu'il faut savoir dépister. Un individu jusque-là bien portant, ou du moins qui se considérait comme tel, vient nous demander conseil pour des troubles qui datent de quelques semaines. Il a été pris de céphalée, de vomissements ou d'oppression violente; des œdèmes ont apparu, la face est bouffie, les jambes sont œdématiées, les urines contiennent de l'albumine, l'examen histologique décèle des cylindres. Il semble au premier abord que ce soit là une néphrite aiguë, de date récente; mais si l'on poursuit l'enquête dans ses plus minutieux détails, si l'on recherche les *symptômes qui ont précédé cet épisode aigu*, on apprend que depuis six mois, et plus encore, le malade avait des céphalées qu'il qualifiait de migraine; depuis longtemps déjà, et à plusieurs reprises, il avait eu de la pollakiurie, la sensation du doigt mort, des battements de cœur, des crampes dans les mollets, de la bouffissure des paupières; il mouchait du sang le matin au réveil; à diverses reprises, il avait eu des bourdonnements d'oreilles, de l'affaiblissement de l'ouïe, des démangeaisons, de la cryesthésie, des secousses élec-

triques, etc.; et c'est en groupant ces symptômes, pour ainsi dire passés inaperçus, qu'on arrive à reconstituer la néphrite qui évoluait lentement depuis longtemps, au moment où de plus grands symptômes ont fait leur apparition.

Fréquemment, dans la néphro-syphilose comme dans d'autres néphrites chroniques, ce sont les petits accidents de brightisme qui ouvrent la scène, sans inquiéter autrement le sujet, et dans le cours de cet état, que j'ai appelé *syphilo-brightisme*, intermédiaire pour ainsi dire à la maladie et à la santé, surviennent des *épisodes aigus* caractérisés par de violentes oppressions simulant des accès d'asthme, par des palpitations angoissantes, comme on en voit dans les maladies de cœur et de l'aorte, par des troubles digestifs avec ou sans douleurs, avec ou sans vomissements, comme on en voit dans les gastrites chroniques et dans l'ulcère de l'estomac, par des œdèmes de la face et des extrémités qui mettent sur la piste d'un diagnostic trop souvent méconnu. Ce sont ces *épisodes aigus qu'on prend à tort*, je le répète, pour le début de la maladie.

Néanmoins, la néphro-syphilose tertiaire peut n'être pas chronique d'emblée, elle fait suite parfois à une néphrite aiguë. Mais quel que soit le mode de début de la néphro-syphilose tertiaire, il est rare, quand elle n'est pas soignée, qu'elle n'aboutisse pas à des accidents graves : urémie dyspnéique, urémie comateuse, délirante, convulsive. C'est dire que la syphilis rénale tertiaire (non soignée) ressemble par son évolution et par sa terminaison à la plupart des néphrites chroniques.

Dans d'autres circonstances qui sont loin d'être rares (surtout au cas de syphilis non traitée), les lésions syphilitiques du rein se compliquent de syphilis du foie (foie douloureux et déformé, ictère, ascite, etc.). Cette association de la syphilis hépatique et rénale, dans laquelle la dégénérescence amyloïde joue un grand rôle, a été bien mise en relief par M. Mauriac dans l'important travail que j'ai eu l'occasion de vous citer. Déjà Rayer avait signalé ce fait : « Dans presque tous les cas, sinon dans tous les cas de néphrite albumineuse chronique que j'ai observés chez les malades atteints de syphilis cons-

titutionnelle, le foie était altéré. Je connais peu de maladies qui offrent aussi peu de chances de guérison que ces cas complexes; les complications de la syphilis invétérée avec les altérations du foie et des reins sont presque toujours incurables. Cependant, j'ai été assez heureux pour améliorer la constitution détériorée d'un malade de notre hôpital, qui se trouvait dans une semblable condition, et chez lequel l'urine est devenue de moins en moins albumineuse, après deux mois d'un traitement qui a consisté dans l'usage de la tisane de Feltz, des pilules de Sédillot et de l'extrait gommeux d'opium ».

La coïncidence des lésions syphilitiques tertiaires des reins et du foie est signalée par un grand nombre d'auteurs (Nœgel, Wagner). M. Brault en a rapporté plusieurs observations que je vais citer textuellement[1] : « Tantôt la lésion du foie reste silencieuse et n'est révélée que par l'autopsie ; dans ce cas, on trouve un foie amyloïde, ou un foie fissuré syphilitique, tantôt il existe pendant la vie des signes manifestes d'une hépatite chronique. Dans une de nos observations, chez une femme de quarante-huit ans, on vit se développer une albuminurie avec œdème des extrémités, gagnant progressivement les hypocondres, en même temps que le foie devenait douloureux. A plusieurs reprises, un fort épanchement ascitique nécessita la paracentèse abdominale, et pendant toute la durée de la maladie une teinte subictérique colora les téguments. A l'autopsie, le foie, diminué de volume, pesait 920 grammes et présentait de nombreuses fissures qui le décomposaient en plusieurs lobes. Dans l'épaisseur du tissu fibreux intra-hépatique existaient des gommes, les unes presque cicatrisées, les autres volumineuses, confluentes, en pleine évolution. L'altération dominante du foie était une hépatite diffuse ancienne avec infiltration amyloïde des vaisseaux de fort calibre. Les reins, de dimension normale, du poids de 165 et 170 grammes, avaient subi la dégénérescence cireuse au niveau de presque tous les glomérules.

« Un autre malade, âgé de cinquante-huit ans, polyurique

1. *Traité de Médecine*, t. V.

et albuminurique, chez lequel la quantité des urines variait de 1,700 à plus de 3,000 grammes, et l'albumine de 10 à 30 grammes dans les vingt-quatre heures, la dégénérescence amyloïde du rein ne pouvait faire aucun doute, car les antécédents syphilitiques étaient au complet, bien que remontant à vingt ans en arrière. L'abondance et le caractère des urines étaient bien en rapport avec cette hypothèse. Le foie trouvé après la mort était fissuré, beaucoup de vaisseaux avaient subi l'infiltration amyloïde; les deux reins, légèrement diminués de volume, étaient en dégénérescence amyloïde.

« Une troisième observation concerne une femme de trente-quatre ans, qui, quatorze ans auparavant, avait eu la syphilis avec élimination des os du nez et perforation du voile du palais. A différentes époques, le traitement ioduré avait été institué. Au moment de son entrée à l'hôpital, l'anasarque était complète, les urines étaient peu abondantes, et pendant six semaines que dura la dernière phase de cette maladie, elles n'atteignirent jamais 900 grammes dans les vingt-quatre heures. Souvent, il n'y eut que 300 et même 200 grammes d'urine. Le chiffre de l'urée fut une seule fois de 10 grammes et descendit à 3 gr. 35 et même à 2 grammes; certains jours, les urines manquèrent. Vers la fin de cette affection rénale, malgré la persistance de la diarrhée, l'anasarque augmenta, l'œdème gagna le haut du tronc; la face et les paupières étaient tellement bouffies que les yeux ne pouvaient s'ouvrir. Le larynx fut envahi à son tour; mais bientôt après, l'œdème diminua, tout danger d'asphyxie fut momentanément écarté. Plus tard, la respiration prit le rythme de Cheyne-Stokes, la malade, toujours somnolente, tomba dans le coma et mourut sans convulsions. Le foie était volumineux, couvert de cicatrices et de dépressions sur ses deux faces, le bord antérieur était complètement déformé par des incisures. L'organe était dur à la coupe, des bandes de tissu conjonctif le pénétraient profondément, quelques-unes contenaient d'anciennes gommes et des vaisseaux amyloïdes. Dans les reins, de volume et de poids presque normal (160 et 170 grammes), pâles, blan-

châtres, assez résistants, tous les glomérules étaient amyloïdes. »

Dans quelques circonstances, les lésions syphilitiques ne sont pas seulement cantonnées aux reins et au foie, elles envahissent un grand nombre d'organes; c'est une vraie *cachexie* syphilitique. Les deux observations suivantes, dues à Negel, vous en donneront une idée. Un homme de trente-six ans a eu, à l'âge de dix-huit ans, un chancre syphilitique traité par le mercure et par l'iodure de potassium. Dix ans plus tard, ont apparu des syphilides ulcéreuses, et dix-sept ans après l'infection syphilitique, une néphrite s'est déclarée. Aux œdèmes et à l'albuminurie ont fait suite des symptômes fort graves, urémie gastrique, vomissements incoercibles, dyspnée des plus intenses, et les accidents ont marché si vite, qu'au bout d'un an le malade a succombé en pleine cachexie. A l'autopsie, on trouve les reins atteints de lésions multiples; néphrite interstitielle et dégénérescence amyloïde des artérioles et des glomérules. Dans le foie et dans la rate, toutes les artérioles sont infiltrées de matière amyloïde. Le cœur est gros, le ventricule gauche est hypertrophié, non sclérosé, mais atteint de dégénérescence amyloïde. Les poumons sont œdématiés et congestionnés.

Autre observation. Un homme ayant eu la syphilis il y a dix-huit ans a été soumis pendant trois ans au traitement mercuriel et ioduré; il a souvent repris l'iodure de potassium depuis la disparition des accidents secondaires. C'est dix-huit ans après la syphilis, que la néphrite a fait son apparition avec œdèmes, bronchite et urines très albumineuses. Bientôt après le foie est devenu très volumineux et douloureux à la pression. Les accidents se sont précipités, et le malade pris de troubles cérébraux a succombé en pleine cachexie. A l'autopsie, on trouve les reins gros et blancs; on y constate une dégénérescence amyloïde des artérioles et des glomérules ainsi que de la néphrite diffuse à la fois interstitielle et épithéliale. Le foie est atteint de dégénérescence amyloïde localisée aux artérioles des espaces portes; il est en dégénérescence graisseuse. Même dégénérescence

amyloïde de la rate et de l'intestin grêle. Les poumons sont congestionnés et œdématiés.

Nous voici suffisamment édifiés sur les différentes modalités de la syphilis rénale tertiaire; vous en retracer la description serait interminable, autant vaudrait reprendre toute l'histoire du mal de Bright et de l'urémie, vous voyez où cela nous conduirait; mieux vaut résumer brièvement la question.

Dans une première variété, la syphilose rénale est atténuée, elle n'aboutit pas aux grands accidents, elle ne se traduit que par les petits accidents du brightisme et par l'albuminurie avec ou sans œdèmes : c'est le *syphilo-brightisme*.

Dans une seconde variété, qui est la plus commune, la syphilose rénale évolue à la façon de la maladie de Bright vulgaire; elle débute plus ou moins insidieusement par les petits accidents du brightisme avec albuminurie et œdèmes peu étendus. Les autres accidents, céphalée, vomissements, dyspnée, troubles visuels, hypertrophie cardiaque, etc., peuvent survenir à époques indéterminées, et ce n'est que plus tard qu'éclatent les grands symptômes urémiques sous toutes les formes, si la maladie n'a pas été convenablement traitée. Parfois, le début et l'évolution de la néphrite sont plus soudains et plus rapides; les œdèmes sont plus généralisés, y compris l'œdème pulmonaire, l'albumine est plus abondante, les troubles dyspnéiques sont plus précoces; il est probable que des lésions épithéliales intenses se sont jointes aux autres altérations des reins.

Dans une troisième variété, les reins ne sont plus seuls en cause, la syphilis atteint également le foie, coexistence qui doit inspirer les craintes les plus sérieuses. La déformation du foie, hypertrophie ou atrophie, douleur hépatique, urobilinurie, ictère, ascite sont les symptômes qui témoignent des lésions hépatiques.

Enfin, dans une quatrième variété, la syphilis est encore plus généralisée, la néphrite ne représente qu'un des coins du tableau, plusieurs organes sont envahis; le foie, la rate, les

intestins, le cœur sont atteints à titre divers de lésions syphilitiques de dégénérescence amyloïde et le malade succombe fatalement en pleine *cachexie*. Ceci vous prouve que s'il est des cas où la syphilis rénale évolue comme une vulgaire maladie de Bright, il en est d'autres où le tableau clinique est modifié et le pronostic assombri par la syphilis concomitante du foie et de divers organes. Ce qui fait l'extrême gravité des deux dernières variétés, c'est que la syphilis n'est pas seulement aux reins, elle est généralisée, mais tant que la syphilis rénale reste isolée, elle est moins redoutable que les autres néphrites chroniques, car le traitement spécifique a sur elle la plus grande efficacité.

La syphilis rénale tertiaire peut apparaître dès les premières années de l'infection, ou à des époques éloignées, dix ans, vingt ans, trente ans après le chancre. Elle se fait quelquefois par poussées successives, avec temps d'arrêt. Après une première ébauche d'apparence légère, qui rentre dans la description du syphilo-brightisme, les symptômes s'amendent comme si la maladie était guérie; mais ne vous y trompez pas, car, quelque temps après cette guérison apparente, la néphrite peut reparaître avec une redoutable intensité sous la forme d'urémie convulsive ou d'urémie comateuse.

Encore quelques mots au sujet de la syphilis rénale *héréditaire*. Nous sommes assez mal renseignés à ce sujet; elle peut être précoce et survenir dans le cours de la première année de la naissance, ou n'apparaître que tardivement, quinze et vingt ans plus tard (Fournier)[1]. Elle se traduit par des symptômes qui rappellent la syphilis rénale acquise.

Le diagnostic de la néphro-syphilose ne repose que sur des hypothèses. Rien dans les allures d'une néphrite ne peut faire supposer qu'elle est syphilitique; le début, l'évolution, les complications du mal de Bright syphilitique ne diffèrent en rien du mal de Bright vulgaire. Si le malade a eu la vérole, on peut supposer que sa néphrite est syphilitique; l'apparition simultanée ou antérieure d'accidents syphilitiques

1. Fournier. *Congrès de dermatologie et syphiligraphie*, Paris 1889.

en d'autres régions (gommes de la peau et de la cavité buccale, ulcérations tertiaires, ostéo-périostite, etc.) est un indice précieux pour le diagnostic. Quoi qu'il en soit, en face d'un individu atteint du mal de Bright, n'oubliez jamais de rechercher la syphilis et si vous avez quelques raisons de croire à la nature syphilitique de la néphrite, n'hésitez pas un instant à prescrire le traitement.

Après avoir décrit la syphilis rénale sous ses différentes formes, il me reste à vous parler d'une question mal élucidée, concernant les cas où l'albuminurie syphilitique existe seule, sans autres symptômes de néphrite chronique. Ce n'est pas la première fois que j'aborde avec vous cette intéressante question des albuminuries non brightiques, qui réalisent ce que j'ai appelé « *la dissociation des actes morbides du rein*[1] ».

Le plus souvent, au cours de néphrites chroniques, l'albuminurie et l'insuffisance de la dépuration urinaire apparaissent en même temps et sont des actes connexes des altérations rénales. Mais dans d'autres circonstances, plus nombreuses qu'on ne le croirait tout d'abord, ces deux actes morbides, albuminurie et symptômes brightiques, *sont dissociés* et peuvent rester longtemps dissociés. Cette dissociation présente des modalités diverses : On peut être brightique et rester brightique pendant quelque temps sans être albuminurique ; par contre, on peut être albuminurique et rester albuminurique pendant des années avant d'être brightique.

Un albuminurique, son albumine eût-elle pour origine la goutte, la syphilis, la scarlatine, etc., n'a rien à craindre tant que sa dépuration urinaire est suffisante, c'est-à-dire tant que son albuminurie n'est accompagnée ni des petits accidents du brightisme, ni d'un abaissement de la toxicité urinaire. Je dis qu'il n'a rien à craindre, à la condition toutefois qu'il suive un certain régime, et qu'il évite, dans la mesure du possible, les états infectieux, la grippe, la gros-

1. Académie de médecine, séances des 6 et 20 juin 1893.

sesse, les refroidissements, toutes causes qui peuvent transformer, en une période aiguë, parfois terrible, une néphrite presque latente dont l'albumine était le seul témoin. Telles sont les notions générales qui ressortent de l'examen des faits ; appliquons maintenant ces notions générales aux cas particuliers et voyons comment se font les associations du brightisme avec d'autres maladies et notamment avec la syphilis.

Le goutteux peut être albuminurique et rester pendant des années albuminurique sans être atteint d'accidents brightiques. J'ai connaissance de goutteux qui ont depuis trois ans, depuis cinq ans, depuis dix ans, des quantités notables d'albumine et qui n'ont même pas été effleurés par les petits accidents du brightisme. J'ai souvent causé, à l'hôpital Necker, avec un médecin qui suivait ma visite et qui, fort goutteux, avait, depuis sept ans, de fortes quantités d'albumine dans l'urine sans avoir jamais éprouvé le moindre symptôme brightique. J'ai vu un homme, jeune encore, sujet à des attaques de goutte articulaire aiguë, et ayant, à sa connaissance, depuis trois ans, des urines très albumineuses ; ses urines contiennent actuellement près de 2 grammes d'albumine par litre ; mais leur toxicité, que j'ai expérimentée, est absolument normale, et ce goutteux, que j'ai minutieusement interrogé, n'a pas le moindre signe de brightisme. Il y a donc une albuminurie goutteuse, une sorte de diabète albumineux goutteux, qui peut durer des années sans conduire au brightisme. Ces notions sont vraiment importantes à connaître.

Voyez la scarlatine, cette source si fréquente de néphrite ; ici encore, nous trouvons la dissociation des actes morbides du rein ; d'une part, l'albuminurie, pouvant durer des années sans adjonction d'aucun autre symptôme, et, d'autre part, des symptômes de brightisme avec ou sans adjonction d'albuminurie. J'ai soigné un jeune homme, le fils du proviseur d'un lycée de Paris, qui, depuis bien des années, avait une albuminurie scarlatineuse sans aucune adjonction de brightisme. Je donne mes soins à un enfant de dix ans qui a gardé de sa scarlatine une albuminurie abondante qui dure

depuis plusieurs années; le teint est pâle, les paupières sont parfois bouffies, mais aucun symptôme brightique n'est apparu. J'ai vu une dame, avec un de mes honorables confrères d'Amiens, qui a eu une néphrite scarlatineuse, il y a sept ans; l'albumine qui fut constatée à cette époque disparaît par intervalles, puis elle reparaît, et jamais, jusqu'ici, cette albuminurie n'a été compliquée de symptômes brightiques.

La syphilis nous donne, elle aussi, des exemples de cette dissociation des actes morbides du rein. Le syphilo-brightisme peut exister sans albuminurie et, d'autre part, l'albuminurie syphilitique peut se montrer et persister sans autres symptômes de néphrite. En voici des exemples : Le 17 janvier 1897, un homme de trente ans, entra très péniblement dans mon cabinet; il s'appuyait sur une canne et traînait les jambes; il était atteint de paraplégie. Il me raconta qu'il avait éprouvé, quelques mois avant, des fourmillements, des douleurs et une pesanteur qui rendait la marche difficile. Ces symptômes avaient été précédés de douleurs lombaires qui avaient motivé de la part du médecin traitant un examen des urines, dans lesquelles il trouva 8 grammes d'albumine par litre. En présence de cette albuminurie, le régime lacté absolu fut prescrit et continué pendant deux mois. Un nouvel examen fait à ce moment donna 10 grammes d'albumine par litre; l'albuminurie avait augmenté malgré le régime lacté. J'interroge le malade, je l'examine et je constate les symptômes d'une paraplégie à évolution lente; les douleurs avaient commencé presque en même temps à la région lombaire et aux deux membres inférieurs. Ces douleurs n'avaient jamais ressemblé aux douleurs lancinantes et fulgurantes du tabes. En même temps, les jambes s'étaient alourdies et la marche était devenue fort pénible. Ce jeune homme, qui, en sa qualité d'officier d'infanterie, était habitué à faire de très longues marches, ne peut faire actuellement cinquante pas sans s'arrêter; c'est avec la plus grande difficulté qu'il monte un étage. Les réflexes rotuliens sont fortement diminués, surtout du côté droit. Les troubles vésicaux ont été peu accentués; néanmoins,

depuis quelque temps, la vessie est paresseuse et, sans qu'il y ait rétention au vrai sens du mot, l'émission de l'urine est lente et difficile. Il me fut aisé de trouver la cause de cette paraplégie; le malade ayant eu la syphilis huit ans avant, il était évident que sa paraplégie était due à des lésions médullaires syphilitiques. De plus, comme l'albuminurie avait été contemporaine des premiers symptômes de paraplégie, on pouvait supposer que les reins avaient été atteints simultanément par la syphilis. Je constatai moi-même, par un examen extemporané, que les urines étaient très albumineuses, mais quand je recherchai d'autres symptômes de néphrite, *je n'en pus trouver un seul.* Il n'y avait trace d'œdème ni au visage, ni ailleurs; le malade m'affirma n'avoir jamais constaté la moindre bouffisure des paupières; en un mot, malgré 10 grammes d'albumine par litre, les œdèmes brightiques faisaient totalement défaut. La recherche des symptômes de brightisme fut tout aussi infructueuse; pas de pollakiurie, pas de cryesthésie, pas de crampes dans les mollets; je ne constatai ni tension artérielle, ni bruit de galop, ni dyspnée, ni quoi que ce soit qui pût faire supposer que la dépuration urinaire était insuffisante. Les reins avaient donc conservé leur intégrité normale en tant qu'organes dépurateurs, bien qu'ils laissassent passer de fortes quantités d'albumine; il y avait donc dissociation des actes morbides des reins.

Je soumis le malade au traitement mercuriel et ioduré; il prit tous les jours 8 grammes d'iodure de potassium et on pratiqua journellement une injection de solution huileuse de biiodure d'hydrargyre représentant 6 milligrammes de substance active. L'iodure fut suspendu au bout de huit jours pour cause d'intolérance et les injections mercurielles furent continuées par séries de quinze jours, avec interruption de quinze jours. Six semaines après le début du traitement, l'amélioration était grande; ce jeune homme, qui avant la médication mettait un quart d'heure pour monter un escalier et qui ne pouvait faire cinquante pas sans s'arrêter, montait actuellement deux et trois étages très aisément et faisait un kilomètre sans fatigue.

Bien que j'eusse supprimé le régime lacté dès le début du traitement, l'albuminurie diminua rapidement et tomba à 4 grammes. Le traitement mercuriel fut recommencé, et six mois plus tard, ce jeune homme reprenait son service militaire, faisait plusieurs lieues sans fatigue et avait retrouvé la santé. Seule, l'albuminurie persista et elle persiste encore à la dose de 3 à 4 grammes par jour, sans le moindre symptôme brightique.

Voici encore une observation dans laquelle l'albuminurie syphilitique a existé indépendamment de tout autre symptôme de néphrite. Il s'agit d'un malade que j'ai vu plusieurs fois en consultation avec M. Charrier, et qui a eu, il y a cinq ans, un chancre à la région périnéale. D'emblée, la syphilis a revêtu une forme grave, frappant avec insistance le système nerveux, malgré un traitement mercuriel et ioduré intensif et presque continuel. Douleurs en ceinture, douleurs dans les jambes avec exaspération nocturne, iritis, paralysie de la paupière supérieure, vertiges, aphasie, attaques épileptiformes, hémiplégie, tels sont les accidents qui, depuis cinq ans, se sont succédé presque sans interruption. Dès le second mois de cette grave syphilis, en même temps que la roséole, l'albuminurie a fait son apparition à la dose de 0,50 centigrammes à 0,75 centigrammes par litre, faisant redouter l'éclosion d'une néphrite intense. Mais il n'en fut rien; alors que la syphilis frappait à coups redoublés sur les centres nerveux, elle ne fit qu'effleurer les reins. A aucune époque, depuis cinq ans, malgré la persistance de l'albuminurie, on n'a constaté ni œdèmes, ni polyurie, ni pollakiurie, ni dyspnée, ni élévation de la tension artérielle, ni bruit de galop, en un mot aucun signe, aucun symptôme de néphrite, autre que l'albuminurie. Voilà bien encore un exemple de dissociation des actes morbides des reins, l'organe ayant conservé l'intégrité de ses fonctions au point de vue de l'élimination des substances toxiques, mais les ayant perdues au point de vue de la filtration de l'albumine. C'est probablement les cas de ce genre que M. Jaccoud avait en vue quand il décrivait « cette forme de néphrite dans laquelle les symptômes de la détermination rénale sont bor-

nés à l'altération de l'urine, du moins pendant un temps fort long[1] ».

Arrivons au traitement de la néphro-syphilose tertiaire. Le mercure et l'iodure de potassium en sont les deux agents. Comme préparation mercurielle, je donne le choix aux injections de solution huileuse de biiodure d'hydrargyre, mais vous pouvez prescrire le mercure sous d'autres formes, les frictions mercurielles, le protoiodure, la liqueur de van Swieten, le sirop de Gibert. L'iodure de potassium peut être donné à la dose journalière de 2 à 6 grammes, et même au delà, suivant la tolérance du malade. Surveillez de près l'action des médicaments en n'oubliant pas que le filtre rénal est compromis. Si les reins sont seuls atteints par la syphilis, si le foie et les autres organes sont indemnes, le traitement donne les meilleurs résultats; vous avez pu le constater chez les malades de notre service; on arrive à rendre à la santé des gens qui étaient brightiques à un degré avancé et qui n'auraient sans doute pas guéri si leur néphrite n'avait pas été syphilitique.

Mais pour arriver à la guérison définitive, le traitement doit être plusieurs fois repris et suspendu. Les lésions tertiaires syphilitiques, que ce soit aux reins ou ailleurs, guérissent rarement du premier coup; l'amélioration est souvent rapide, parfois surprenante, mais la guérison définitive est plus difficile à obtenir. Tantôt l'amélioration s'arrête en plein traitement; tantôt la maladie reparaît à échéance rapprochée ou éloignée, alors qu'on la croyait guérie; dans d'autres cas, la guérison n'est pas absolue, le mal laisse quelques reliquats. Il faut donc surveiller de près la néphrite, même quand on la suppose guérie, et recourir de nouveau au traitement, si vous le jugez nécessaire. Les cures de Luchon, d'Uriage, d'Aix-la-Chapelle, où l'on associe le traitement thermal et les frictions mercurielles, rendent de réels services. Les malades de nos hôpitaux arrivent rarement à complète guérison; ils nous quittent dès qu'ils se sentent suffisamment

1. *Clinique de la Pitié*, 1887, p. 314.

améliorés; ils ne veulent ou ils ne peuvent attendre plus longtemps; aussi les rechutes sont-elles fréquentes.

La cure lactée n'a pas, dans la néphro-syphilose, la même importance que dans d'autres néphrites; vous avez même vu qu'un de nos malades a guéri par le traitement spécifique, alors que le lait pris d'une façon exclusive n'avait donné aucun résultat. Néanmoins, la cure lactée est un adjuvant utile et parfois indispensable. Le traitement spécifique, mercure et iodure, a d'autant plus d'efficacité que le lait lui est associé.

Je termine cette leçon par les conclusions suivantes :

1° En opposition avec la néphrite syphilitique précoce, surtout fréquente dans les premiers mois de l'infection, il y a une syphilis rénale tertiaire, qui peut apparaître à toutes les époques, même quinze, vingt et trente ans après le chancre.

2° Dans la néphro-syphilose tertiaire, aux lésions de néphrite chronique sont parfois associées des lésions gommeuses, scléro-gommeuses, amyloïdes, isolées ou diversement combinées.

3° Suivant la prédominance ou l'association de ces lésions, les reins sont gros, petits, contractés, déformés, bosselés, ravinés, scléreux, atrophiés. Les lésions ne sont pas toujours uniformément réparties sur les deux reins.

4° Le tableau clinique de la syphilis tertiaire du rein rappelle la description de la néphrite chronique avec toutes ses modalités. Dans sa forme la plus légère, la syphilis rénale peut ne pas dépasser les petits accidents du brightisme, y compris l'albuminurie et les œdèmes. Je lui ai proposé la dénomination de syphilo-brightisme.

5° Dans ses formes plus intenses, la syphilis rénale est caractérisée par tous les symptômes, par tous les signes, par tous les accidents et complications de la maladie de Bright.

6° Dans quelques circonstances, des lésions syphilitiques du foie accompagnent la néphrite syphilitique, le pronostic en est fortement aggravé. Enfin, la syphilose rénale fait

quelquefois partie d'une véritable cachexie syphilitique; la dégénérescence amyloïde est généralisée au foie, à la rate, à l'intestin, au cœur.

7° Le pronostic de la syphilis du rein est d'autant plus grave que d'autres organes sont atteints ; mais si la syphilis reste cantonnée au rein, on peut dire que la néphro-syphilose est la moins redoutable de toutes les néphrites chroniques, car on peut en avoir raison par le traitement mercuriel et ioduré.

8° Le mercure et l'iodure de potassium doivent être donnés à doses suffisantes ; il est bon toutefois d'en surveiller l'élimination, car les lésions rénales peuvent en favoriser l'accumulation dans l'économie. Le régime lacté doit leur être associé.

9° La néphro-syphilose tertiaire est à surveiller de près, même après guérison apparente; il est rare qu'elle disparaisse du premier coup, aussi le traitement doit-il être alternativement délaissé et repris jusqu'à guérison définitive.

QUINZIÈME LEÇON

LA GROSSESSE ET LES LITHIASES BILIAIRE, URINAIRE ET APPENDICULAIRE

Messieurs,

Je vous présente une femme de vingt-huit ans, aujourd'hui bien portante, qui est entrée dans notre service, salle Sainte-Jeanne, n° 7, il y a trois semaines, avec une jaunisse intense. La peau, les conjonctives, les muqueuses étaient très fortement ictériques, les urines avaient une teinte vieil acajou, et contenaient en quantité du pigment biliaire; les matières fécales étaient totalement décolorées et avaient l'apparence blanchâtre du mastic. C'était donc un ictère par rétention; l'obstacle au cours de la bile siégeait au niveau des gros canaux excréteurs et ne la laissait pas arriver jusqu'à l'intestin.

Quelle était la cause de l'oblitération? Sans vouloir recommencer ici le diagnostic des causes oblitérantes que j'ai longuement traité à l'une de nos dernières leçons au sujet de l'oblitération permanente du canal cholédoque, je vous dirai qu'il nous fut possible d'établir sans hésitation le diagnostic. On ne pouvait certes pas s'arrêter à l'hypothèse de l'ictère catarrhal, ictère infectieux bénin, appelez-le comme vous voudrez; l'ictère était dans le cas actuel sous la dépen-

dance de l'oblitération calculeuse du canal cholédoque. Ce qui permettait d'affirmer le diagnostic, c'est que la malade avait eu, quelques semaines avant son ictère, des coliques hépatiques classiques. Les douleurs éclataient dans la région sous-hépatique, au voisinage de la vésicule biliaire; parfois, elles étaient intolérables, « à se rouler à terre, à perdre connaissance »; elles irradiaient dans le dos, entre les épaules, elles provoquaient une sensation d'angoisse et de constriction thoracique; plusieurs fois, elles furent suivies de défaillance. Pendant sept semaines, ces coliques hépatiques reparurent presque tous les jours, tantôt fortes, tantôt atténuées, durant quelques heures, et laissant après elles une sensation extrême de fatigue et d'affaissement. Au plus fort des douleurs, ou même pendant les périodes d'accalmie, cette femme avait des vomissements bilieux, elle rendait ses aliments; le lait était à peine toléré, elle ne supportait à vrai dire que l'eau glacée et le champagne frappé. La région stomacale et le ventre étaient si sensibles que la malade, endolorie et courbaturée, ne pouvait tolérer le moindre vêtement.

Pendant les sept semaines qu'ont duré ces coliques hépatiques, la malade est restée couchée, avec des démangeaisons violentes que les bains arrivaient tant bien que mal à calmer. Ce n'est qu'après six semaines de cet état douloureux que l'ictère est apparu. En examinant la malade, nous trouvons le foie un peu gros, il déborde d'un travers de doigt les fausses côtes, il est fort sensible à la pression, surtout au voisinage de la vésicule biliaire; le pouls n'est pas ralenti, les battements du cœur sont normaux, il n'y a pas de souffle tricuspidien.

Cette femme est obèse, elle est donc dans les conditions favorables au développement de la lithiase biliaire, mais la formation de cette lithiase est dominée chez elle par la *grossesse*. Elle est accouchée, il y a six mois et demi; quinze jours après son accouchement, elle a été prise, non pas de douleurs hépatiques, mais de vomissements bilieux, verdâtres, amers, qui se répétaient tous les jours, ou presque tous les jours. Bientôt après, les vomissements bilieux devinrent plus rares et elle éprouva des douleurs parfois très

vives, qu'elle appelle « crampes d'estomac » et qui n'étaient que des coliques hépatiques à l'état d'ébauche. Préparées par ces incidents bilieux et douloureux, les grandes douleurs de la colique hépatique, suivies d'ictère, ont apparu cinq mois après l'accouchement.

Du reste, cette femme nous en apprendrait long sur les rapports de la grossesse avec la lithiase biliaire. C'est à l'âge de seize ans, il y a douze ans de cela, qu'elle a eu sa première colique hépatique aussitôt après une fausse couche de trois mois; cette colique hépatique fut violente, mais de courte durée. Depuis cette époque, elle a eu six grossesses, les unes arrivées à terme, les autres terminées par fausses couches. Chaque fois qu'elle a été enceinte, elle a eu des vomissements de bile, qu'il ne faut pas confondre avec les vomissements de la grossesse, car, abstraction faite de cet état bilieux, l'appétit était bon, l'estomac était tolérant et les aliments n'étaient jamais rejetés. On dirait donc que la grossesse favorisait chez elle l'hypersécrétion de la bile. Les coliques hépatiques ne survenaient pas pendant qu'elle était grosse; mais, une fois accouchée, elles éclataient invariablement à époques diverses, quelques heures, un mois, deux mois, cinq mois après l'accouchement.

Malgré ces crises, la malade n'a jamais cessé d'allaiter ses enfants; pour la première fois, tant la dernière crise a été longue et douloureuse, elle a dû sevrer son sixième enfant qu'elle nourrissait depuis sept mois. En résumé, pendant ses grossesses, cette femme avait des vomissements bilieux, à titre d'avertissement, et tout rentrait dans l'ordre jusqu'à l'accouchement; c'est après l'accouchement, à des périodes variables, qu'éclataient les coliques hépatiques. Il ne pouvait être question de simple coïncidence, la relation était flagrante entre les vomissements bilieux, les coliques hépatiques et la puerpéralité. Tous les traitements, régime lacté, glace sur le ventre, injections de morphine, huile d'olive, purgatifs de toutes sortes, étaient restés sans résultat; les eaux de Vichy, de Pougues ou de Vittel eussent été plus désirables et plus efficaces.

Autre observation. Il y a quatre ans, je fus consulté par

une jeune femme qui venait d'être prise de coliques hépatiques au quatrième mois de sa grossesse, alors qu'étant jeune fille elle n'avait jamais eu la moindre atteinte hépatique. Pendant vingt-quatre heures, les douleurs survinrent par crises violentes et ne purent être calmées que par les injections de morphine. La malade fut prise de vomissements bilieux et d'un ictère qui persista pendant plusieurs jours. Il n'y eut à signaler aucun autre accident, la crise hépatique ne reparut pas, la grossesse suivit son cours et l'accouchement se fit dans les meilleurs conditions. Deux ans plus tard, à l'occasion d'une nouvelle grossesse, des coliques hépatiques reparurent au cinquième mois, plus intenses et plus persistantes que la première fois ; elles durèrent plusieurs jours avec vomissements bilieux, intolérance stomacale, démangeaisons, décoloration des matières fécales et ictère qui ne céda qu'après une huitaine de jours. Cette fois encore la grossesse suivit son cours sans le moindre incident et l'accouchement se fit dans des conditions normales. J'envoyai cette jeune femme faire la cure de Vichy, sous la direction du Dr Durand-Fardel. Elle y est revenue deux ans de suite et les coliques hépatiques n'ont pas reparu ; il est vrai qu'elle n'a pas eu de nouvelle grossesse.

Vous trouverez une quantité d'observations semblables; elles établissent l'étroite relation qui existe entre la lithiase biliaire et la grossesse. Dans un travail d'ensemble, le premier qui ait paru sur ce sujet, M. Huchard a publié le cas suivant[1] : « Au mois de juin 1878, on vint me chercher en toute hâte pour Mme F... qui, étant accouchée quatre jours auparavant, avait été prise soudain de douleurs extrêmement vives dans le ventre, avec vomissements répétés auxquels s'étaient même joints quelques légers frissonnements. Nul doute dès lors pour moi : il s'agissait d'une péritonite à son début, et un médecin très distingué du quartier, qui avait été appelé aussitôt en attendant mon arrivée, n'avait pas hésité lui-même à porter ce diagnostic ; il avait fait

1. Coliques hépatiques et coliques néphrétiques de la grossesse et de l'accouchement, *Union médicale*, 1882, p. 616.

appliquer des sangsues en grand nombre sur le côté droit, là où la douleur paraissait avoir plus d'acuité et avait ordonné une potion à l'extrait thébaïque et de la glace à l'intérieur. Je n'arrivait que deux heures environ après la première atteinte des douleurs ; la malade rendait encore des vomissements bilieux assez abondants, et à voir de loin l'aspect légèrement grippé de la face, je ne doutais pas, je ne pouvais pas douter de la réalité du diagnostic. Quel ne fut pas cependant mon étonnement, lorsque je saisis le pouls de ma malade, et lorsque je constatai que celui-ci était lent plutôt qu'accéléré, que la peau était plutôt froide que chaude et lorsque, prenant la température axillaire, je ne la constatai pas supérieure à 38 degrés. Je portai immédiatement mon attention sur l'état du ventre, que je trouvai peu douloureux dans les fosses iliaques, peu douloureux encore dans l'hypocondre gauche, sans trace de météorisme et je découvris, non sans une certaine surprise, que l'hypocondre droit, jusqu'à la région ombilicale, était le siège d'une hyperesthésie telle qu'on pouvait à peine en toucher la surface cutanée sans éveiller immédiatement de vives souffrances; je constatai encore, au niveau de l'épine de l'omoplate, un autre foyer douloureux dont se plaignait beaucoup la patiente et qui s'exaspérait notablement par la pression. Pressée de questions, Mme F... affirme alors que ses douleurs ont beaucoup perdu de leur acuité, surtout depuis qu'elle a vomi ; elle insiste même spontanément sur ce fait que les vomissements paraissent lui avoir fait du bien.

« Tous les symptômes que nous venons de passer en revue : siège de la douleur dans l'hypocondre droit, apparition subite de la douleur avec ses irraditions à la partie inféro-postérieure de l'épaule, sa diminution sous l'influence des vomissements, la lenteur du pouls, l'absence de fièvre réelle et de météorisme abdominal, me firent penser alors à l'existence d'une colique hépatique. Ces accidents douloureux me remirent même immédiatement en mémoire d'autres accidents ou troubles digestifs que la malade avait éprouvés à trois reprises différentes pendant sa grossesse. Je les avais d'abord mis sur le compte d'une gastralgie, mais je n'eus pas

de peine à me rappeler qu'ils avaient été caractérisés par des douleurs épigastriques assez vives survenant deux ou trois heures après les repas, disparaissant toujours rapidement après plusieurs vomissements bilieux et sans laisser aucun trouble dans la santé. En résumé, cette malade avait eu pendant sa grossesse des coliques hépatiques pseudo-gastralgiques que j'avais méconnues, et après son accouchement des coliques hépatiques franches, qu'un médecin fort distingué, s'appuyant avec une certaine raison sur leur violence et aussi sur leur survenance pendant les couches, avait prises par une péritonite. Je partis donc très rassuré sur l'issue de la maladie, et lorsque je vis la patiente le lendemain matin, je la trouvai très calme, sans douleur et avec un symptôme nouveau mais non inattendu (puisque j'avais annoncé à l'avance son apparition probable), je veux parler de l'ictère. »

Dans le même mémoire de M. Huchard se trouve l'observation suivante : « L'année dernière, en 1881, une de mes clientes, Mme de G... était accouchée depuis dix jours environ, lorsque M. Tarnier, son accoucheur, me fit appeler pour des accidents qu'elle éprouvait du côté de l'estomac; elle avait été prise depuis deux jours de vomissements avec sensation douloureuse surtout à l'épigastre. Je trouvai alors la langue blanche, saburrale, et je constatai une douleur à la pression dans l'hypocondre droit, une douleur dans la région correspondante en arrière, le tout simulant assez bien les trois points, postérieur, latéral et antérieur, d'une névralgie intercostale. Instruit par l'expérience, je pensai alors à l'existence d'une colique hépatique pseudo-gastralgique, mais vu l'absence complète de la moindre suffusion subictérique, vu encore l'existence des trois points douloureux et aussi l'intensité peu accentuée des souffrances, je crus devoir réserver mon diagnostic jusqu'au lendemain. Mais les jours suivants, elle eut de franches coliques hépatiques, quoique toujours sans ictère, coliques qui se répétèrent encore quinze fois dans l'espace de six semaines, qui se répétèrent encore à Vittel, où la malade a été traitée avec succès. »

L'observation suivante est due à Depaul. « Il n'y a pas bien longtemps, en rentrant chez moi un soir vers dix

heures et demie, je trouvai un petit mot du mari d'une de mes clientes, dans lequel il me disait que, depuis le matin, sa femme éprouvait de très vives douleurs, et que très probablement le moment de l'accouchement était proche. Je savais que la dame dont il était question n'était pas arrivée au terme de sa grossesse ; mais un travail anticipé, par une cause qui m'était inconnue, pouvait s'être déclaré brusquement. Je pris ma trousse et je me rendis en toute hâte chez la personne qui me réclamait et qui demeurait du côté de l'Arsenal. Quand j'arrivai chez elle, il était près de minuit, je trouvai autour du lit, son mari, sa mère et la garde qui devait la soigner pendant ses couches. Tout était préparé, un second lit dressé, et l'on s'occupait déjà de mettre la layette en ordre. Je demandai d'abord quelques explications sur ce travail prématuré, et le mari m'apprit que la veille, sa femme allant très bien, ils avaient accepté à dîner chez un de leurs amis. La soirée s'était très bien passée, et la nuit avait été bonne jusqu'à six heures du matin, heure à laquelle sa femme s'était réveillée en se plaignant de violentes coliques. Elle avait cru d'abord à un simple dérangement intestinal et s'était fait faire une tasse de thé ; mais les douleurs semblaient se régulariser et se rapprocher. Elles étaient devenues très vives, et chaque fois qu'elles apparaissaient, elles lui faisaient éprouver un serrement violent au creux épigastrique, rayonnant ensuite dans tout le ventre. On avait été sur le point, à ce moment, de m'envoyer chercher ; mais un peu de calme était survenu, et comme elle savait que chez elle le travail de l'accouchement était habituellement long (elle accouchait pour la troisième fois), elle n'avait pas voulu qu'on me dérangeât trop tôt. La journée s'était passée dans des alternatives de calme et de douleurs, quand dans la soirée les coliques devenant plus intenses, le mari était accouru chez moi pour me prévenir.

Pendant que ces explications m'étaient données, une nouvelle crise survint, et je fus un peu étonné de la forme et surtout du siège de la douleur. Dès qu'elle commença, je vis cette pauvre femme porter sa main non pas sur son ventre, mais sur l'hypocondre droit, puis brusquement s'asseoir sur

son lit et se plier presque en deux en inclinant la tête du côté de ses pieds; en même temps, son facies, profondément altéré, exprimait une violente angoisse, et à la fin de la crise son visage était couvert de sueur. Quand cette violente douleur fut passée, je lui demandai si toutes les douleurs qui avaient précédé avaient eu le même caractère; elle me dit qu'il en avait été ainsi, que cela l'étonnait un peu; car, dans ses autres couches, elles avaient commencé à se faire sentir dans les reins, mais cette fois, ajoutait-elle, c'est surtout dans le côté droit que j'ai mal; c'est là que la douleur commence, et ce n'est qu'ensuite qu'elle descend à l'ombilic. Je demandai, en outre, si elle avait perdu de l'eau, du sang, etc. On me répondit que non. Doutant beaucoup que ses douleurs fussent le prélude d'un accouchement prochain, je les rattachais dans mon esprit à une tout autre cause; néanmoins, avant de me prononcer, je voulus m'assurer s'il n'y avait pas de modifications du côté de la matrice. Je pratiquai donc le toucher et je trouvai un col ramolli, entr'ouvert, mais ayant encore la longueur qu'il doit avoir au huitième mois de la grossesse, et mon doigt, qui pénétrait dans toute la partie inférieure du col, ne parvenait pas jusqu'aux membranes à cause de l'orifice interne qui était encore fermé. En tenant compte de quelques autres particularités, je n'eus pas de peine à rapporter les souffrances de cette femme à de véritables coliques hépatiques [1]. »

Au nombre des cas observés par M. Pinard, en voici un qui mérite toute votre attention [2]. Une jeune femme, dans le cours de sa troisième grossesse, eut deux crises de colique hépatique, une au deuxième mois, l'autre vers la fin de la grossesse. L'accouchement eut lieu spontanément et à terme dans les meilleures conditions. Les deux années suivantes, cette femme, sans être enceinte, eut des crises de coliques hépatiques revenant régulièrement tous les mois. A une quatrième grossesse, survint une longue crise de colique hépatique qui dura quinze jours avec ictère. A dater de ce

1. Depaul. *Leçons de clinique obstétricale*, p. 707. Paris, 1872.
2. Pinard. Clinique Baudelocque, 1898, nº 288 des Archives.

moment, la grossesse évolua normalement et l'accouchement se fit sans accidents. Les trois années suivantes, pas de grossesse; il y eut une série de crises hépatiques peu intenses. A la cinquième grossesse survinrent, dans les deux premiers mois, deux coliques hépatiques sans ictère ; la grossesse évolua normalement.

Grâce à l'extrême obligeance de nos confrères des stations thermales de Vichy, de Vittel, etc., je possède des quantités d'observations concernant l'apparition des coliques hépatiques (suivies ou non d'ictère) pendant la grossesse et après l'accouchement. C'est un fait bien avéré que l'état puerpéral favorise le développement de la lithiase biliaire et par cela même les coliques hépatiques. D'après la statistique de Leyden, sur 100 femmes atteintes de coliques hépatiques, la grossesse concomitante ou antérieure est notée 90 fois. Les auteurs ne sont pas absolument d'accord sur l'époque de l'état puerpéral qui est le plus favorable à l'éclosion des coliques hépatiques; les uns disent que c'est pendant la grossesse, les autres affirment que c'est pendant l'accouchement. Cyr, qui a fait sur le sujet qui nous occupe un travail des plus intéressants, a publié la statistique suivante[1] : Sur cinquante et une femmes atteintes de lithiase biliaire, la colique hépatique a été observée 11 fois pendant la grossesse, 4 fois à la suite de fausse couche et 36 fois à la suite de l'accouchement. Le délai qui s'est écoulé entre l'accouchement et la crise hépatique a varié de un jour à un mois dans 22 cas et de un mois à 12 mois dans 14 cas. Dans la statistique dont m'a fait part M. Bouloumié concernant les malades qu'il a soignées à Vittel, la colique hépatique est répartie de façon suivante : 22 fois pendant la grossesse, 55 fois de un jour à un an après l'accouchement, et 17 fois de deux à cinq ans après l'accouchement. Dans la statistique que m'a envoyée M. Déléage concernant les malades qu'il a soignées à Vichy, la colique hépatique est répartie de façon suivante : 59 fois pendant la grossesse et 45 fois après l'accouchement.

1. Cyr. Rapport des coliques hépatiques avec la grossesse et l'accouchement. *Annales de gynécologie*, 1883.

Quoi qu'il en soit, que la colique hépatique apparaisse pendant la grossesse ou après l'accouchement, il n'en est pas moins vrai que la puerpéralité fournit un appoint considérable à la pathogénie de la lithiase biliaire. En dépouillant les observations qui ont été mises à ma disposition et celles que j'ai prises moi-même, je trouve les modalités les plus diverses. Première variété : une jeune fille n'ayant jamais eu de colique hépatique, se marie ; dès la première grossesse apparaissent des coliques hépatiques qui vont se répéter à chaque nouvelle grossesse, et jamais en dehors de l'état puerpéral. Deuxième variété : une femme n'ayant eu de coliques hépatiques ni quand elle était jeune fille, ni plus tard pendant sa grossesse, est prise de coliques hépatiques quelques jours ou quelques semaines après son accouchement ; les coliques hépatiques vont se répéter après chaque nouvel accouchement et jamais en dehors de l'état puerpéral. Troisième variété : les coliques hépatiques apparaissent pour la première fois soit pendant la grossesse, soit après l'accouchement, puis elles reparaissent à époques indéterminées en dehors de l'état puerpéral.

Qu'elle survienne pendant la grossesse ou après l'accouchement, la colique hépatique ne diffère en rien de ce qu'elle est en dehors de la puerpéralité ; laissez-moi vous en rappeler les principaux symptômes, car, faute d'une bonne sémiologie, vous seriez exposés à la confondre avec les douleurs utérines de l'accouchement ou avec des douleurs péritonéales d'une femme récemment accouchée, erreurs qui ont été commises ainsi que vous l'avez vu dans les observations précédentes. Le début de la colique hépatique est *brusque :* le sujet se plaint de douleurs qui irradient en plusieurs points, au creux épigastrique (*point épigastrique*), autour de l'ombilic, à l'hypocondre droit, à l'épaule droite, et à l'extrémité inférieure de l'omoplate du même côté (*point scapulaire*). Ces douleurs acquièrent rapidement une vive intensité, certains malades souffrent tellement, qu'ils poussent des cris aigus, se roulent dans leur lit et cherchent, par les positions les plus variées, à calmer leurs souffrances. Les douleurs ne sont pas continues; elles se suivent à intervalles plus ou

moins rapprochés et constituent l'accès de colique hépatique. L'accès dure en moyenne de six à douze heures, bien qu'il puisse persister plusieurs jours ; il est habituellement apyrétique ; parfois cependant la fièvre apparaît au cours de la colique hépatique normale (fièvre satellite de la migration calculeuse).

La colique hépatique est accompagnée de vomissements qui sont d'abord alimentaires si la colique éclate peu de de temps après le repas, et qui deviennent ensuite glaireux et bilieux. Tant que le calcul reste enclavé dans le canal cystique, les vomissements peuvent être bilieux parce que la bile continue à passer librement dans l'intestin d'où elle est refoulée dans l'estomac ; mais si le calcul s'enclave dans le canal cholédoque, le passage de la bile dans l'intestin étant interrompu, les vomissements bilieux ne peuvent plus se produire. Même remarque au sujet de la décoloration des matières fécales ; tant que le calcul reste enclavé dans le canal cystique, la bile s'écoulant librement dans l'intestin, les matières fécales continuent à être colorées, mais si l'enclavement du calcul se fait dans le canal cholédoque avec quelque persistance, les matières fécales sont décolorées, la teinte ictérique des téguments et la coloration ictérique des urines contrastent avec la décoloration des selles.

En général, l'accès de colique hépatique cesse brusquement et le malade éprouve une délicieuse sensation de bien-être. C'est une preuve, ou bien que le calcul est retombé dans la vésicule après avoir inutilement essayé de franchir le canal cystique, ou bien qu'il est arrivé dans le duodénum après une pénible migration à travers les canaux. La fin de l'accès est souvent accompagnée de l'émission d'urines abondantes et claires comme de l'eau (urines nerveuses). Pendant l'accès, le foie est souvent augmenté de volume, et la région de la vésicule biliaire est extrêmement sensible à la pression.

Le tableau que je viens d'esquisser est celui des accès violents, mais il s'en faut que la colique hépatique ait toujours la même intensité ; il est même fréquent que les gens atteints de lithiase biliaire se plaignent simplement de *crampes d'estomac*, qu'on serait tenté de mettre sur le

compte d'une gastralgie et qui sont en réalité des coliques hépatiques rudimentaires. La teinte subictérique qui suit souvent ces prétendues crampes d'estomac explique la nature et l'origine du mal.

L'*ictère* est un symptôme fréquent de la colique hépatique, mais pour que l'ictère se produise, il faut que le calcul oblitère complètement et pour un temps suffisant le canal cholédoque. Il en résulte un ictère par rétention qui apparaît quelques heures ou le lendemain après la colique hépatique. Si l'oblitération du canal cholédoque dure assez longtemps, les matières fécales se décolorent et prennent un aspect blanchâtre, argileux, qui est dû en partie à l'absence de la bile, en partie à la présence des graisses non émulsionnées par la bile. Les urines sont fortement chargées de pigment biliaire et ont une teinte acajou caractéristique. Toutefois l'ictère n'est pas constant, il s'en faut, car sur quarante-cinq cas de coliques hépatiques analysées par M. Wolff, et où les calculs biliaires avaient été constatés dans les garde-robes, l'ictère a fait défaut vingt-cinq fois, ce qui prouve que le calcul peut cheminer péniblement à travers le cholédoque sans toutefois l'oblitérer. N'oublions pas de plus, ainsi que je le disais il y a un instant, que toute la scène douloureuse peut n'avoir eu pour siège que le canal cystique. Il faut ajouter que la teinte ictérique est parfois très peu prononcée et pourrait facilement passer inaperçue.

La colique hépatique est généralement d'un diagnostic facile, mais quand elle éclate au cours d'une grossesse, elle peut provoquer, faute d'une bonne sémiologie, des erreurs de diagnostic qui consistent à considérer comme un début de fausse couche des douleurs qu'on devrait mettre sur le compte de la colique hépatique ; quand elle éclate après l'accouchement, elle peut, faute d'une bonne sémiologie, induire en erreur et faire croire à un début de péritonite.

Il ne manque pas de théories pour expliquer la production de la lithiase biliaire au cours de la grossesse. On a accusé la grossesse de favoriser la stagnation de la bile dans les voies biliaires et, comme conséquence, la formation de calculs. La grossesse, a-t-on dit, facilite la mobilisation du rein

et du foie par flaccidité des parois abdominales; la vésicule biliaire, dont les moyens de fixité ont été ainsi relâchés, tend à basculer en arrière, pendant que le canal cholédoque, tiraillé par ce mouvement de bascule, laisse à la bile un passage de plus en plus étroit et favorise ainsi la stagnation biliaire dans la vésicule. La grossesse, d'après M. Heidenhain, provoquerait encore la stagnation biliaire en gênant le jeu du diaphragme, surtout lorsque le corset immobilise, pour sa part,les insertions costales du muscle phrénique [1]. Cette pathogénie pourrait être rangée sous la rubrique des causes mécaniques, mais il faut encore compter avec les causes chimiques (ralentissement de la nutrition) [2], avec les causes bactériologiques (rôle des microbes dans la formation des calculs), et la constitution du sujet (arthritisme, hérédité). Toutes ces théories sont acceptables, mais aucune ne me paraît suffisante; le fait clinique, le fait indéniable, c'est que l'état puerpéral exerce une influence considérable sur la pathogénie de la lithiase biliaire; Willemin [3], Durand-Fardel [4], Bax [5] l'avaient nettement établi, et dans leurs publications M. Huchard [6] et M. Cyr [7] ont repris la question dans son ensemble.

Après vous avoir démontré l'influence de la grossesse sur la pathogénie de la colique hépatique, retournons la question et recherchons quelle influence peuvent avoir les calculs biliaires sur l'évolution de la grossesse et sur les suites de l'accouchement. Ici, tout le monde est d'accord; le pronostic de la grossesse n'est guère influencé par les coliques hépatiques; reportez-vous aux observations que je vous ai citées

1. Congrès de Wiesbaden. *La Semaine médicale*, 1891, p. 137.
2. Bouchard. *Maladies par ralentissement de la nutrition.*
3. Willemin. *Les coliques hépatiques et leur traitement par les eaux de Vichy.* Paris, 1886.
4. Max Durand-Fardel. *Traité pratique des maladies chroniques.* Paris, 1868.
5. Bax. Considérations sur les cas de coliques hépatiques, *Union médicale et scientifique du Nord-Est*, 1879.
6. Huchard, *loco citato.*
7. Cyr. Rapports des coliques hépatiques avec la grossesse et l'accouchement, *Annales de gyn.*, 1883.

et vous y voyez que malgré la colique hépatique, même intense et plusieurs fois répétée, la grossesse n'a pas été interrompue. En face d'une femme prise de coliques hépatiques au cinquième, sixième, septième mois de sa grossesse, on ne peut se défendre de quelque appréhension, et cependant, l'expérience prouve que la grossesse continue son cours sans incident, malgré tous les symptômes douloureux et angoissants que comporte la colique hépatique. L'ictère qui, dans bien des cas, fait suite à la colique hépatique, n'a rien de redoutable pour la femme enceinte; c'est purement un ictère par rétention, qui cesse habituellement quelques jours après la colique hépatique, et qui ne compromet en rien le bon fonctionnement des cellules du foie. Il ne faudrait pas cependant que cet ictère durât trop longtemps, ainsi qu'on le voit à la suite de l'oblitération permanente du canal cholédoque, car alors le bon fonctionnement de la cellule hépatique pourrait s'en repentir, et il en résulterait des accidents redoutables. Règle générale, les coliques hépatiques et l'ictère qui en est la conséquence n'assombrissent le pronostic ni chez la femme grosse ni chez la femme récemment accouchée.

Mais si l'ictère calculeux, ictère par rétention, n'est généralement pas à redouter chez la femme grosse, il n'en est plus de même des autres variétés d'ictères englobés sous la dénomination d'ictères infectieux. Quelle que soit la théorie invoquée pour expliquer l'adultération de la cellule hépatique, peu importe, du moment que la cellule hépatique est en cause, du moment qu'elle participe au processus toxi-infectieux, elle subit une adultération qui, dans d'autres circonstances, pourrait n'avoir pas de conséquences graves, mais qui, à l'état gravidique, est toujours à redouter. Voilà pourquoi l'ictère survenant chez la femme grosse (j'entends l'ictère survenant en dehors des coliques hépatiques), est toujours un symptôme dont il faut se méfier. Il faut s'en méfier, parce qu'il est le témoin de la lésion hépatique qui peut conduire à l'insuffisance hépatique et à toutes ses conséquences.

L'insuffisance hépatique est parfois accompagnée d'albuminurie et d'insuffisance rénale, les épithéliums du rein étant directement adultérés par l'agent toxi-infectieux, ou

subissant le contre-coup dû à l'élimination d'une bile nocive[1].

M. Le Masson[2], dans sa thèse, a réuni 52 observations d'ictères survenus pendant la puerpéralité, 39 fois au moment de la grossesse et 13 fois après les couches. Les 39 cas d'ictère appartenant à la grossesse ont été suivis 13 fois de guérison et 26 fois de mort; les 13 cas d'ictère survenus à la suite de couches ont été suivis 3 fois de guérison et 10 fois de mort. Cette statistique vous indique déjà quelle est la gravité de l'ictère puerpéral.

L'ictère de la grossesse se voit surtout à partir du troisième mois, sans qu'on puisse habituellement invoquer d'autres facteurs que l'état gravidique. Souvent l'ictère est précédé de troubles gastro-intestinaux, nausées, vomissements, gastralgie, coliques; dans d'autres cas, il apparaît sans autre manifestation antérieure. La jaunisse est légère ou intense, depuis la teinte subictérique jusqu'à l'ictère foncé et généralisé. Les urines sont bilieuses et contiennent en proportions inégales du pigment biliaire et de l'urobiline; souvent aussi on y trouve de l'albumine. Les matières fécales sont moins colorées qu'à l'état normal, parfois même elles sont grisâtres et prennent la teinte du mastic. La fièvre est légère ou intense. Le foie tend à augmenter de volume, il est parfois douloureux. Les autres symptômes, anorexie, céphalalgie, diarrhée ou constipation sont extrêmement variables. Après une durée qui varie de quinze jours à un mois, les symptômes s'amendent, l'ictère disparaît, la grossesse suit son cours et la malade guérit sans autre accident. C'est la forme bénigne.

Mais dans d'autres cas, si la lésion hépatique est plus intense ou plus prolongée, la situation s'aggrave et la maladie se termine par avortement ou par l'accouchement prématuré et même par la mort de la mère. Enfin, dans quelques circonstances, l'ictère puerpéral revêt les allures de l'ictère grave avec hémorragies, épistaxis, purpura, taches

1. Charrin. Influence des maladies du foie sur la pathologie du rein, *Semaine médicale*, 11 février 1894.

2. Le Masson. Les ictères et la colique hépatique chez les femmes en état de puerpéralité, *Thèse* de Paris, 1898.

ecchymotiques, avec symptômes nerveux, céphalée violente, délire, agitation, troubles dyspnéiques, tendance au coma. Dans ces formes graves, « l'avortement, l'accouchement prématuré, ou même l'accouchement à terme se font d'ordinaire en pleine phase du syndrome : du deuxième au cinquième jour après le début de l'ictère, très souvent le deuxième jour; mais il y a lieu d'insister sur leur soudaineté; les médecins sont parfois en train de discuter l'opportunité d'intervention quand la femme accouche. Si encore, après semblable terminaison, il était permis d'escompter la guérison! Le calme relatif, la sensation de bien-être, une certaine amélioration pourraient faire porter un pronostic favorable. Mais ce calme est trompeur et l'amélioration de courte durée; les accidents ne sont qu'endormis; ils reparaissent au bout d'un temps qui varie de quelques heures à vingt-quatre heures, et alors ils conduisent à la mort avec une effrayante rapidité » (Le Masson).

Les ictères qui surviennent pendant les suites de couches sont beaucoup plus souvent graves que bénins, puisque sur treize cas, ils ont été suivis dix fois de mort. Ils sont, du reste, presque toujours associés à l'infection puerpérale.

L'ictère puerpéral a quelquefois éclaté sous forme *épidémique*. J'emprunte à la thèse de M. Le Masson la relation résumée de sept épidémies d'ictère puerpéral : Épidémie de Lüdenscheid en 1794. — Épidémie de Roubaix, décrite par Carpentier. — Épidémie de Saint-Pierre de la Martinique en 1858, décrite par Rouillé et par Saint-Vel; « sur trente femmes atteintes d'ictère, vingt succombèrent dans le coma après l'avortement ou l'accouchement prématuré ». — Épidémie de Limoges, relatée par Bardinet en 1860. — Épidémie de la Maternité et de l'hôpital des Cliniques en 1871-1872, relatée par Hervieux, Depaul et Meunier. — Épidémie de Saint-Paul en 1873, relatée par Smith. — Épidémie de Neusenstamm en 1876, dont la relation a été faite chez nous par M. Vinay[1]. Dès l'année 1867, M. Hervieux cherchait à expliquer ces accidents « par la présence d'un ferment mor-

1. Vinay. *Traité des maladies de la grossesse et des suites de couches*, 1894.

bide spécial ou d'un principe toxique[1] », ce que nous appelons aujourd'hui la toxi-infection, dont il nous est souvent possible de retrouver les agents.

En résumé, quelle que soit la pathogénie invoquée pour expliquer les ictères de la grossesse (abstraction faite de l'ictère dû à l'obstruction calculeuse), il n'en est pas moins vrai que chez la femme grosse la cellule hépatique se défend mal, elle n'a plus les mêmes propriétés antitoxiques, les toxi-infections en provoquent facilement la déchéance ; aussi la gravité de cet état, dont l'ictère est l'un des témoins, doit-il nous engager à réserver notre pronostic.

De cette étude, il ressort qu'il est absolument nécessaire de diviser en deux grandes classes les ictères qui peuvent survenir chez la femme grosse. Si l'ictère est associé à la lithiase biliaire, s'il fait partie du syndrome de la colique hépatique, le pronostic est presque toujours bénin, car en pareil cas la cellule hépatique n'est pas adultérée. Mais si la femme grosse n'a ni lithiase biliaire, ni colique hépatique, si l'ictère survient chez elle à titre de toxi-infection du foie, avec ou sans participation du rein, méfiez-vous, car vous ne pouvez pas savoir quelles surprises vous sont réservées.

Je termine cette étude par les conclusions suivantes :

1° La lithiase biliaire est favorisée par la grossesse.

2° Les coliques hépatiques, avec ou sans ictère, se voient en proportions variables pendant la grossesse ou après l'accouchement. Elles peuvent éclater à tous les mois de la grossesse, pendant le travail même de l'accouchement, quelques heures, quelques jours, quelques semaines, quelques mois après l'accouchement.

3° Chez une femme grosse ou récemment accouchée, il est essentiel de diagnostiquer la colique hépatique, afin de ne la confondre ni avec les douleurs de l'accouchement ni avec un début de péritonite puerpérale.

4° La colique hépatique survenant au cours de la gros-

1. Hervieux. Ictère puerpéral, *Gazette médicale de Paris*, 1867.

sesse ou après l'accouchement n'a généralement pas de gravité ; elle n'interrompt pas le cours de la grossesse.

5° Le pronostic est autrement sérieux, quand il s'agit d'ictère dépendant, non pas de lithiase biliaire, mais de toxi-infection du foie. La mort par ictère grave en est trop souvent la conséquence.

6° Au cas de coliques hépatiques, le traitement prophylactique a une importance de premier ordre. Les cures de Vichy, de Vittel, de Pougues, me paraissent remplir l'indication dominante.

Messieurs, après vous avoir parlé des rapports de la grossesse et de la lithiase biliaire, occupons-nous des rapports de la grossesse et de la *lithiase urinaire*. Les exemples en sont plus rares ; néanmoins, la question me paraît avoir assez d'importance pour être discutée en détail. Laissez-moi d'abord vous citer quelques observations. Il y a une dizaine d'années, j'étais appelé rue Duphot, chez une dame accouchée depuis peu de jours. Elle venait d'être prise vers la fin de la nuit de violentes douleurs abdominales et de vomissements. La première idée qui était venue à l'entourage de la malade, c'est qu'il s'agissait d'un début de péritonite. Quand j'arrivai, les douleurs étaient à leur paroxysme, cette femme poussait des gémissements, se tordait dans son lit, changeait de place à chaque instant et cherchait par toutes les positions possibles à atténuer ses souffrances. Elle venait de vomir, elle avait rendu une petite quantité de liquide glaireux et bilieux, l'état nauséeux continuait et faisait présager d'autres vomissements. Je recherchai aussitôt le point de départ de la douleur, la malade mit la main sur son rein droit; j'explorai la région et la trouvai très sensible ; la douleur avait suivi le trajet de l'uretère droit et était accompagnée de faux besoins d'uriner. Je fis le diagnostic de colique hépatique ; je rassurai la famille et je pratiquai une injection de morphine. Les douleurs bien qu'atténuées persistèrent une partie de la journée et cessèrent brusquement à quatre heures ; la détente fut immédiate et le bien-être fut complet. Je demandai que les urines

fussent recueillies avec soin et je trouvai le lendemain le corps du délit, un petit calcul brunâtre, du volume d'un pépin de raisin. On se rappela alors qu'à l'une de ses grossesses antérieures, cette dame avait eu une crise douloureuse analogue, mais le gravier n'avait pas été recherché.

M. Huchard a publié l'observation suivante[1] : « Au mois de décembre 1881, je suis appelé, en absence de son accoucheur, par Mme Z..., arrivée au huitième mois de sa grossesse, et qui, souffrant de douleurs vives dans l'abdomen, depuis environ une heure, pensait être au commencement de son travail. Lorsque j'arrivai, tout était déjà prêt pour l'accouchement : la garde était arrivée, la famille inquiète était réunie près de la patiente qui paraissait, en effet, souffrir beaucoup. Tout d'abord, je remarquai que les douleurs étaient presque continues et, en appliquant la main sur l'abdomen, je ne constatai, en aucune façon, l'existence de contractions utérines; puis, fait important, la malade disait elle-même qu'elle « ne souffrait pas comme à son premier accouchement »; il existait un foyer douloureux dans la région rénale avec irradiation dans la région iliaque gauche, et aussi à la région inguinale du même côté; à droite, rien de pareil n'existait, les douleurs étaient donc unilatérales. Tous ces caractères me firent penser à une colique néphrétique survenant à la fin de la grossesse, et non à un commencement de travail, diagnostic du reste confirmé par l'examen des urines, le rejet de sable urique, la disparition rapide de ces douleurs, et aussi par l'accouchement, qui se fit en son temps ordinaire, un mois après cette fausse alerte. »

Tarnier a été témoin d'un cas du même genre, publié par M. Huchard. « Une femme était accouchée depuis quatre jours, quand soudain, survinrent des douleurs abdominales extrêmement violentes avec vomissements. Le médecin ordinaire croit à une péritonite, et ce diagnostic est du reste confirmé par un accoucheur des plus distingués, le Dr C..., qui avait été appelé en consultation. Et du reste, dit Tar-

1. *Union médicale*, 1882, p. 618.

nier, pourquoi ne pas nommer cet accoucheur? Une erreur de diagnostic ne peut contribuer en aucune sorte à ternir la réputation de médecin savant et de clinicien consommé acquise par mon si regretté ami, le Dr Chantreuil? Nous commettons tous des erreurs, nous en commettrons encore et, en les confessant, nous servons bien plus les intérêts de la clinique qu'en citant à grand renfort d'éloquence et d'arguments, dans un but plus ou moins avouable, des diagnostics plus ou moins extraordinaires qni ont le tort de n'exister que dans l'imagination trop féconde de ceux qui les ont produits. A ce sujet même, nous sommes heureux de déclarer, une fois pour toutes, que dans nos modestes *Études de clinique médicale*, nous aurons toujours le courage de notre opinion... et de nos erreurs. La science y gagnera peut-être, et cela doit suffire.

« Toujours est-il qu'on institua chez la femme en question un traitement énergique dans lequel une application d'un grand nombre de sangsues, sur la paroi abdominale, figura au premier rang. Le lendemain, tout avait disparu; la douleur était absente, les vomissements avaient cessé, le pouls était absolument normal... En clinicien sagace et pénétrant, le Dr Chantreuil ne s'attribua pas complètement l'honneur de cette sorte de résurrection et il conserva dès ce jour des doutes sur l'exactitude du diagnostic porté. Mais quinze jours après, voilà les mêmes accidents qui recommencent; la famille affolée, croyant à une seconde attaque de péritonite, court chercher M. Chantreuil qu'elle ne trouve pas, puis M. Tarnier qui accourt, qui examine attentivement la malade, et qui ne tarde pas à reconnaître chez elle l'existence de coliques néphrétiques. On ne fit pas alors d'émissions sanguines, et la malade vit disparaître ses douleurs aussi rapidement que la première fois ».

Les quelques cas que je viens de vous citer vous prouvent que la colique néphrétique peut survenir pendant la grossesse ou après l'accouchement. En pareille circonstance, la colique néphrétique peut simuler au premier abord l'accouchement ou la péritonite. C'est par une sémiologie précise et méthodique que vous arriverez à formuler le vrai diagnostic.

Pour si violentes que soient les douleurs de la colique néphrétique, le pronostic reste bénin, les observations précédentes vous prouvent qu'elle n'empêche pas la grossesse d'arriver à terme sans autre accident.

J'ai encore à vous parler des relations qui existent entre la grossesse et la *lithiase intestinale*. J'ai vu, l'an dernier, une jeune femme atteinte de colite membraneuse survenant par accès douloureux; les déjections, que je fis examiner, contenaient du sable intestinal en quantité. La malade me raconta qu'elle avait été prise de ces débâcles sableuses très douloureuses dans le cours de sa grossesse, si bien qu'on avait cru, lors d'une de ces crises, à un commencement de fausse couche. L'autre femme, que j'ai vue tout récemment, avait eu ses premières atteintes de colite muco-membraneuse à une grossesse antérieure; les mêmes accidents s'étant reproduits au troisième mois d'une nouvelle grossesse, j'ai fait examiner les garde-robes, dans lesquelles il n'y a plus de membranes, mais qui contiennent du sable et des petits graviers semblables à des pépins de raisin. Je ne crois pas que cette coïncidence de la lithiase intestinale et de la grossesse ait encore été signalée; je n'en avais parlé ni dans ma communication à l'Académie de médecine[1] ni dans mes cliniques de l'an dernier[2], mon attention n'ayant pas encore été appelée sur ce côté de la question.

Nous venons d'étudier les rapports de la grossesse avec les lithiases biliaire, rénale et intestinale; la prochaine leçon sera consacrée aux rapports de la grossesse et de la lithiase appendiculaire.

1. *Académie de médecine*, 1897.
2. *Clinique médicale de l'Hôtel-Dieu*, 1897, p. 273.

SEIZIÈME LEÇON

LA GROSSESSE ET L'APPENDICITE

Messieurs,

Nous avons étudié, dans la dernière séance, les rapports de la puerpéralité avec les lithiases biliaire et urinaire; nous allons établir aujourd'hui les relations de la puerpéralité avec l'appendicite et la lithiase appendiculaire. En voici quelques exemples :

Le 6 janvier 1896, je fus appelé d'urgence, en consultation, auprès d'une jeune femme, récemment accouchée, qui venait d'être prise depuis quarante-huit heures de douleurs abdominales et de vomissements. En arrivant chez la malade, j'y trouvai M. Budin, qui avait pratiqué l'accouchement. Mon collègue me donna les renseignements les plus circonstanciés; la grossesse avait été excellente, l'accouchement s'était fait à terme dans les meilleures conditions, les suites de couches n'avaient rien laissé à désirer. Dix-huit jours après l'accouchement, alors que tout marchait à souhait, la jeune femme s'était plainte de douleurs abdominales d'abord légères et bientôt très vives. Ces douleurs avaient été suivies de nausées et de vomissements; la constipation était absolue. La nuit qui avait précédé notre consultation

avait été fort mauvaise, la situation avait empiré. Quand nous arrivâmes auprès de la malade, je fus mal impressionné, je lui trouvai les traits altérés, angoissés, les yeux cernés, et auprès de son lit était une cuvette contenant le dernier vomissement, verdâtre et porracé. La fièvre était vive, le pouls était petit et accéléré. La péritonite n'était pas douteuse; le ventre tendu, uniformément ballonné était tellement sensible que la malade me supplia de n'y pas toucher; je voulais cependant me rendre compte *du siège et de l'origine de la douleur*, car en pareille circonstance, une sémiologie méthodique peut seule nous permettre de formuler le diagnostic; je palpai l'abdomen avec les plus grandes précautions et quand j'arrivai à la fosse iliaque droite, dans les parages de la région cæco-appendiculaire, je constatai une telle localisation des symptômes douloureux (hyperesthésie, douleur à la pression, défense musculaire), que j'acquis la conviction qu'il s'agissait d'une appendicite: l'appendicite de l'état puerpéral. M. Budin partagea mon opinion.

Bien que nous ne fussions qu'au commencement du troisième jour de l'appendicite, les accidents s'étaient précipités avec rapidité, puisque la malade était déjà en pleine péritonite. Mais nous n'en sommes plus à compter les cas où dès le deuxième, dès le troisième jour, l'appendicite a déjà provoqué les plus graves désordres. Il n'y avait pas à hésiter, il fallait opérer le plus vite possible, car les accidents étaient menaçants et d'heure en heure le pronostic allait s'aggraver. Je fus moi-même chez M. Routier et le priai de pratiquer l'opération sans tarder. La jeune femme fut opérée à dix heures du soir. A l'ouverture du péritoine, il s'écoula une certaine quantité de liquide roussâtre, sans tendance à l'enkystement: il s'agissait donc de péritonite diffuse, la forme la plus mauvaise, car on ne sait pas, en pareil cas, jusqu'où s'étend l'infection péritonéale. Les anses intestinales étaient arborescentes et recouvertes de quelques membranes. L'appendice était volumineux, tendu, violacé, entouré de membranes molles et purulentes. Il fut enlevé et quand je pus l'examiner à loisir je trouvai le canal appendiculaire rempli

de pus dans la partie qui avait été transformée en cavité close par un calcul oblitérant. La figure ci-jointe est la reproduction de cette appendicite calculeuse puerpérale.

L'opération fut suivie de soulagement, mais la détente complète fut assez longue à se produire; la malade, non seulement infectée, mais empoisonnée par les toxines de l'appendicite, eut encore pendant deux jours de la fièvre, de l'accélération du pouls, des nausées, de l'intolérance stomacale, une légère teinte subictérique des conjonctives, symptômes qui n'étaient pas sans nous inquiéter. Peu à peu la situation s'améliora, la convalescence s'établit et vingt jours plus tard la malade était complètement et définitivement guérie. Au point de vue de la pathogénie de cette appendicite, on peut supposer que la jeune femme, pendant sa grossesse, avait fabriqué de la lithïase appendiculaire comme d'autres fabriquent de la lithiase biliaire, avec cette différence que la lithiase biliaire n'expose généralement qu'aux coliques hépatiques, tandis que la lithiase appendiculaire entre pour une bonne part dans l'oblitération du canal appendiculaire, avec tous les accidents toxi-infectieux qui en sont la conséquence. Cette appendicite puerpérale fut, je crois, le premier cas publié chez nous[1].

Depuis cette époque, les faits se sont multipliés, et cette année même, M. Pinard faisait, à l'Académie de médecine, une très importante communication sur laquelle je reviendrai plus loin. Continuons pour le moment l'exposé de nos observations.

Le 5 mai 1898, c'était un jeudi, je me trouvais dans une famille dont je suis depuis longtemps le médecin, quand on me pria de donner quelques conseils à une jeune femme qui

1. Dieulafoy. *Manuel de pathologie interne*, 1897, t. III.

venait d'être prise de douleurs abdominales. Cette jeune femme, grosse de cinq mois, avait auprès d'elle une garde qui parla de douleurs utérines, prélude probable d'une fausse couche. Je me récusai, me jugeant incapable de donner des conseils en pareille circonstance et je demandai qu'on fît aussitôt prévenir M. Pinard, ce qui avait été fait. La mère de la malade insista néanmoins et me supplia de voir sa fille. La pauvre jeune femme souffrait cruellement; ses douleurs avaient été suivies de vomissements, son état était angoissant et on continuait à parler de contractions utérines. J'examine le ventre, je recherche avec soin le *siège et l'origine des douleurs*, et j'acquiers la conviction que les douleurs partent, non de l'utérus, mais de la fosse iliaque droite, au niveau de la région cæco-appendiculaire. Je poursuis l'examen et j'en arrive à conclure que cette jeune femme est atteinte d'appendicite; la localisation précise de la douleur, la défense musculaire, l'hyperesthésie, rien n'y manque. M. Pinard voit la malade et porte le même diagnostic, il ne constate aucun travail du côté de l'utérus, mais il affirme nettement l'existence de l'appendicite et il me fait demander un rendez-vous pour le lendemain matin.

Que je vous dise d'abord comment les choses s'étaient passées. Dans le cours d'une excellente santé, au cinquième mois de sa grossesse, cette jeune femme, sans avertissement, sans le moindre trouble intestinal, après avoir déjeuné de fort bon appétit, avait été prise, vers une heure et demie de l'après-midi, de douleurs abdominales qui, peu vives au début, avaient acquis, en deux heures, une très forte intensité. Les douleurs avaient été bientôt suivies de vomissements répétés. C'est à ce moment que j'avais vu la malade; il était six heures du soir.

Le lendemain matin, vendredi, nous constatons les progrès du mal, la nuit a été mauvaise, les douleurs ont été très vives, les vomissements ont persisté, la fièvre a été fort élevée et la température atteint encore 39°. Nous jugeons, M. Pinard et moi, que nous sommes en face d'une appendicite à forme grave, et, malgré la grossesse, nous décidons l'intervention chirurgicale immédiate. A midi, M. Bouilly se joint à

nous; il constate comme nous une appendicite violente, le ventre est déjà tendu, la défense musculaire se généralise, la péritonite est imminente ou déclarée, aussi l'opération est-elle décidée pour quatre heures. Quand nous revenons à quatre heures moins un quart, avec M. Pinard, la famille, que nous avions laissée quelques heures avant dans la tristesse et dans la consternation, nous reçoit maintenant avec des accents de joie non déguisée. Les visages sont souriants; « la malade va mieux, nous dit-on, elle a eu une garde-robe naturelle, les douleurs ont en partie disparu, les vomissements ont cessé, la fièvre est presque tombée ; la température est descendue de 39° à 37, 4 ». Ce qui, dans l'esprit de la famille, voulait dire : « Nous espérons bien qu'en face de ce nouvel état, vous n'allez pas donner suite à l'opération. » Et cependant tout était préparé, l'interne de M. Bouilly tenait le chloroforme et l'opérateur n'attendait plus que sa malade. Au premier abord, il faut le dire, le joyeux accueil de la famille nous avait un peu déconcerté; bien des pensées nous avaient traversé l'esprit; notre diagnostic serait-il erroné? la malade ne serait-elle pas atteinte d'appendicite? l'opération aurait-elle été indûment conseillée? Voilà, Messieurs, les moments difficiles de notre belle profession : prendre d'aussi graves décisions et en assumer la responsabilité, tel est le rôle auquel nous ne devons jamais nous soustraire. Nous nous rendons auprès de la jeune femme, et après l'avoir examinée de nouveau, nous maintenons dans son intégrité notre diagnostic et notre verdict, que la famille accepte sans mot dire. L'amélioration du moment était explicable par l'accalmie insidieuse qui succède souvent à la période initiale de l'appendicite; nous reviendrons dans un instant sur cette accalmie qu'il faut bien connaître et je continue le récit de notre observation.

L'opération est pratiquée par M. Bouilly. A l'ouverture du péritoine apparaît une péritonite diffuse, caractérisée par une notable quantité de liquide louche et roussâtre sans tendance à l'enkystement, avec quelques membranes et arborescence des anses intestinales. C'est au niveau du cæcum et à sa face postérieure que les lésions sont le plus

accentuées. On va à la recherche de l'appendice, qui est enveloppé de fausses membranes infiltrées de pus. J'ai vu bien des appendicites, j'ai assisté à bon nombre d'opérations, mais je ne me rappelle avoir jamais vu rien de pareil. L'appendice iléo-cæcal avait pris des proportions démesurées, il avait doublé de longueur et triplé de volume, il était énorme, turgescent, induré, en érection, avec deux plaques de gangrène, dont l'une voisine de la base. L'ablation fut faite au ras du cæcum, après deux ligatures préalables entre lesquelles fut porté le thermocautère. L'opération se termina dans les meilleures conditions, la nuit fut calme, la malade put dormir, les vomissements ne reparurent plus, et l'état dans lequel nous trouvâmes la jeune femme le lendemain matin nous fit présager un succès.

Nos prévisions ne furent pas démenties. Restait néanmoins l'importante question de la grossesse ; cette femme était enceinte de cinq mois, la grossesse allait-elle continuer son cours ou bien serait-elle interrompue ? Les deux hypothèses étaient possibles. Le lendemain de l'opération, samedi, apparaissent à la région lombaire quelques douleurs qui devinrent plus vives dans la soirée ; à ce moment, la sage-femme placée par M. Pinard près de la malade trouve que le col commence à s'effacer. Il se produit une détente jusqu'à quatre heures du matin ; puis M. Pinard constate l'effacement complet du col. Le dimanche, même état ; le lundi, les douleurs deviennent franchement utérines, la dilatation du col s'accentue et la fausse couche se fait à dix heures et demie du soir ; elle se fait sans accidents, et sans que la plaie abdominale, encore toute récente, en reçoive le contre-coup. Le fœtus, vivant jusqu'au dernier moment, meurt par suite du décollement du placenta qui accompagnait l'œuf rendu en entier. Il me parut important de savoir si la fausse couche était due à l'infection du fœtus consécutive à l'appendicite. A cet effet, M. Rénon eut soin de recueillir quelques grammes de liquide amniotique et quelques fragments de placenta. Les examens bactériologiques faits par un de mes chefs de laboratoire, M. Apert, furent nuls et les cultures restèrent stériles. Le fœtus n'avait donc pas été infecté,

puisque les microbes pathogènes n'avaient pas pénétré jusqu'à lui; il avait été vraisemblablement empoisonné par la toxine appendiculaire. Quoi qu'il en soit, le résultat final fut excellent; au vingtième jour cette jeune femme était complètement guérie.

Revenons, si vous le voulez bien, sur quelques particularités de cette observation. L'examen de la pièce anatomique, faite dans mon laboratoire, démontra l'existence d'une plaque de sphacèle assez rapprochée de l'insertion cæcale de l'appendice, plaque de sphacèle qui aurait rapidement abouti à une large perforation. A l'ouverture de l'appendice, il s'échappa une dizaine de grammes de liquide purulent qui distendait comme sous-pression les parois du canal appendiculaire. Dans le canal étaient étagés trois calculs, ainsi que vous pouvez le voir sur la figure ci-jointe; le plus volumineux de ces calculs jouait le rôle de corps oblitérant et contribuait à transformer le canal appendiculaire en cavité close.

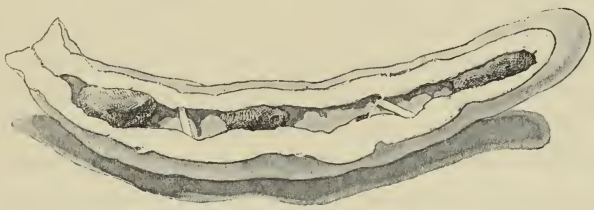

Cette lithiase appendiculaire était-elle contemporaine de la grossesse, ou lui était-elle antérieure, je l'ignore; mais on peut admettre que la grossesse n'est pas plus étrangère à la formation des calculs appendiculaires qu'elle n'est étrangère à la formation des calculs biliaires, c'est dire qu'elle peut avoir une influence directe sur la genèse de l'appendicite. Je ne saurais trop appeler votre attention sur la rapidité des lésions appendiculaires et péritonéales constatées ici; cette jeune femme avait été prise de ses premières douleurs appendiculaires le jeudi à une heure et demie, elle a été opérée le lendemain vendredi à quatre heures, c'est-à-dire vingt-six heures après le début de son appendicite; eh bien! vingt-six heures avaient suffi pour créer des lésions de la plus haute gravité :

péritonite diffuse et sphacèle de l'appendice. Supposez, Messieurs, que pour une cause ou pour une autre, moins de décision de la part des médecins, ou manque de confiance de la part de la famille, supposez qu'on eût temporisé, qu'on eût attendu jusqu'au lendemain pour opérer, l'appendice se perforait, tout son contenu se déversait dans le péritoine, la péritonite déjà diffuse se généralisait et cette jeune femme était certainement perdue; elle mourait infectée et intoxiquée, comme meurent, hélas! tant de gens qui ne sont pas opérés ou qui sont opérés trop tard.

La temporisation dans le cas actuel aurait paru d'autant plus naturelle, qu'une détente notable s'était produite pendant les quelques heures qui avaient précédé l'opération. Cette détente, cette période d'accalmie, cette chute de la fièvre, est fréquente au cours de l'appendicite ; on ne la connaît pas assez, on ne l'a pas suffisamment décrite. Que cette détente soit naturelle ou qu'elle soit artificiellement provoquée par la médication, sachets de glace sur le ventre, piqûres de morphine, il n'en est pas moins vrai que les symptômes douloureux et angoissants qui signalent la première période de l'appendicite sont parfois suivis, le lendemain ou le surlendemain, d'un bien-être relatif qui fait croire à l'amélioration réelle du malade. C'est en pareil cas que l'opération, qui était imminente, est renvoyée à une date ultérieure; on espère gagner du temps et on en perd; les accidents se précipitent et quand on veut intervenir, il est trop tard.

Je n'en finirais pas si je vous citais toutes les observations dans lesquelles il m'a été donné d'observer cette *phase d'accalmie ;* vous l'avez constatée chez plusieurs malades de notre service et je ne manque jamais de vous la signaler. Il y a quelques semaines encore, je voyais, avec M. Segond, un jeune homme de vingt-quatre ans, qui avait été atteint, trois jours avant, des premiers symptômes de son appendicite. Ces symptômes avaient été violents et les douleurs avaient été très vives. On avait appliqué des sachets de glace sur le ventre et on avait pratiqué des piqûres de morphine à dose élevée. Quand nous voyons le malade, la détente était presque complète, la température était à 37°,3, le ventre n'était pres-

que plus douloureux, il fallait une assez forte pression pour réveiller le point de Mac Burney, si bien qu'à s'en tenir à ces quelques symptômes, on aurait pu croire à une amélioration réelle. Mais le pouls restait très accéléré, les conjonctives avaient une teinte subictérique, le ventre était uniformément dur et légèrement météorisé ; aussi l'opération fut-elle aussitôt pratiquée que décidée. Nous eûmes raison de ne pas nous fier aux apparences de cette accalmie, car M. Segond se trouva en face d'une appendicite avec *péritonite tellement généralisée* qu'il porta un pronostic des plus graves. Heureusement, le malade guérit. J'ai saisi l'occasion de vous parler de l'accalmie fréquente au cours de l'appendicite, pour vous familiariser avec une question qui me paraît être de grande importance.

Revenons à l'appendicite puerpérale. M. Le Gendre a publié une observation dont voici le résumé[1] : une jeune femme que je soignais quand elle était jeune fille avait eu depuis six ou sept ans des accès de douleurs abdominales. Il s'agissait de douleurs à début brusque, localisées à la fosse iliaque droite durant quelques heures, un, deux ou trois jours et accompagnées parfois de vomissements. Quand j'eus assisté à une de ces crises, je ne conservai pas le moindre doute sur leur siège véritable ; le point de Mac Burney était de la plus grande netteté. Au cinquième mois de la première grossesse, éclata une forte crise nettement appendiculaire. Huit jours avant l'accouchement, nouvelle crise qui fit croire au Dr Margery qu'il s'agissait d'un début de travail. L'enfant qui vint au monde, bien constitué, succomba au bout de quelques jours à des accidents infectieux, de cause mal déterminée, au dire de M. Bar qui avait assisté cette dame. A partir de septembre jusqu'en décembre, survinrent trois petites crises de plus en plus rapprochées. Je soumis au mari et à la mère la proposition de résection de l'appendice à froid, à laquelle j'avais fait allusion, timidement à vrai dire, même avant le mariage, mais naturellement sans trouver d'écho. Sur ces entrefaites, survint une nouvelle grossesse ; une époque menstruelle avait fait défaut

1. Legendre. Appendicite et grossesse. *Soc. méd. des Hôpitaux*. 1er avril 1897.

lorsqu'une nouvelle crise éclata. Après plusieurs incidents d'aggravation et d'amélioration, il fut décidé que l'opération serait pratiquée au moment jugé opportun. M. Bar s'assura que l'utérus avait la dimension d'une grossesse de dix semaines environ et l'opération fut faite par M. Walther. L'appendice, noueux et recroquevillé, fut enlevé avec la petite gangue d'exsudat inflammatoire qui l'entourait. Les suites opératoires furent parfaites et la grossesse suivit son cours.

Arrivons maintenant à l'importante communication de M. Pinard à l'Académie de médecine[1]. Voici *in extenso* le cas observé par M. Pinard. « Le 14 décembre 1897, une jeune femme de vingt-cinq ans, enceinte pour la première fois, de six mois environ — dernières règles le 28 juin — n'ayant aucun passé médical, se promenant dans Paris avec son mari, éprouva brusquement une douleur d'abord très vive au niveau de la région épigastrique, puis s'irradiant bientôt dans toute la région abdominale avec prédominance dans la fosse iliaque droite et à la région lombaire. Rentrée avec peine chez elle, les vomissements ne tardèrent pas à se montrer, alimentaires d'abord, puis bilieux et porracés le lendemain. Un médecin fut appelé, qui conseilla des injections chaudes, des cataplasmes et des lavements laudanisés. Le ventre se ballonna et la constipation, qui n'existait pas avant, se montra opiniâtre, malgré l'ingestion de purgatifs. Cet état dura, avec des alternatives de calme et d'excitation, jusqu'au 19 décembre, jour où la malade fut amenée à la clinique Baudelocque.

« A son entrée, mon chef de clinique, le Dr Baudron, constate un ballonnement considérable du ventre avec circulation collatérale très apparente de la paroi au niveau de la région iliaque droite. A la palpation, le ventre est douloureux dans toute la région épigastrique, surtout à droite. Point de Mac Burney très net. Le palper permet de délimiter une tumeur dont la limite supérieure effleure l'ombilic; cette tumeur se contracte sous la main : c'est l'utérus. Les

1. Pinard. L'appendicite dans ses rapports avec la puerpéralité. *Académie de médecine*, séance du 22 mars 1898.

anses intestinales distendues, refoulées dans la partie supérieure de la cavité abdominale, donnent à la percussion une sonorité considérable. Le toucher démontre la présence du col ramolli, un peu effacé; au centre de l'excavation, et dans le cul-de-sac antérieur, on perçoit le battement vaginal. Rien d'anormal dans le cul-de-sac. L'auscultation fait percevoir nettement les pulsations du cœur fœtal. Le pouls maternel était à 120 et la température à 37°,2. Le soir, la température s'éleva seulement à 37°,8. Traitement : injections sous-cutanées de morphine. Glace intus et extra. Je vis le lendemain matin la malade, sa situation n'avait pas changé. Le pouls était à 120, la température à 37 degrés; mais le facies était grippé et le ballonnement du ventre extrêmement accusé. Je portai le diagnostic d'appendicite avec péritonite généralisée et je pensai qu'un seul traitement pouvait offrir une chance de guérison : l'intervention chirurgicale.

« Toutes les dispositions furent prises pour cela et, à trois heures du soir, la température étant toujours à 37 degrés et le pouls à 120, et la malade ayant été soumise à l'anesthésie chloroformique, mon collègue Segond pratiqua une incision de 6 centimètres, parallèle à l'arcade de Fallope, au niveau de la région cæcale. A l'ouverture du péritoine, il s'écoula un flot de pus extrêmement fétide, au milieu duquel nageaient l'ovaire et la trompe très congestionnés. Les doigts introduits à travers l'incision plongent dans un vaste foyer rétro-cæcal et reconnaissent que le pus, libre dans la cavité péritonéale, contourne l'utérus repoussé en avant et existe en abondance dans la fosse iliaque gauche. Pour cette raison, M. Segond pratique à gauche une incision analogue à l'incision droite. Il s'écoule encore une notable quantité de liquide séro-purulent odorant, mais moins fétide que le pus qui remplissait la fosse iliaque droite. Les annexes gauches nagent dans ce liquide et apparaissent entre les lèvres de l'incision. On place de chaque côté deux drains en canon de fusil, dont les extrémités profondes se réunissent dans le cul-de-sac de Douglas, et par ces drains, on fait passer de l'eau bouillie jusqu'au moment où cette eau revient absolument claire. Pansement à la gaze

stérilisée à plat. Durée de l'intervention, vingt minutes.

« Dans la soirée, apparition de contractions utérines douloureuses. Température, 38°,2; pouls, 150. Expulsion du fœtus le 21, à 4 h. 30 du matin. Délivrance naturelle. Il n'y a pas eu d'hémorragie et les vomissements n'ont pas reparu après l'opération, mais le pouls devint de plus en plus fréquent et petit, et malgré les injections d'éther et de caféine, la malade mourut à 1 h. 45 du soir.

« *Autopsie* (pratiquée en ma présence, par M. le Dr Wallich, mon chef de laboratoire). L'autopsie complète n'a pu être faite, mais on a pu examiner l'abdomen en réunissant les deux incisions de la laparotomie. On constate des adhérences nombreuses entre l'utérus et l'intestin; l'intestin est, pour ainsi dire, maçonné dans des adhérences; l'appendice iléo-cæcal est adhérent, accolé au cæcum. Cet appendice mesure sept centimètres; il présente deux perforations : l'une au voisinage de l'insertion du cæcum, l'autre à trois centimètres au-dessous. L'autopsie de l'enfant n'a pu être pratiquée, *mais le sang recueilli dans un des vaisseaux du cordon et ensemencé a fourni des cultures pures de colibacille.* »

Telle est l'instructive observation rapportée par M. Pinard; la malade arrive dans son service au sixième jour de l'appendicite, en pleine péritonite, dans un tel état d'infection que la chirurgie est impuissante à conjurer pareils accidents. Et dire qu'on trouve encore des partisans de l'expectation!

Je crois inutile de multiplier les observations. Le tableau dressé par M. Pinard, contenant 31 cas d'appendicite puerpérale opérés, vous indique à quelle époque de la puerpéralité l'appendicite a éclaté; il vous indique également l'étendue de la lésion péritonéale, la nature de l'opération et les résultats concernant la mère et le fœtus.

Nous avons à discuter maintenant la pathogénie de l'appendicite puerpérale. D'une façon générale, la pathogénie de l'appendicite est invariable. Il faut en revenir toujours au *primum movens* de l'appendicite, c'est-à-dire à la transformation d'une partie du canal appendiculaire en cavité close, cavité close qui devient le laboratoire où s'effectue l'exal-

tation de virulence et de toxicité, cause de tous les accidents[1]. Or, il s'agit justement de savoir si la grossesse n'a pas une influence directe sur ce processus appendiculaire. Je croirais volontiers que la lithiase, qui est un des agents de l'appendicite, peut être mise sur le compte de la grossesse au même titre que d'autres lithiases, notamment la lithiase biliaire. Je ne dis pas que toute appendicite puerpérale soit d'origine calculeuse, il s'en faut; du reste, nous possédons peu de documents sur ce sujet, car l'examen de la lésion appendiculaire est généralement écourté ou passé sous silence dans la plupart des observations; toutefois les deux appendicites puerpérales que j'ai observées étaient l'une et l'autre calculeuses.

Quoi qu'il en soit, ainsi que le dit M. Pinard, « le fait bien établi aujourd'hui, qui doit éveiller dès maintenant l'attention est le suivant : *L'appendicite peut compliquer la puerpéralité à toutes ses périodes, soit pendant la grossesse, soit pendant le travail, soit pendant les suites de couches* : 31 cas opérés prouvent cette assertion. Des observations démontrent que la grossesse peut être troublée par l'appendicite dès les premières semaines, pendant toute sa durée, de même que l'appendicite peut venir compliquer la fin de la dernière période puerpérale. L'appendicite survenant pendant la grossesse interrompt le plus souvent celle-ci, et menace aussi bien l'existence du fœtus que celle de la mère. Presque tous les auteurs ont remarqué combien souvent les fœtus viables étaient expulsés morts ou mouraient fréquemment de cause indéterminée ou présentaient, dans les quelques jours de leur existence, des signes de septicémie. Notre observation peut donner une explication du fait. L'ensemencement pratiqué par le Dr Wallich et qui a donné des cultures pures de colibacille, démontre l'infection *in utero*, le sang ensemencé ayant été pris dans les vaisseaux du cordon ombilical. »

A l'infectiosité se joint aussi la toxicité, l'appendicite étant une maladie éminemment toxique, ainsi que je vous le démontrerai à notre prochaine séance.

1. Leçons sur l'appendicite. *Clinique médicale de l'Hôtel-Dieu*, 1897, p. 328.

NUMÉROS	OPÉRATEURS ET DATES	PÉRIODE DE LA PUERPÉRALITÉ	ÉTENDUE DES LÉSIONS
1	STIMSON. — *New-York med. Journ.*, 1890, p. 449.	3e mois.	Péritonite enkystée.
2	MIXTER. — *Bost. med. and surg. Journ.*, 1891, p. 97.	7e mois.	Péritonite enkystée.
3	MUNDÉ. — *Med. Rec.*, 1894, p. 678 . . .	8e mois.	Péritonite enkystée.
4	MUNDÉ. — *Med. Rec.*, 1895, p. 609 . . .	9e mois.	Péritonite enkystée.
5	MUNDÉ. — (cité par ABRAHAMS, *loc. cit.*) .	5e mois.	Péritonite enkystée.
6	MAC ARTHUR. — *Amer. Journ. of Obst.*, 1895, p. 185	4 mois 1/2.	Péritonite enkystée.
7	MAC ARTHUR. — (*Ibid.*)	5e mois.	Péritonite enkystée.
8	HARRISSON. — *Med. Rec.*, 1895, p. 29 . .	5e mois.	Péritonite enkystée.
9	HIRST. — *Amer. Journ. of Obst.*, 1896, p. 253.	4 mois 1/2.	**Péritonite généralisée.**
10	NOBLE. — *Amer. Journ. of Obst.*, 1896, p. 253.	Au moment du travail.	Péritonite enkystée.
11	HOWARD CRUTCHER.—*Medic. Record*, 1896, p. 461.	2 mois 1/2.	**Péritonite généralisée.**
12	MARX. — *Medic. Record*, 1896, p. 451. .	9e mois.	Péritonite enkystée.
13	JARMAN. — (*Ibid.*).	4 mois 1/2.	Péritonite enkystée.
14	WINEBERG. — (*Ibid.*)	8e mois.	Péritonite enkystée.
15	PENROSE. — *Amer. Journ. of Obst.*, 1896, p. 253.	3e mois.	Péritonite enkystée.
16	PENROSE. — (*Ibid.*)	3e mois.	Péritonite enkystée.
17	ABBE. — *Medic. Record*, 1897, p. 347 .	7e mois.	**Péritonite généralisée.**
18	ABRAHAMS. — *Amer. Journ. of Obst.*, 1897, p. 205.	3e mois.	**Péritonite généralisée.**
19	ABRAHAMS. — (*Ibid.*).	8e mois.	Péritonite enkystée.
20	BLACK. — *Ann. of Gynæc. Pædiat.* 1897, p. 525.	Grossesse extra-utérine des 1ers mois.	Péritonite enkystée.
21	WILLIAM BULL. — *Medic. Record*, 1897, p. 347.	4e mois.	**Péritonite généralisée.**
22	LAROYENNE. — *Th. de Bouillier*, p. 51.	3 mois 1/2.	Péritonite enkystée.
23	LE GENDRE. — *Rev. d'obstétr. et de Péd.*, 1897, p. 200.	2 mois 1/2.	Péritonite enkystée.
24	TUFFIER. — (*Ibid.*), p. 206	4e mois.	Péritonite enkystée.
25	VINAY. — *Lyon méd.*, 1898, p. 1	4 j. apr. l'accouchem.	Péritonite enkyst[illegible].
26	BUDIN. — *Th. de Jarca*, 1898, p. 52 . . .	5e mois.	**Péritonite géné[illegible]isée.**
27	MAYGRIER. — (*Ibid.*), p. 47.	6e mois.	**Péritonite généralisée.**
28	PEYROT. — (*Inédit*)	3e mois.	Péritonite enkystée.
29	PINARD	5e mois.	**Péritonite généralisée.**
30	DIEULAFOY. — *Clinique médicale de l'Hôtel-Dieu*, 1897	20 j. apr. l'accouchem.	Péritonite généralisée.
31	DIEULAFOY. — *Clinique médicale de l'Hôtel-Dieu*, 1898	5e mois.	Péritonite.

NATURE DE L'OPÉRATION		RÉSULTATS POUR LA MÈRE		RÉSULTATS POUR LE FŒTUS		
INCISION SIMPLE	ABLATION	GUÉRISONS	MORTS	AVORTEMENT	VIVANTS	MORTS
»	Ablation.	G.	»	?	?	?
»	Ablation 3 m. ap. l'ac.	G.	»	»	»	M.
»	Ablation.	G.	»	»	»	M.
»	»	»	M.	»	»	M. Monstre anencéph.
Incis. et drainage.	»	»	M.	?	»	»
»	Ablation.	»	M.	Avortem. fœtus mort.	»	»
Incis. et drainage.	»	»	M.	Avortem.	»	»
Incis. et drainage. 6 jours ap. l'av.	»	G.	»	Avortem.	»	»
Incis. et drainage.	»	G.	»	»	V.	»
Incis. et drainage. 18 jours ap. l'acc.	»	G.	»	»	V.	»
Incis. et drainage.	»	»	M.	Avortem.	»	»
Incis. et drainage.	»	G.	»	»	V.	»
Incis. et drainage.	»	G.	»	»	V. à terme.	»
Incis. et drainage.	»	G.	»	»	?	?
Incis. et drainage.	»	G.	»	»	V. (?)	»
»	Ablation 6 m. ap. l'av.	G.	»	Av. prov. à 3 mois 1/2.	»	»
Incis. et drainage.	»	G.	»	»	V. à terme.	»
Incis. et drainage. (op. par Mundé 11 j. ap. l'acc.)	»	»	M.	Avortem.	»	»
Incis. et drainage. 6 jours ap. l'acc.	»	»	M.	»	»	M.
»	Ablation.	G.	»	»	»	»
ncis. et drainage.	»	G.	»	?	?	?
ncis. et drainage.	»	G.	»	»	V. à terme.	»
»	Ablation.	G.	»	La grossesse continue.		
»	Ablation.	G.	»	La grossesse continue.		
»	Ablation. 10 j. ap. l'ac.	G.	»	»	V.	»
Incis. et drainage.	»	»	M. non. accou.	»	»	»
Incis. et drainage.	»	»	M.	»	V.	«
»	Ablation.	G.	»	»	V. à 7 m. 1/2	»
Incis. et drainage.	»	»	M.	Avortem.	»	»
Incis. et drainage.	Ablation.	G.	»	»	»	»
»	Ablation.	G.	»	Avortem.	»	»

Quant à la description de l'appendicite puerpérale, je n'ai pas à la recommencer ici, car elle ne diffère en rien de l'appendicite non puerpérale. C'est une question sur laquelle j'ai si longuement insisté, surtout dans nos leçons de l'an dernier, qu'il me suffira de vous la rappeler en quelques mots. Que l'appendicite survienne pendant la grossesse ou après l'accouchement, qu'elle soit puerpérale ou non puerpérale, c'est toujours l'appendicite avec ses allures multiples et avec les symptômes que je vous ai si souvent retracés. Elle débute sans prodromes, en pleine santé, par une douleur localisée à la fosse iliaque de côté droit. Cette douleur, j'y insiste, n'atteint pas d'emblée toute sa vivacité; pour si aigu que soit le début de l'appendicite, les douleurs appendiculaires sont *graduellement croissantes;* interrogez avec soin vos malades, tâchez d'obtenir non pas des réponses vagues, mais une réponse précise et vous pourrez vous convaincre que ce n'est qu'après une heure, après plusieurs heures, que les douleurs appendiculaires acquièrent toute leur intensité, et encore même cette intensité est-elle bien rarement excessive.

De plus, la *localisation* de la douleur fournit au diagnostic un appoint considérable, et à supposer que la douleur s'étende en divers sens, à supposer qu'au moment où vous examinez le malade son ventre tout entier soit douloureux, vous arriverez néanmoins, par une exploration attentive et méthodique, à localiser la région où la douleur a éclaté et le lieu d'élection où elle a acquis sa plus vive intensité. Au cas d'appendicite (alors même que les douleurs s'étendraient ailleurs), ce lieu d'élection occupe le milieu d'une ligne tirée de l'ombilic à l'épine iliaque antéro-supérieure droite (région appendiculo-cæcale). C'est à ce niveau, nommé le point de Mac Burney, que débute la douleur de l'appendicite; c'est là que, par la palpation, vous constatez son maximum d'intensité; c'est là qu'une légère pression vous permet de sentir la défense musculaire, c'est-à-dire la contracture du muscle sous-jacent; c'est là, enfin, que, par le chatouillement de la peau, vous provoquez une hyperesthésie plus vive qu'ailleurs, hyperesthésie qui se traduit par des mouvements

réflexes dans la paroi du ventre et dans les régions voisines.

C'est grâce à une sémiologie précise, méthodique, que vous arriverez à faire le diagnostic de l'appendicite, avec ou sans fièvre, avec ou sans vomissements; c'est ainsi que vous éviterez de confondre les douleurs appendiculaires avec les douleurs utérines de l'accouchement ou avec les douleurs péritonéales des accidents puerpéraux.

Le pronostic de l'appendicite est certainement aggravé par l'état puerpéral. De plus, ainsi que je vous le dirai à notre prochaine leçon, à propos de la toxicité de l'appendicite, le foie peut être adultéré par les toxines appendiculaires; la teinte subictérique et l'urobilinurie sont les témoins de cette intoxication hépatique. Or, vous savez que chez la femme enceinte, le foie est en imminence morbide, c'est une question que nous avons traitée à notre dernière séance, craignez donc que la grossesse ne soit encore, sous ce rapport, un facteur de gravité.

Ici, comme dans toute appendicite, le seul traitement rationnel et efficace est l'intervention chirurgicale. Dans son important travail, Mundé concluait, en 1896, de la façon suivante : « Je pense que les nombreux exemples d'appendicite, avec ou sans suppuration, se produisant pendant la grossesse ou le travail, qui ont été relatés depuis la publication de mon mémoire, il y a environ un an, doivent nous engager à nous mettre en garde contre cet accident, dans cette circonstance (la grossesse) comme dans toutes les autres, et à traiter la maladie sans nous préoccuper de l'existence de la grossesse. C'est pourquoi je ne suis pas du même avis que les médecins qui veulent, pour cure d'appendicite, provoquer l'avortement ou l'accouchement. »

M. Pinard, dont je me plais à reconnaître la grande autorité, fait suivre cette citation des réflexions suivantes : « Je ne saurais, pour ma part, qu'applaudir à ce jugement. Peut-être irai-je plus loin et dirai-je : L'appendicite pendant la grossesse doit être traitée chirurgicalement plus rapidement que dans n'importe quel autre cas. Et cela, en raison des rapports du foyer infectieux avec l'appareil génital. Je

ne veux pas rechercher, pour le moment, si l'infection se fait par continuité ou par la voie sanguine. Je reviendrai plus tard sur ce point si l'Académie me le permet. Quelle que soit la voie, l'infection se fait, et les deux existences sont menacées. Tout est là. Ces considérations ne seront peut-être pas à dédaigner, quand on se trouvera en présence d'une appendicite survenue chez une jeune fille ou une jeune femme. Pensant aux rapports de l'appendicite avec la puerpéralité, on trouvera sans doute bon de se déterminer à enlever le foyer infectieux là où jusqu'ici on aurait pu hésiter. Cela sera, je pense, de la bonne prophylaxie. »

Quant à moi, je n'ai rien à ajouter, rien à retrancher aux idées que je vous ai souvent exprimées. Non puerpérale ou puerpérale, l'appendicite doit être opérée sans retard. Je sais bien qu'on éprouve quelque hésitation à faire ouvrir le ventre d'une femme en pleine grossesse ; la résistance qu'on trouve dans les familles n'est pas toujours facile à vaincre, mais si par un diagnostic précis et méthodique vous arrivez à la conviction que la femme confiée à vos soins est atteinte d'appendicite, n'hésitez pas et faites-la opérer sans retard; le fœtus succombera peut-être, mais la mère sera sauvée. On me citera des cas, il est vrai, où l'appendicite puerpérale non opérée n'a provoqué ni la mort du fœtus ni la mort de la mère; d'accord; mais c'est là un faible argument à opposer à tout ce que nous savons aujourd'hui concernant la gravité de l'appendicite et encore plus l'appendicite puerpérale, et puis (bien loin de moi toute idée de critique), mais je ne peux m'empêcher, en lisant certaines observations, de me demander s'il s'agissait vraiment bien d'appendicite... Veuillez vous rappeler nos deux premiers cas suivis de guérison, et dites-moi ce qui serait arrivé si l'opération n'avait pas été faite ou même si elle avait été différée.

Je termine cette leçon par les conclusions suivantes :

1° L'appendicite semble favorisée par la grossesse; la formation de calculs appendiculaires n'y est pas étrangère;

il est probable que la puerpéralité exerce sur la lithiase biliaire et sur la lithiase appendiculaire une action comparable ; toutefois il s'en faut que toute appendicite puerpérale soit calculeuse.

2° L'appendicite peut éclater à n'importe quel moment de la grossesse ou après l'accouchement.

3° Qu'il s'agisse d'appendicite puerpérale ou d'appendicite vulgaire ; les symptômes, l'évolution, le diagnostic, les surprises, les complications, les infections à distance sont les mêmes dans les deux cas.

4° Le pronostic de l'appendicite puerpérale est plus grave que le pronostic de l'appendicite non puerpérale ; c'est une raison de plus pour ne pas différer l'opération.

5° L'intervention chirurgicale, *faite en temps opportun* et suivant les règles de l'art, n'est pas plus redoutable au cas d'appendicite puerpérale qu'au cas d'appendicite non puerpérale. Dans quelques cas, la grossesse suit son cours. On ne sauve pas toujours l'enfant, mais on sauve la vie de la mère.

DIX-SEPTIÈME LEÇON

LA TOXICITÉ DE L'APPENDICITE

Messieurs,

Dans bien des circonstances, vous avez pu constater que l'appendicite est une maladie infectieuse et infectante au premier chef. Peut-être n'avez-vous pas oublié les préparations que je vous ai montrées l'an dernier lors de nos leçons sur l'appendicite. Sur ces préparations, il vous a été facile de saisir sur le fait la migration des colonies microbiennes à travers les parois de l'appendice jusque dans le péritoine qu'elles allaient infecter. Cette année, je vous ai rendu témoin de migrations bactériennes allant porter l'infection à grande distance, vous avez vu des colonies de colibacilles partir de la cavité close appendiculaire, traverser les veinules de l'appendice, la veine mésaraïque, la veine porte, et provoquer une des plus terribles infections, les abcès appendiculaires du foie, complication toujours mortelle.

Mais, vous ai-je dit, l'appendicite n'est pas seulement infectieuse, elle est également *toxique*. La cavité close appendiculaire qui, je le dis encore une fois, résume en elle l'histoire entière de l'appendicite, n'est pas seulement favorable à l'exaltation de virulence des microbes, elle sert

encore à la fabrication de toxines redoutables. Laissez-moi vous rappeler, en quelques mots, comment j'ai pu démontrer cette toxicité, grâce aux expériences entreprises avec mon chef de laboratoire, M. Caussade. Nous avons pris pour nos expériences une appendicite oblitérante aiguë dans laquelle la cavité close était absolument séparée de la partie libre du canal appendiculaire. Nous avons ensemencé deux bouillons : un bouillon n° 1, avec une parcelle de liquide prélevée dans la partie libre du canal appendiculaire ; l'autre, bouillon n° 2, avec une parcelle de liquide prélevée dans la cavité close. Ces bouillons ont été mis à l'étuve ; ils contenaient du colibacille en quantité. Pour expérimenter la toxicité, nous avons filtré les bouillons de culture et nous avons pratiqué des inoculations avec le liquide filtré chargé de toxines et privé de bacilles. Six cobayes ont été inoculés : trois avec le filtrat du bouillon n° 1, et trois avec le filtrat du bouillon n° 2. Chaque cobaye a reçu en injection sous-cutanée 20 gouttes de bouillon filtré, provenant de cultures de plus en plus vieilles ; les cultures dataient de trois jours pour les deux cobayes inoculés le lundi, de quatre jours pour les cobayes inoculés le mardi, et de cinq jours pour les cobayes inoculés le mercredi. L'inoculation n'a provoqué en aucun cas ni abcès, ni induration. Les trois cobayes inoculés avec le filtrat du bouillon n° 1 (culture provenant du liquide de la partie libre de l'appendice), sont restés vifs et bien portants. Sur les trois cobayes inoculés avec le filtrat du bouillon n° 2 (culture provenant du liquide de la cavité close), deux sont morts cinq et six jours après l'inoculation ; ils ne sont pas morts infectés, ils sont morts intoxiqués.

Vous voyez donc que la cavité close est à la fois un foyer d'infection et de toxicité ; l'appendicite est une maladie *toxi-infectieuse;* ceci nous explique les accidents graves et mortels survenus chez des individus atteints d'appendicite, alors que la péritonite est à peine ébauchée, alors que les lésions trouvées à l'autopsie ne sont pas suffisantes, à elles seules, pour expliquer la mort.

La clinique vient confirmer les expériences de laboratoire ; elle fournit des preuves irréfutables de la *toxicité* de l'ap-

pendicite, vous allez en juger. Tout récemment, un mercredi matin, à neuf heures et demie, arrive dans mon service un jeune garçon de vingt ans, qui était venu à pied à l'Hôtel-Dieu. En le voyant entrer salle Saint-Cristophe, un des élèves fait la réflexion suivante : « En voilà un qui a la jaunisse. » Ce jeune homme avait, en effet, une légère teinte ictérique, peu accusée à la peau, mais très nette aux conjonctives. Il vient à l'hôpital, nous dit-il, parce qu'il souffre du ventre. Douleurs abdominales et jaunisse, c'en était assez pour éveiller au premier abord l'idée de coliques hépatiques. On fait coucher le malade et je l'examine. Il nous raconte que ses douleurs de ventre ont débuté quatre jours avant, dans la matinée du dimanche, pas encore bien vives, puisqu'il a pu se lever, travailler, déjeuner et dîner comme d'habitude. Mais vers le soir, il s'est senti fort malade, il a été pris de fièvre, de vomissements et de très fortes douleurs qui ont persisté toute la nuit. Le lendemain lundi, la situation ne s'étant pas modifiée un médecin prescrit une potion calmante qui est vomie, et bientôt après apparaît une forte diarrhée. Le même état douloureux persiste pendant la nuit du lundi; c'est le mardi matin que la détente se produit; toutefois, le ventre étant resté fort sensible, le malade vient à l'hôpital nous demander conseil.

Après avoir écouté attentivement ce récit, je prie ce garçon de m'indiquer *le point précis* où les douleurs ont débuté et le point où elles ont atteint leur plus grande intensité. Sans hésiter, il va droit à la fosse iliaque et il met son doigt sur le point de Mac Burney. C'est bien là, nous dit-il, que les douleurs ont commencé; c'est là qu'elles sont encore; et il nous montrait, à droite, le milieu d'une ligne allant de l'ombilic à l'épine iliaque antéro-supérieure, la région cæco-appendiculaire. Je pratique alors l'exploration de l'abdomen; le ventre n'est ni tendu ni météorisé, il est endolori et, au niveau de la région appendiculaire, la palpation et la pression déterminent très nettement une douleur plus vive, accompagnée de légère défense musculaire. Là aussi l'hyperesthésie est plus marquée qu'ailleurs.

Il n'y avait pas à hésiter, ce garçon était atteint d'appen-

dicite; la localisation du foyer douloureux était tellement classique, tellement précise, que le diagnostic s'imposait. La qualité des douleurs était bien, elle aussi, en rapport avec ce diagnostic; je vous l'ai dit souvent, la douleur de l'appendicite n'éclate pas brusquement avec violence, comme le fait, par exemple, la douleur due à la perforation de l'ulcus stomacal; elle est d'abord peu intense et c'est progressivement qu'elle acquiert toute son intensité. Chez notre malade, les douleurs appendiculaires avaient débuté dans la matinée du dimanche et n'étaient devenues violentes que dans la soirée.

Restait à expliquer la teinte subictérique de la peau et des conjonctives; le foie n'était ni gros ni douloureux; la jaunisse était-elle une simple coïncidence, le malade était-il atteint d'ictère catarrhal, ou bien y avait-il une relation entre l'ictère et l'appendicite? Ma première impression fut qu'il ne s'agissait pas d'un ictère vrai; séance tenante nous pratiquons l'examen des urines : l'acide nitrique ne détermine aucun disque de biliverdine ou de bilirubine, mais il fait apparaître un disque brunâtre; l'examen spectroscopique révèle la présence d'urobiline et de pigment brun; la teinte jaune de la peau et des conjonctives n'était donc pas le résultat d'un ictère vrai. L'analyse des urines dénote également la présence d'albumine en assez notable quantité. En face de ces symptômes, teinte ictérique, urobilinurie, albuminurie, j'émis l'opinion que ce garçon était atteint d'appendicite avec symptômes toxiques, la toxine appendiculaire fabriquée en cavité close ayant déterminé une adultération des cellules du foie et des reins, d'où l'urobilinurie et l'albuminurie.

Tel était le diagnostic, restait à décider le traitement. Vous savez que je n'ai pas l'habitude de transiger avec les convictions que je me suis faites sur le traitement de l'appendicite; je vous l'ai répété bien des fois : il n'y a pas de traitement médical de l'appendicite, le seul traitement rationnel, c'est l'intervention chirurgicale pratiquée sans tarder. Quand je fis part de ma décision aux personnes qui avaient assisté à l'examen; quand j'annonçai, qu'après avoir obtenu

le consentement du malade, j'allais à l'instant lui faire ouvrir le ventre, il y eut chez quelques-uns comme un mouvement de surprise. Il est certain qu'à s'en tenir aux apparences, ce garçon qui était venu à pied à l'Hôtel-Dieu ne paraissait nullement en danger, il n'avait point de fièvre, la température était à 37°,4, les vives douleurs des premiers jours s'étaient amendées, on ne trouvait aucun symptôme de péritonite, on ne constatait même pas d'empâtement dans la fosse iliaque droite; la poussée aiguë d'appendicite semblait éteinte, c'était un de ces cas que, dans certaines classifications, cliniquement sans valeur, on eût probablement rangés sous la rubrique d'appendicite pariétale. Malgré cette apparente bénignité et me rappelant un certain nombre de cas analogues où l'opération faite sur mes conseils avait démontré l'existence d'une appendicite avec gangrène, perforation et péritonite, je n'eus pas un instant d'hésitation. J'étais d'autant plus convaincu de la nécessité de l'intervention chirurgicale immédiate, que le pouls était accéléré, bien que la température fût normale; il y avait 104 pulsations; enfin les signes de toxicité, l'urobilinurie et l'albuminurie ne me disaient rien qui vaille. Le malade accepta fort bien l'opération, qui fut pratiquée par mon ancien interne, le Dr Marion, chef de clinique de M. Duplay.

Voici quels en furent les résultats : après incision classique et ouverture du péritoine, la séreuse apparaît saine partout, même au voisinage du cæcum; pas de liquide, pas d'exsudat, pas d'adhérences, pas de traînées arborescentes; en un mot, aucune apparence de lésion. La première impression fut qu'il n'y avait pas d'appendicite. Mais en poursuivant ses investigations et en portant son doigt vers le petit bassin, l'opérateur crève une collection purulente d'odeur infecte. On peut estimer à 60 grammes environ la quantité de liquide évacuée. L'appendice à type descendant était comme noyé dans cet abcès péri-appendiculaire; il est énorme, entouré de fausses membranes et *en partie sphacélé;* on le détache au ras du cæcum, on draine largement la plaie et on termine l'opération.

Vous voyez ici l'appendice : sur ses parois sont de larges

plaques de gangrène ; dans la partie inférieure du canal appendiculaire largement dilatée et transformée en cavité close, est une grosse concrétion calculeuse.

Croyez-vous maintenant, Messieurs, que l'opération immédiate fût nécessaire et pressentez-vous ce qui serait arrivé si cette appendicite à forme *gangreneuse* eût continué ses ravages? Que cet exemple vous serve de leçon ; il vous montre, une fois de plus, que la gravité des lésions appendiculaires n'est pas toujours en rapport, il s'en faut, avec l'intensité des symptômes. Voilà un jeune garçon qui nous arrive au quatrième jour de son appendicite : la phase douloureuse a presque disparu, la fièvre est tombée, on serait tenté de croire à la convalescence, mais ne vous y fiez pas ; l'appendicite prépare ses coups, la traîtresse, les parois de l'appendice sont gangrenées et de graves événements sont proches. L'intervention chirurgicale est heureusement arrivée à temps.

Toutefois, l'opération ne donna pas ici l'amélioration rapide qu'on obtient souvent après l'opération de l'appendicite ; la raison, c'est que le malade était intoxiqué ; l'ablation de l'appendice avait supprimé la cavité close appendiculaire, ce laboratoire des toxines, mais les organes, le foie, les reins étaient encore imprégnés et adultérés. Pendant la journée du mercredi, la situation fut critique ; le malade était abattu, son visage était grippé et subictérique, le hoquet était fréquent, les urines étaient rares et albumineuses, la température atteignait 38°3, le pouls était à 106. On pratiqua deux injections de sérum, chacune de 500 grammes. La nuit fut meilleure. Le lendemain jeudi, le malade était moins abattu, le hoquet avait presque cédé, la température était à 37°,4, le pouls à 96, le facies était meilleur, mais

encore subictérique. Dans les urines brunâtres, l'urobiline persistait ; mais chose importante, l'*albumine avait disparu*. Le vendredi, la situation s'est franchement améliorée, le malade n'est presque plus ictérique, les urines sont plus claires, l'urobiline diminue, il y a une selle de coloration normale. Deux jours plus tard, le dimanche, la teinte ictérique a complètement disparu, l'urine *ne contient plus d'urobiline*, la guérison paraît assurée. Quelques jours après, en effet, ce jeune garçon était complètement guéri.

Je considère cette observation comme une démonstration évidente de la toxicité de l'appendicite. La toxine appendiculaire ayant adultéré le foie et le rein, l'intoxication s'était traduite chez ce garçon par l'urobilinurie avec teinte ictérique et par l'albuminurie. On enlève l'appendice, foyer d'intoxication, et en vingt-quatre heures l'albumine disparaît ; l'urobilinurie (urobiline et pigment brun dans l'urine) diminue progressivement et cesse trois jours plus tard; à ce moment, le malade a repris son teint normal, et toute trace de jaunisse a disparu.

Je me rappelle avoir plusieurs fois constaté la teinte subictérique chez des gens atteints d'appendicite, mais comme mon attention n'était pas spécialement attirée sur ce côté de la question, je ne m'en étais pas autrement occupé. Il y a quelques semaines, je voyais un jeune homme atteint de péritonite appendiculaire, qui fut opéré avec plein succès, par M. Second, bien que la péritonite fût diffuse; à mon premier examen, je fus frappé de la *teinte ictérique* des conjonctives, teinte qui disparut peu de temps après l'opération; il s'agissait évidemment d'intoxication hépatique d'origine appendiculaire.

M. Routier qui, sur ma demande, a bien voulu consulter ses notes, a retrouvé deux cas d'appendicite avec ictère. Le premier cas concerne une fillette de onze ans opérée à chaud et guérie de son appendicite; elle avait, dès le début de sa maladie, une *teinte subictérique* qui devint franchement ictérique le surlendemain. Le second cas concerne un homme de vingt-neuf ans, opéré d'urgence et guéri de son

appendicite; la *teinte subictérique* qui existait le jour de l'opération était ictérique le lendemain.

M. Hartmann, à qui je racontais des observations d'intoxication appendiculaire avec retentissement hépatique, a eu l'obligeance de me communiquer le fait suivant : un jeune homme de vingt-deux ans, n'ayant jamais eu le moindre symptôme intestinal, fut pris, en septembre 1897, huit jours après sa rentrée du régiment, de douleurs abdominales nettement localisées à la fosse iliaque droite. M. Dreyfus-Brissac fit le diagnostic d'appendicite et prescrivit le laudanum, le repos et la diète. La crise aiguë une fois passée, ce jeune homme conserva au côté droit de l'abdomen une sensation pénible qui s'accentuait avec les secousses et avec les fatigues. En même temps, le teint restait *un peu jaune* et le foie paraissait augmenté de volume; aussi M. Dreyfus-Brissac envoya-t-il son malade faire une cure à Brides. Le 2 octobre 1898, nouvelle attaque d'appendicite plus violente que celle de l'année précédente. Cette fois encore, on constate une *teinte subictérique et on trouve de l'albumine dans les urines*. Le 14 octobre, M. Hartmann pratique à froid l'ablation de l'appendice. La guérison survient rapidement sans accidents; le 23 octobre, la teinte subictérique et l'albuminurie *avaient disparu*. L'appendice fut examiné après l'opération; il était sain dans ses deux premiers centimètres : à ce niveau était un rétrécissement fibreux et au-dessous du rétrécissement le canal dilaté en cavité close était rempli d'un liquide muco-purulent. La muqueuse de cette partie terminale était rougeâtre et boursouflée.

Le Dr Valmont m'a raconté le fait suivant : un homme de quarante-cinq ans, ayant eu déjà plusieurs attaques d'appendicite, était venu à Paris pour demander conseil au point de vue de l'opération; il fut pris, peu de temps après, d'une nouvelle attaque terrible, *avec teinte ictérique*, et il succomba en trois jours.

La teinte subictérique existait également chez deux malades dont je vais parler dans un instant et qui ont succombé l'un et l'autre à l'intoxication des centres nerveux. Maintenant que l'attention sera attirée sur ce fait, j'ai la

conviction que la teinte ictérique, l'urobilinurie et l'albuminurie et peut-être même l'ictère vrai seront assez fréquemment signalés au cours de l'appendicite. La recherche de ces signes s'imposera, à l'avenir, car ils entrent pour une bonne part dans le pronostic de l'appendicite; ils sont les témoins de l'imprégnation de l'économie par les toxines appendiculaires, ils sont un argument de plus en faveur de l'intervention rapide qui supprime ainsi la source du poison.

La teinte subictérique du visage et des conjonctives, chez un individu atteint d'appendicite, n'est pas faite pour simplifier le diagnostic. Il y a des cas où l'appendice incriminé remonte si haut derrière le cæcum et le côlon ascendant (type remontant) que les douleurs de l'appendicite, tout en existant au point de Mac Burney, peuvent irradier jusqu'à la région sous-hépatique. Supposez qu'en pareille circonstance le malade soit atteint d'un léger ictère (c'était le cas chez le malade que nous avons vu avec M. Segond) et vous conviendrez qu'au premier abord les apparences sont trompeuses, l'idée de coliques hépatiques se présente naturellement. Au cas de colique hépatique, ce sont les pigments de la bile qu'on retrouve dans l'urine, mais ce signe différentiel ne serait pas suffisant car il se peut que l'intoxication appendiculaire détermine également de l'ictère vrai; ce qui est le plus important, c'est qu'au cas de colique hépatique, le foyer douloureux n'a ni son origine, ni son maximum d'intensité au point de Mac Burney, les douleurs sont sous-hépatiques, dans les parages de la vésicule biliaire avec irradiations scapulaire et thoracique. On ne confondra donc pas la colique hépatique suivie d'ictère avec la teinte ictérique de l'appendicite.

L'apparition de la teinte ictérique au cours de l'appendicite soulève une question de pronostic des plus importantes. Vous n'avez pas oublié qu'une des complications les plus terribles de l'appendicite est l'infection du foie; il y a quelques semaines, je consacrais une leçon à ce « *foie appendiculaire* », criblé d'abcès, dus à la migration du colibacille exalté en cavité close. L'ictère est un des symptômes de cette infection hépatique; l'appendicite peut donc provo-

quer la jaunisse dans deux conditions bien différentes, il y a un ictère par *intoxication* et un ictère par *infection*. Dans l'ictère par intoxication, celui que nous étudions aujourd'hui, la jaunisse est le plus souvent légère, l'analyse des urines décèle habituellement l'absence de pigment biliaire et la présence d'urobiline et de pigment brun. Cet ictère par intoxication apparaît dès les premiers jours de l'appendicite; il est habituellement le seul témoin de l'adultération hépatique, il n'est accompagné ni de fièvre, ni de douleurs, ni de symptômes bruyants; faute d'attention, il pourrait presque passer inaperçu. Tout autre est l'ictère consécutif à l'infection du foie par le colibacille; d'abord, c'est un ictère vrai; en second lieu, il apparaît assez tardivement, au décours de l'appendicite ou en pleine convalescence; il est précédé de symptômes bruyants qui annoncent l'infection hépatique : violents frissons, grands accès de fièvre, douleurs à l'hypocondre, accroissement rapide du volume du foie. La jaunisse consécutive à l'appendicite est donc un symptôme qui doit être diversement interprété; tantôt l'ictère fait partie d'un syndrome qui révèle une infection hépatique toujours mortelle quoi qu'on fasse (ictère infectieux); tantôt l'ictère est le témoin d'une intoxication hépatique légère et curable si l'on intervient à temps (ictère toxique). Toutefois, l'ictère toxique peut n'être que le premier degré ou le premier effet d'une intoxication généralisée des plus redoutables.

Je ne vous ai parlé jusqu'ici que de l'action des toxines appendiculaires sur le foie et sur le rein, mais l'économie tout entière étant intoxiquée, l'intoxication peut se révéler par des accidents de différente nature, notamment par des accidents nerveux. En voici des exemples :

L'observation publiée par M. Rénon met bien en relief le rôle de l'intoxication appendiculaire et les terribles accidents nerveux qui peuvent en être la conséquence. Voici cette observation[1] : « M. X..., âgé de trente-trois ans, avec qui j'étais amicalement lié, a subi, en quatre années, trois crises

1. Rénon. De l'intoxication dans l'appendicite, *Le Bulletin médical*, 1898, p. 541.

d'appendicite et a succombé à la dernière. La première crise débuta brusquement le 10 mai 1894 : elle se caractérisa par une douleur fixe au point de Mac Burney, des vomissements et par de la défense musculaire quand on touchait la région appendiculaire : le pouls était à 96 et la température de 38°,2. Ne connaissant pas la question de l'appendicite comme je l'ai approfondie depuis, et déférant au désir du malade qui ne voulait absolument pas voir de chirurgien, je soignai l'affection avec les moyens dits médicaux; j'appliquai sur le ventre des cataplasmes laudanisés et une vessie de glace, et, après huit jours d'un état très sérieux, le malade entrait en convalescence. Il eut encore de temps en temps quelques douleurs dans la fosse iliaque droite pendant l'année 1896, et je lui fis comprendre la nécessité de se faire enlever son appendice : mais il ne voulut pas entendre parler d'une opération, prétendant qu'il guérirait d'une seconde crise aussi facilement que de la première. Celle-ci ne se fit pas très longtemps attendre, car elle apparut au mois de juin 1897 : il la soigna à mon insu, évitant de me faire appeler, par crainte du chirurgien, et il ne m'en fit part qu'au mois de décembre 1897, en venant me consulter sur une pleurésie dont il avait été atteint au Havre pendant le mois de septembre dernier : je constatai quelques frottements pleuraux du côté gauche.

« Dans la seconde quinzaine du mois de janvier dernier (1898), alors que je soignais son père pour une pneumonie grippale, on me prévint le 22 janvier au soir, qu'il avait été pris de violentes douleurs abdominales, la nuit précédente, et que, pour éviter de me rencontrer, il était sorti dès le matin; j'appris plus tard qu'il avait fait de nombreuses courses à pied et en voiture, jusque dans la banlieue de Paris. Je fis part à la famille de mes craintes, en déplorant la pusillanimité de mon ami. La nuit du 22 au 23 janvier fut mauvaise : les douleurs devinrent intolérables, et les vomissements se succédèrent sans interruption depuis minuit. Il ne voulut pas m'envoyer chercher et demanda un médecin dans le quartier : mon confrère porta immédiatement le diagnostic d'appendicite, fit une piqûre de morphine et pria instamment qu'on me fît prévenir, ce que le malade ne

permit que le lendemain matin, 22 janvier, à onze heures.

« Je le vis à midi et le trouvai dans un état lamentable, malgré une température axillaire de 37°,1, et un pouls à 80. Le ventre était très douloureux au point de Mac Burney et de plus un peu ballonné : le visage et les extrémités présentaient déjà une teinte légèrement violette[1]. Je ne cachai pas ma mauvaise impression à la famille qui me pria d'appeler M. Routier. M. Routier vit le malade avec moi à quatre heures de l'après midi, confirma le diagnostic d'appendicite et prévint les parents qu'il faudrait intervenir; mais nous remîmes l'opération au lendemain, le pouls n'étant qu'à 80, la température à 37, et une accalmie manifeste s'étant produite depuis le matin dans les signes généraux. Le 24 janvier, nous revînmes avec M. Routier et nous trouvâmes la situation considérablement aggravée. Le malade tousse, sans que rien d'appréciable puisse être noté à l'auscultation de la poitrine, mais la toux est extrêmement pénible. Le ventre est très douloureux : du hoquet et des vomissements poracés sont apparus dans la nuit. Il n'y a pas eu de gaz rendus depuis la veille, mais une sorte de diarrhée toxique s'est installée dans la soirée et le malade a eu huit selles liquides, très abondantes et très fétides. La température est toujours basse, 37°,2, et le pouls à 80, mais inégal, irrégulier, intermittent : le facies est franchement péritonéal avec les yeux excavés, le nez effilé, le visage grippé et violacé. On transporte le malade rue Bizet, et l'opération est décidée pour quatre heures.

« Au moment de l'opération, l'état était devenu encore plus critique : le visage s'était cyanosé, la respiration était difficile et une syncope s'était produite pendant le trajet en voiture. La chloroformisation fut pénible, la figure bleuissant presque constamment. A l'ouverture du péritoine, du pus s'échappe de la fosse iliaque : les anses intestinales sont rouges, dépolies; l'appendice, très long, est attiré au dehors et réséqué; il est très atteint, formé de trois parties renflées,

1. M. Renon m'a dit avoir constaté à ce moment une légère teinte *subictérique*.

séparées par trois étranglements; son extrémité libre présente une très petite perforation par laquelle s'écoule du pus. L'opération terminée, l'existence de la péritonite fait porter le pronostic le plus grave. La nuit du 24 au 25 janvier fut mauvaise, avec gêne croissante de la respiration et vomissements incessants. Le 25 janvier, la température ne dépasse pas 37°,3; le pouls oscille entre 89 et 90, faible, inégal et irrégulier; la cyanose et l'oppression persistent toute la journée. La nuit du 25 au 26 janvier fut plus mauvaise encore que la précédente : le malade n'eut aucune trêve, constamment secoué par des vomissements presque noirs et des accès de suffocation. Le 26 janvier, au matin, nous trouvâmes le corps tout cyanosé, la température à 37°,5, le pouls à 160, filiforme, presque incomptable, et le malade succomba à trois heures de l'après-midi au milieu de symptômes bulbaires, avec de la cyanose et de l'asphyxie, dans une syncope.

« Si j'ai insisté si longuement sur ce fait clinique, c'est qu'il montre, mieux que toutes les discussions possibles, le rôle de l'intoxication dans certaines formes d'appendicite : la cause de la mort réside tout entière dans une *intoxication* générale de l'organisme avec prédominance bulbaire, caractérisée pas la cyanose, les irrégularités du pouls, les accès syncopaux, comme on l'observe dans d'autres intoxications, microbiennes ou non. Cette observation est encore intéressante à deux points de vue. Elle met bien en lumière le processus pathogénique de la cavité close dans la genèse des accidents : l'appendice présentait trois cavités closes, deux anciennes, répondant aux deux crises antérieures, et une récente, cause de la crise terminale, compliquée d'une perforation de l'organe à sa partie terminale; ces cavités closes étaient séparées l'une de l'autre par du tissu fibreux, divisant l'appendice en quatre compartiments. Il existait donc une cavité close répondant à chaque crise d'appendicite catarrhale oblitérante. Ce fait indique enfin le peu de confiance qu'il faut avoir dans l'état presque normal de la température (qui n'a dépassé 37°,3 que quelques heures avant la mort), et dans la rémission souvent trompeuse qui suit le grand fracas du début des accidents appendiculaires :

pour éviter ou retarder une opération presque toujours inévitable, on a tendance à s'illusionner sur l'état du malade, et on perd un temps précieux qui ne permet souvent plus d'intervenir à temps. »

Dans le cas suivant, les accidents toxiques de l'appendicite ont revêtu une autre forme; vous allez en juger. Le 3 septembre 1898, j'étais appelé en consultation avec MM. Legry et Hartmann, auprès d'une femme de cinquante ans, atteinte d'appendicite. Cinq jours avant notre consultation, le 30 août, sans prodromes, sans le moindre trouble intestinal antérieur, cette dame avait éprouvé, vers le soir, des douleurs intestinales, plus vives à droite qu'à gauche. La nuit suivante fut mauvaise, les douleurs augmentèrent d'intensité, sans vomissements. Le lendemain, se sentant améliorée, la malade fit une promenade en voiture, mais le surlendemain, 1er septembre, les douleurs abdominales ayant reparu encore plus vives, on prescrivit le repos au lit. Depuis la matinée du 30 août, la constipation a été absolue, des lavements purgatifs, plusieurs fois répétés, n'ont provoqué ni selles ni gaz; le ballonnement du ventre simule une occlusion intestinale. La température est à 38°,6. Au moment de notre consultation, le 3 septembre, à neuf heures du matin, les douleurs, la constipation et le météorisme abdominal sont les symptômes dominants; ils rappellent le cas publié par MM. Albarran et Caussade[1]. J'examine la malade et, bien que le ventre soit partout sensible et distendu, la douleur à la pression, la défense musculaire et l'hyperesthésie prédominent si nettement au point de Mac Burney, que je n'hésite pas à confirmer le diagnostic d'appendicite.

Nous décidons l'intervention chirurgicale, il y avait même urgence; aussi l'opération fut-elle pratiquée, à deux heures de l'après-midi, par M. Hartmann. A l'ouverture du péritoine, apparaissent des lésions de péritonite et un foyer purulent qui fuse vers la région lombaire. Le cæcum étant doucement attiré et décollé par en bas, l'opérateur ren-

1. Albarran et Caussade. *Presse médicale*, 23 juillet 1898.

contre une deuxième collection purulente fétide. L'appendice plonge dans cet abcès; on le décolle, on le lie, on l'extirpe et on place trois drains : un vers la région lombaire, un second vers l'excavation et un troisième debout. Au moyen de mèches de gaze stérilisée, on limite le foyer du côté interne et on fait le pansement à la gaze iodoformée. L'appendice enlevé est examiné en détail. La partie qui confine à l'insertion cæcale est saine, mais, un peu plus bas, le canal est oblitéré par un calcul; la partie sous-jacente, la cavité close, est dilatée et gangrenée, on y voit, en P, une perforation de plusieurs millimètres de diamètre. Ces détails sont reproduits sur la figure que voici :

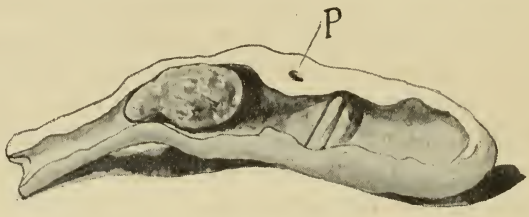

Appendicite gangreneuse et perforée, péritonite et double collection purulente, telles étaient les lésions qui motivaient la décision que nous avions prise et l'urgence de l'opération. Dans la soirée, la malade se sentit soulagée et la journée du lendemain, 4 septembre, fut bonne. Le surlendemain, 5 septembre, bien que la situation parût favorable, on constate une légère teinte *subictérique*. Le 6 septembre, à sa visite du matin, M. Hartmann trouve à la malade un air étrange, elle est peu nette dans ses réponses, on prescrit 30 grammes de citrate de magnésie; à dix heures surviennent des idées délirantes; malgré ses divagations, la malade reconnaît son mari. A midi, elle est sans connaissance, elle répète continuellement les mêmes mots et lance des cris inarticulés. On injecte 300 grammes de sérum. Les cris hydrencéphaliques continuent toute la journée. Je vois la malade à sept heures du soir avec MM. Hartmann et Legry; on me rend compte de l'état cérébral, qui est survenu soudainement dans la matinée, sans vomissements, sans dou-

leurs de tête, sans raideur de la nuque, sans aucun symptôme de méningite vraie. La malade a eu une garde-robe dans l'après-midi, elle urine seule, elle avale bien le liquide qu'on verse dans sa bouche. Pendant mon examen, la malade, immobile, l'œil fixe, pousse de temps en temps un cri bref et strident, un vrai cri hydrencéphalique. La perte de connaissance est absolue, les pupilles sont égales, la respiration est un peu accélérée, mais non dyspnéique ; il n'y a ni paralysie oculaire, ni paralysie faciale, ni hémiplégie, ni contractures. Avec tous ces symptômes négatifs, il est difficile d'admettre une méningite au vrai sens du mot, mais nous portons néanmoins le plus grave pronostic.

Nous prescrivons l'application de douze sangsues derrière les oreilles pour obtenir une forte émission sanguine et on donne deux cuillerées à café d'élixir polybromuré d'Yvon. La situation ne se modifie pas, les cris hydrencéphaliques persistent, sans aucun autre symptôme, et la malade succombe dans la matinée; elle succombe, en vingt-quatre heures, à son intoxication cérébrale.

L'analyse des urines ne fournit que des résultats négatifs : quantité des urines en vingt-quatre heures, 820 grammes. — Densité, 1,020. — Réaction acide — ni sucre, ni bile, ni albumine, ni iode.

Éléments fixes. . .	46	grammes	par litre,	soit :	37	par jour.
Urée.	7,56	—	—	—	6,19	—
Acide urique. . . .	0,04	—	—	—	0,03	—
Chlorure de sodium.	4,2	—	—	—	3,4	—
Acide phosphorique.	1,2	—	—	—	0,98	—

Ces jours derniers, M. Gérard Marchant, à qui je racontais ce fait, a eu l'obligeance de me faire part d'un cas analogue. Il s'agit d'une fillette opérée pour une péritonite appendiculaire. Les suites de l'opération sont excellentes, quand le surlendemain on constate une teinte *subictérique* des conjonctives; dans la soirée, l'agitation commence, la tête est agitée de mouvements involontaires, la petite malade pousse des cris, perd connaissance et succombe dans la journée du lendemain, sans fièvre, sans accélération du pouls; elle meurt

intoxiquée, dit avec raison M. Gérard Marchant, et non infectée. C'est donc à l'intoxication qu'il faut rapporter la mort dans certains cas d'appendicite, alors que les accidents péritonéaux ont été conjurés par l'opération.

Dans le même ordre d'idées, l'observation suivante m'a été communiquée par M. Routier. Une jeune religieuse est opérée d'appendicite le 20 janvier 1897. Les suites de l'opération sont d'abord excellentes ; le ventre est souple, l'intestin fonctionne bien, il y a des gaz et une garde-robe. Soudain, le pouls devient rapide, la malade très agitée est prise d'asphyxie locale des extrémités, de convulsions des yeux et de la face, de torsion des membres, symptômes simulant l'hystéro-épilepsie ; les yeux restent convulsés pendant vingt-quatre heures, l'anesthésie envahit tout le corps et la malade succombe.

Tels sont les accidents toxiques. Il ne faut pas confondre les accidents dus à l'intoxication avec les accidents dus à l'infection. J'ai déjà fait cette distinction à propos de l'ictère d'origine appendiculaire ; à tous les points de vue, l'ictère toxique doit être différencié de l'ictère infectieux. La même remarque s'applique aux accidents d'ordre nerveux : les uns sont dus à l'intoxication, les autres à l'infection. Dans deux cas, cités par M. Berthelin et par M. Piard, l'infection a abouti à des abcès de l'encéphale, mais ces infections à distance sont plus tardives que les accidents de toxicité, de plus elles sont précédées ou accompagnées d'un cortège symptomatique et d'infections multiples, pneumonie, phlegmon parotidien, etc., qui ne font pas partie du tableau de l'intoxication.

Voici encore une observation qui m'a été communiquée par M. Routier : Une jeune enfant de onze ans tombe malade le samedi matin ; elle a des nausées, de la diarrhée verte et des douleurs dans le côté droit du ventre. On pense à une appendicite, et on ordonne de la glace sur le ventre et de l'opium ; dans la nuit, surviennent des vomissements. Dès le lendemain matin dimanche, la langue est sèche, rôtie, le visage est anxieux, le ventre très ballonné, le pouls est à 120 ; la

température, peu élevée, est à 38°,5. Ce même dimanche matin, M. Routier voit la petite malade en consultation à onze heures. Il trouve la situation très alarmante ; tous les symptômes se sont accentués, et il porte le diagnostic de péritonite généralisée consécutive à une appendicite perforée. Il pratique l'opération à midi, et, à sa grande surprise, il ne constate que quelques traces très légères de péritonite ; la péritonite n'est qu'à l'état d'ébauche, mais l'appendice est énorme, « il a trois fois son volume normal, il est dur comme du bois, il n'est ni gangrené, ni perforé ».

Après l'opération, une détente se produit, les vomissements cessent, le pouls se relève. Mais cette amélioration est de courte durée, car l'intoxication a déjà fait son œuvre, et vingt-quatre heures plus tard, malgré la cessation des accidents péritonéaux, l'enfant succombait dans le collapsus, empoisonnée par les produits toxiques de la cavité close. J'ai pu étudier l'appendice de cette enfant ; il était très volumineux, très dur, comme en érection ; il contenait deux calculs, et c'est au-dessus des calculs, libres dans la cavité, que le canal appendiculaire avait été oblitéré par la tuméfaction des parois de l'appendice. Le colibacille et le streptocoque étaient les agents virulents de cette cavité close. Il n'y avait ni ulcération, ni gangrène, ni perforation de l'appendice.

La clinique et les expériences de laboratoire sont d'accord pour démontrer la *toxicité de l'appendicite*. Les observations que je viens de citer prouvent que l'intoxication peut être légère, ou intense et même mortelle. L'intoxication est légère quand elle se limite à l'adultération du foie ; elle se traduit par une teinte subictérique et par l'urobilinurie. L'adultération des reins se traduit par l'albuminurie. Chez notre premier malade, ces deux symptômes, albuminurie et urobilinurie, ont cédé après l'ablation du foyer appendiculaire intoxiquant ; ce fait clinique a la précision d'un fait expérimental. Dans le cas de MM. Hartmann et Dreyfus-Brissac, l'adultération du foie fut plus intense et plus durable. Dans le cas que nous avons observé avec MM. Hartmann et Legry et qui se termina par la mort avec symptômes

cérébraux, la teinte ictérique avait été un signe précurseur. Même remarque pour le cas de M. Gérard Marchant. Dans le cas publié par M. Renon, et qui s'est terminé par la mort avec symptômes bulbaires, la teinte ictérique avait également apparu comme témoin de la toxicité. Il résulte de cette étude, que la teinte ictérique, l'urobilinurie et l'albuminurie survenant au cours de l'appendicite doivent être considérées comme des signes de toxicité.

Tant que l'intoxication se limite au foie et aux reins, le pronostic est peu grave, mais, en fait d'appendicite, on ne sait jamais ce qui peut arriver. Le malade dont M. Valmont m'a raconté l'histoire est mort au troisième jour de son appendicite avec ictère. La malade que nous avions vue avec MM. Hartmann et Legry avait été fort améliorée par l'opération, quand éclatèrent soudainement les symptômes d'intoxication cérébrale avec cris hydrencéphaliques. La malade de M. G. Marchant a été enlevée dans les mêmes conditions. Une des malades de M. Routier n'a pas succombé à des accidents péritonéaux, elle n'est pas morte infectée, elle est morte intoxiquée avec symptômes typhoïdes et collapsus. Une autre malade de M. Routier est morte d'intoxication suivie d'accidents épileptiformes Le malade de M. Renon est mort avec des accidents d'intoxication bulbaire : dyspnée asphyxiante, cyanose extrême, accélération considérable du pouls, sans élévation de température.

L'appendicite, maladie *toxi-infectieuse* au premier chef, n'est donc pas seulement redoutable par les infections terribles qu'elle provoque, infection péritonéale et infections à distance, elle est encore redoutable parce qu'elle intoxique ses victimes en même temps qu'elle les infecte ; parfois même, l'intoxication prend le dessus sur l'infection. *L'appendicite, c'est la grande maladie abdominale !* nulle autre ne peut lui être comparée ; par sa fréquence, par ses allures, par ses surprises, par sa gravité, elle doit toujours nous tenir en éveil. Aussi faut-il apprendre à la bien dépister afin d'agir sans retard ; il y a là un foyer toxi-infectieux quon doit supprimer dès qu'il se démasque ; agir autrement, attendre, tergiverser, temporiser, c'est aller au-devant des pires catas-

trophes; tout ce que j'ai vu depuis mes dernières communications à l'Académie n'a fait que rendre mes convictions plus inébranlables. Aussi je ne saurais le proclamer assez haut; le seul traitement rationnel de l'appendicite, c'est l'intervention chirurgicale précoce, c'est l'ablation du foyer toxi-infectieux; avec un bon diagnostic et avec une opération faite suivant les règles de l'art, *on ne doit jamais mourir d'appendicite*. Une telle affirmation est consolante.

Je termine cette leçon par les conclusions suivantes :

1° La *toxicité* de l'appendicite est confirmée par la clinique et par les expériences de laboratoire.

2° Cette toxicité est légère, intense et même mortelle.

3° Dans sa forme la plus habituelle et la plus bénigne, la toxicité se traduit par la teinte subictérique avec urobilinurie et par l'albuminurie.

4° La teinte ictérique, témoin de l'adultération du foie, est parfois l'avertissement d'une intoxication extrêmement grave, portant sur le système nerveux et se traduisant par des symptômes à forme cérébrale, à forme bulbaire, à forme typhoïde.

5° Le seul moyen de se mettre à l'abri des coups de l'appendicite, c'est de supprimer le foyer toxi-infectieux.

6° Avec un diagnostic bien fait, avec l'opération précoce, pratiquée suivant les règles de l'art, on pare à tous les accidents.

7° *On ne doit jamais mourir d'appendicite.*

DIX-HUITIÈME LEÇON

SYPHILIS DU POUMON ET DE LA PLÈVRE

Messieurs,

La syphilis du poumon a une importance de premier ordre; on la méconnaît trop souvent parce qu'on ne pense pas assez à la rechercher; elle met la vie du malade en danger et, d'autre part, elle est une occasion de véritable triomphe thérapeutique, car on rend parfois la santé, en quelques semaines, en quelques mois, à des gens qui semblaient arriver à la période ultime de la phtisie pulmonaire.

Broncho-pneumonies d'apparence tuberculeuse, cavernes simulant la phtisie, gangrène, sclérose pulmonaire, dilatation des bronches, telles sont les manifestations de la syphilis pulmonaire, sans compter les adénopathies médiastines et les pleurésies syphilitiques qui trouveront leur place dans le cours de cet exposé. Mais avant d'entreprendre l'étude clinique de ces diverses manifestations syphilitiques, précisons un premier point : à quelle date la syphilis peut-elle atteindre le poumon ; est-ce à une époque voisine de l'infection ou à une époque éloignée ; en d'autres termes, existe-t-il une syphilis pulmonaire précoce et une syphilis pulmonaire tardive? Cette distinction en lésions

syphilitiques précoces et tardives est nettement accentuée dans quelques organes, au cerveau, à la moelle épinière, aux reins, etc. Voyez la syphilis cérébrale ; ses lésions sont tantôt tardives, tantôt précoces. Les lésions tardives, artérite oblitérante ou ectasiante, lésions gommeuses ou scléro-gommeuses, lésions ostéo-périostiques, et méningo-encéphaliques (paralysie générale), toutes ces lésions s'observent à titre d'accidents tertiaires, bien des années après l'infection syphilitique. Mais il existe également une syphilis cérébrale précoce, très précoce, qui se cantonne presque exclusivement aux artères de l'hexagone de Willis et qui peut déterminer, dès les premiers mois de l'infection syphilitique, des endartérites oblitérantes avec ramollissement cérébral et hémiplégie, et des artérites ectasiantes avec rupture d'anévrisme, hémorragie méningée et mort par apoplexie.

Cette distinction en lésions syphilitiques précoces et tardives n'est nulle part plus accusée qu'aux reins. Veuillez vous rappeler ce que je vous en ai dit tout récemment; il y a une syphilis rénale précoce et une syphilis rénale tardive. La syphilis rénale tardive, tertiaire, se manifeste presque toujours sous forme de néphrite chronique avec ou sans association de lésions gommeuses, scléro-gommeuses et amyloïdes, tandis que la syphilis rénale précoce, celle qui apparaît dès les premiers mois après le chancre, crée une néphrite syphilitique aiguë, suraiguë, parfois des plus redoutable.

On croyait autrefois que la syphilis n'atteignait les organes qu'à une période avancée de l'infection, à la période dite tertiaire ; il n'en est pas ainsi, il s'en faut; certains organes peuvent être frappés par la syphilis, d'une façon tout à fait précoce, et quoique précoces, les lésions sont loin d'être légères ou bénignes ; leur gravité est au moins comparable aux lésions tertiaires des phases avancées de la syphilis.

Eh bien, je pose de nouveau la question : y a-t-il une syphilis pulmonaire précoce, contemporaine des premiers mois de la syphilis, et une syphilis pulmonaire tardive n'apparaissant qu'aux époques éloignées ? La réponse est catégorique ; les lésions syphilitiques du poumon ne sont

jamais ou pour ainsi dire jamais précoces. Remarquez, je vous prie, que je parle du poumon et non des bronches; la bronchite, elle, peut être l'une des manifestations les plus précoces de l'infection syphilitique. Que de gens qui n'avaient antérieurement ni laryngite, ni trachéo-bronchite et qui, une fois syphilitiques, s'enrhument avec la plus grande facilité. Ils prennent une laryngite, ils ont une extinction de voix, on les examine au laryngoscope et on trouve de l'érythème laryngé ou des syphilides érosives. Ils prennent une trachéo-bronchite, ils frissonnent, ils toussent, ils expectorent, ils transpirent la nuit, on entend à l'auscultation des râles sibilants, des râles muqueux, et faute de penser à la syphilis qu'ils ont récemment contractée, on met cette bronchite sur le compte d'une grippe ou d'un refroidissement banal. Cette trachéo-bronchite syphilitique peut se répéter plusieurs fois, dès les premières années de l'infection, elle éveille parfois des idées non justifiées de tuberculose, c'est pour ces soi-disant bronchites, dont la cause est trop souvent méconnue, qu'on envoie les malades faire une cure au Mont-Dore, à Cauterets, aux Eaux-Bonnes, à Luchon, alors qu'on aurait dû commencer par leur prescrire le traitement mercuriel. La laryngo-trachéo-bronchite est donc une des manifestations précoces de l'infection syphilitique; les pneumopathies syphilitiques, au contraire, sont des manifestations tardives et parmi toutes les autres déterminations viscérales, il n'en est pas, dit fort judicieusement M. Mauriac[1], qui se développe à une époque plus reculée. Cette règle me paraît absolue et, à part quelques cas exceptionnels, on peut dire de la syphilis du poumon, qu'elle n'apparaît qu'aux époques du tertiarisme.

Après ces quelques explications préliminaires, entrons dans notre sujet et occupons-nous d'abord de l'anatomie pathologique macroscopique et microscopique de la syphilose du poumon.

Le syphilome pulmonaire est circonscrit ou diffus. Le syphilome circonscrit, la gomme, est assez rare. Arrondies

1. Mauriac. *Syphilis tertiaire et syphilis héréditaire*, 1890, p. 639.

ou ovoïdes, les gommes du poumon ont des dimensions variables; elles ne dépassent pas le volume d'un pois, d'une cerise, ou elles atteignent les proportions d'un œuf, d'une orange et au delà. Indurées et grisâtres à la première phase de leur évolution, elles finissent par se ramollir, elles se transforment en une bouillie jaunâtre qui peut se déverser dans une bronche en laissant à sa place une cavité, une caverne gommeuse dont les parois sont formées de tissu fibroïde. Sous l'influence du processus de guérison, les parois de la caverne peuvent bourgeonner, la cavité se rétrécit et finit par disparaître; elle est remplacée par un tissu cicatriciel de guérison.

Le syphilome diffus, infiltration syphilitique de Tiffany, est plus fréquent que la gomme. Ce syphilome diffus, infiltré, a les apparences de la broncho-pneumonie; M. Rémy en a donné une bonne description à propos d'un syphilitique mort dans le service de M. Cuffer. A l'examen microscopique, dit M. Rémy, « la tumeur est constituée par un certain nombre de noyaux de broncho-pneumonie à divers états (catarrhal, fibrineux et caséeux). Il n'existe pas d'encapsulement bien net par une zone de tissu fibreux, comme dans les gommes, sur toute l'étendue de la lésion. Cependant, en quelques points, on voit cet encapsulement; mais il n'est pas dû à un tissu de nouvelle formation, il est constitué par la cloison du lobule. On ne trouve pas une artère comme centre de lésions; celles-ci sont plutôt groupées autour des bronches comme dans la broncho-pneumonie. L'ensemble total résulte de plusieurs petits amas d'apparence caséeuse, entourés de zones plus vivantes. L'amas caséeux est constitué par des alvéoles pulmonaires remplis de cellules dont la forme est impossible à délimiter et qui semblent être en dégénérescence graisseuse. L'enveloppe de chaque amas caséeux est formée tantôt par une cloison fibreuse interlobulaire épaissie, tantôt par des alvéoles remplis de leucocytes et présentant des parois épaissies. On constate, en outre, dans le voisinage et dans l'épaisseur des bronches, des vaisseaux

1. Jacquin. *Thèse* de Paris, 1884, p. 30.

ou des cloisons interlobulaires, des amas de jeunes cellules qui révèlent leur état phlegmasique. »

La broncho-pneumonie syphilitique a été bien étudiée chez le fœtus et chez le nouveau-né par MM. Balzer et Grandhomme[1]; ils ont trouvé des lésions analogues à celles de la broncho-pneumonie vulgaire; toutefois, les lésions vasculaires et interstitielles leur ont paru prédominantes, tandis qu'ils ont constaté une desquamation épithéliale et des exsudats moins intenses.

Quoi qu'il en soit, que le syphilome pulmonaire diffus débute par une broncho-pneumonie à forme bâtarde, avec infiltration parenchymateuse engainant la bronche et l'alvéole, ou que le processus prédomine aux artérioles, il n'en est pas moins vrai que le syphilome diffus peut avoir une évolution rapide ou une évolution lente. Au cas d'évolution rapide, la lésion aboutit à la fonte des tissus envahis; la syphilis tertiaire détermine alors une sorte de *phagédénisme* du poumon, comme elle détermine ailleurs le phagédénisme du voile du palais ou du pharynx; ces cas-là simulent la broncho-pneumonie tuberculeuse aiguë. Au cas d'évolution lente, les lésions n'aboutissent qu'à la longue à la caséification, à l'ulcération pulmonaire, à la caverne; elles simulent la tuberculeuse chronique vulgaire. En résumé, qu'il s'agisse de syphilome gommeux circonscrit (la gomme), ou d'infiltration gommeuse diffuse (la fausse broncho-pneumonie), nous assistons à un processus pulmonaire à tendance ulcéreuse, dont l'évolution peut être rapide ou lente avec tous les intermédiaires.

Passons à l'étude clinique de la syphilis pulmonaire et commençons par les cas qui simulent la *broncho-pneumonie tuberculeuse aiguë ou subaiguë*. En voici des exemples : Le 9 mai dernier, entrait, dans notre salle Saint-Christophe, n° 12, un garçon de trente-trois ans, atteint de ce qu'il croyait être « une bronchite négligée ». Il avait été pris, disait-il, quelque temps avant, de toux, de fièvre, d'expecto-

1. Balzer et Grandhomme. *Revue mensuelle des maladies de l'enfance*, 1887.

ration, et, bien que se sentant affaibli et fatigué, il n'en avait pas moins continué son pénible métier. Un peu plus tard, il y a actuellement six semaines, il avait éprouvé, aux deux côtés de la poitrine, surtout à gauche, des douleurs aiguës, avec quintes de toux et crachats épais, sans caractères particuliers. A l'examen du malade, on trouve une zone de matité très nette à la région scapulaire droite, au niveau du quatrième et cinquième espace intercostal. A ce niveau, l'auscultation fait percevoir du souffle et des râles sous-crépitants en abondance. Cette lésion *en foyer*, mate, soufflante à son centre, crépitante à sa périphérie, n'est pas plus étendue que la paume de la main. Les jours suivants, une autre lésion symétrique, *en foyer*, avec les mêmes symptômes, matité, souffle, râles sous-crépitants, s'accentue à la région scapulaire gauche, au niveau du quatrième et cinquième espace intercostal. Les poumons sont libres dans le reste de leur étendue; à peine entend-on quelques râles sibilants disséminés.

Il ne s'agissait pas ici de pneumonie lobaire; le malade n'en avait ni les symptômes ni l'expectoration, et le pneumocoque faisait absolument défaut dans les crachats. On ne pouvait s'arrêter à l'idée de fluxion de poitrine, car la double lésion en foyer était ici nettement limitée, ce qui est le contraire dans la fluxion de poitrine, où les signes pulmonaires, pleuraux et bronchiques sont diffus. Il fallait s'arrêter au diagnostic de broncho-pneumonie double, broncho-pneumonie bâtarde, insolite et qui n'était pas comparable aux pneumonies lobulaires de la rougeole, de la grippe, de la coqueluche.

Restait à savoir quelle était la nature de cette broncho-pneumonie et faute de mieux, l'idée de tuberculose se présentait à notre esprit. Mais voilà qu'en découvrant le malade, nous apercevons sur l'épaule gauche une éruption assez confluente de grosses papules cuivrées, squameuses, ayant tous les caractères d'une éruption tertiaire syphilitique. Cette éruption non douloureuse et non prurigineuse durait depuis une vingtaine de jours et avait été précédée d'une éruption semblable, encore en évolution, à la région scapulaire droite et à la région dorsale. Le malade avait égale-

ment aux jambes et aux cuisses des cicatrices d'ulcérations syphilitiques. Interrogé sur sa vérole, il nous apprit qu'il avait été soigné deux ans avant, pour des syphilides tertiaires, à l'hôpital du Midi, par M. Mauriac, qui lui avait donné le sirop de Gibert et l'iodure de potassium. En même temps que les syphilides ulcéreuses des jambes était apparue une ostéo-périostite fort douloureuse du pied droit. La syphilis remontait à une dizaine d'années, époque à laquelle M. Mauriac avait prescrit les préparations mercurielles. Muni de ces renseignements, il était naturel de penser que cet homme, syphilitique depuis dix ans, et qui portait sur la peau une éruption tertiaire en pleine évolution, venait de faire un double foyer de broncho-pneumonie syphilitique. L'hypothèse de broncho-pneumonie tuberculeuse (ancienne broncho-pneumonie caséeuse) fut d'autant plus écartée, que l'examen des crachats, plusieurs fois répété, démontra l'absence de bacilles de Koch. Du reste, cet examen bactériologique fut doublement intéressant, car il permit non seulement d'éloigner la tuberculose, mais aussi les infections streptococcique et pneumococcique ; on ne trouvait que des cocci, quelques courts bacilles inclus ou non dans des cellules épithéliales et des globules de pus. Le diagnostic de double foyer de broncho-pneumonie syphilitique fut donc posé sans réserve.

Je soumis aussitôt le malade au traitement mercuriel et on pratiqua, pendant quinze jours consécutifs une injection huileuse de 4 milligrammes de biiodure de mercure. Ceux d'entre vous qui ont suivi attentivement l'évolution de cette broncho-pneumonie syphilitique, ceux qui ont ausculté avec soin le malade auront pu constatater la transformation hâtive de la lésion pulmonaire. Les premiers jours, avant que le traitement eût été commencé, au centre de la région mate, le souffle avait pris le timbre du souffle cavernuleux ; une destruction rapide du parenchyme pulmonaire s'opérait pendant que des râles nombreux encombraient la périphérie du foyer. Le 15 mai, c'est-à-dire dès la sixième injection mercurielle, le processus destructif fut enrayé ; des deux côtés le souffle disparut, les râles se modifièrent et trois jours après,

le 17 mai, l'expectoration avait presque disparu. Pendant que ces signes locaux s'amendaient rapidement sous notre oreille, l'éruption syphilitique cutanée pâlissait et l'état général s'améliorait tout aussi vite. A dater de ce moment, notre malade sent ses forces revenir, l'appétit reparaît et aujourd'hui, 12 juin, je le fais venir à l'amphithéâtre, afin que vous puissiez l'interroger et constater la modification qui s'est opérée dans sa santé. On ne trouve plus que des reliquats du double syphilome broncho-pneumonique, une légère submatité et quelques râles sous-crépitants. Nous allons reprendre une nouvelle série d'injections mercurielles et j'espère que, d'ici quelques semaines, toute trace de lésion pulmonaire aura totalement disparu.

Voici une observation recueillie par M. Giraudeau dans le service de M. Hayem, et consignée dans la thèse de M. Jacquin[1]. La malade a trente-cinq ans; elle tousse, et depuis une huitaine de jours la fièvre est presque continuelle, la température atteint même 40 degrés. On examine cette femme le jour de son entrée à l'hôpital, 1er février, et on trouve à la partie moyenne du poumon gauche, en arrière, dans une étendue de six centimètres environ, une zone mate, avec exagération des vibrations thoraciques, respiration soufflante et râles sous-crépitants. Rien ailleurs; le poumon droit est sain. La toux est fréquente, l'expectoration est muqueuse et abondante. Les jours suivants, on assiste à la formation rapide d'une caverne. Le 11 février, le souffle est tubaire, l'expectoration est muco-purulente; le 14, au souffle tubaire s'adjoignent de gros râles muqueux; l'amaigrissement est considérable; il y a des sueurs nocturnes. Le 21 février, c'est-à-dire en vingt jours, la caverne pulmonaire est constituée : souffle caverneux, pectoriloquie et bronchophonie dans la majeure partie du lobe moyen; gargouillement, crachats nummulaires striés de sang. La malade paraît atteinte de *pthisie aiguë*.

Le 28 février, l'examen au spéculum fait découvrir, dans le cul-de-sac latéral droit, une ulcération arrondie de la

1. M. Jacquin. Phtisie syphilitique chez l'adulte; *Thèse* de Paris, 1884.

dimension d'une pièce de 50 centimes, taillée à l'emporte-pièce, et recouverte d'une couche grisâtre très adhérente. Cette ulcération, d'apparence *gommeuse*, fournit l'indication formelle d'un traitement spécifique ; on songe alors à l'origine syphilitique possible de la pneumopathie, et on donne le sirop de Gibert à la dose de deux cuillerées par jour. Après quelques semaines de cette thérapeutique, la situation s'améliore, l'appétit revient, les crachats nummulaires, les sueurs, la fièvre disparaissent; à la place du souffle caverneux et du gargouillement, on ne perçoit plus qu'une respiration rude ; *la caverne est cicatrisée*. On suspend le traitement mercuriel qui avait provoqué de la stomatite, on prescrit tous les jours 3 grammes d'iodure de potassium, et quand la malade quitte l'hôpital elle a repris les apparences de la santé et l'ulcération gommeuse vaginale est en voie de cicatrisation. Peu après, cette femme revient se faire soigner, non plus pour son poumon, qui est en bon état, mais pour une ostéo-périostite de l'os frontal, qui céda au même traitement antisyphilitique. Il est donc indéniable que cette femme avait été atteinte, en peu de temps, d'accidents syphilitiques diversement localisés, gomme vaginale, syphilis du poumon, ostéo-périostite frontale. A en juger d'après la marche rapide et exceptionnellement grave de la lésion syphilitique pulmonaire, cette femme était destinée à mourir; elle fut sauvée par le traitement spécifique.

J'ai été témoin d'un fait du même genre. En 1881, je fus appelé, rue Richelieu, auprès d'un malade qui se croyait atteint de grippe. Il toussait, il était fébricitant et se plaignait de douleurs thoraciques localisées surtout au sommet du poumon gauche. En ce point, je constatai du souffle et des râles de congestion pulmonaire. Cet homme, jusque-là de constitution robuste, demanda un vésicatoire que je prescrivis ainsi qu'une potion au kermès. Les jours suivants, la situation empira; la toux et la dyspnée devinrent les symptômes dominants, la toux était incessante et la dyspnée prenait pendant la nuit des proportions tout à fait inusitées. Les crachats ne tardèrent pas à devenir muco-purulents et nummulaires ; les râles du début se transfor-

mèrent en gargouillement; les forces déclinèrent, et je pensai, je l'avoue, à une pneumonie tuberculeuse aiguë. Le pronostic était des plus graves. Incidemment le malade me confia que depuis quelques jours il souffrait du testicule gauche. J'examinai ce testicule, il était gros et douloureux; c'était bien une orchite et non une épididymite; du reste il n'y avait point de blennorragie, et je pensai aussitôt à un accident tertiaire syphilitique. J'interrogeai le malade dans ce sens, et il me répondit avoir eu un chancre dix ans auparavant. Cette révélation fut pour moi un trait de lumière : la syphilis ne pouvait-elle pas être à la fois la cause des lésions pulmonaire et testiculaire? Je prescrivis l'iodure de potassium à haute dose, et je demandai aussitôt l'avis de M. Fournier. Après examen du malade, M. Fournier n'hésita pas dans son diagnostic; l'orchite et la pneumopathie lui parurent également syphilitiques, et il prescrivit des frictions mercurielles associées à l'iodure de potassium. La scène changea si brusquement, que déjà, les nuits suivantes, il n'y avait plus de dyspnée. Quinze jours après le début de ce traitement, la fièvre était tombée, l'état général était devenu excellent, souffle et gargouillement avaient disparu, et comme signe local il ne restait au sommet du poumon gauche qu'une légère matité avec quelques râles qui finirent par disparaître. La lésion testiculaire fut du même coup améliorée et guérie. N'est-ce pas là, Messieurs, un fait indéniable de syphilome pulmonaire à marche aiguë et phagédénique, aboutissant rapidement à la fonte du sommet du poumon, et arrêté net dans son évolution pour le traitement spécifique? Je n'ai jamais perdu de vue ce monsieur, je l'ai même traité depuis cette époque pour un panaris syphilitique, mais il n'a jamais plus été question d'accidents pulmonaires.

M. Raymond m'a fait part d'une observation analogue. Le 30 janvier 1888, entrait dans son service, à l'hôpital Saint-Antoine, un homme de trente ans, qui avait été pris, quelques jours avant, de toux, de fièvre et de dyspnée; il avait eu également une légère hémoptysie. Au sommet du poumon gauche, en arrière, on percevait de la matité, des

craquements, une respiration rude et soufflante. Ces symptômes donnaient l'impression d'une lésion tuberculeuse aiguë. Depuis une quinzaine de jours, cet homme souffrait d'une céphalalgie violente à exaspération vespérale. On apprit qu'il avait eu la syphilis en 1873 et plus tard des accidents d'épilepsie jacksonnienne en 1879. En raison de ces antécédents et en raison de l'absence de bacilles dans les crachats, M. Raymond pensa à une pneumopathie syphilitique aiguë à forme broncho-pneumonique. Il prescrivit la liqueur de van Swieten, qu'il remplaça, une semaine plus tard, par le sirop de Gibert. Or, dix-huit jours après ce traitement, les craquements et le souffle perçus à l'auscultation avaient disparu, il ne restait plus qu'une légère matité, et cet homme, se considérant comme guéri, demandait à quitter l'hôpital.

Les observations que je viens de vous citer peuvent être rangées sous la rubrique de syphilome broncho-pneumonique aigu et subaigu. Dans presque tous ces cas, ce syphilome a simulé la broncho-pneumonie tuberculeuse aiguë : Début assez brusque, fièvre vive, toux et dyspnée, expectoration muco-purulente, amaigrissement rapide, sueurs profuses ; matité, râles, souffle et gargouillements ; tels sont les signes et les symptômes communs au syphilome broncho-pneumonique aigu et à la broncho-pneumonie tuberculeuse aiguë ou subaiguë.

On a dit que la pneumopathie syphilitique s'installait sans fièvre, sans amaigrissement, sans aucun phénomène d'hecticité. Cela est vrai pour un certain nombre de cas, à marche lente, que nous allons étudier plus loin, mais non pour les formes aiguës, donc le diagnostic est extrêmement difficile. Rappelez-vous la plupart des observations que je viens de vous citer, et dites-moi si des malades atteints de fièvre, chez lesquels on constate des signes de ramollissement pulmonaire, qui expectorent des crachats purulents, qui sont tourmentés par des sueurs nocturnes et qui vont à une consomption rapide, le tout évoluant en quelques semaines, dites-moi si ces malades ne ressemblent pas à des gens atteints de phtisie aiguë?

Chez eux, il est vrai, la dyspnée est souvent intense, hors de proportion avec la lésion, mais ce symptôme ne suffit pas à mettre sur la voie du diagnostic. Les signes physiques, râles, souffle, gargouillement, sont ceux de la phtisie aiguë. La localisation des lésions, a-t-on dit, peut révéler l'existence des lésions syphilitiques, parce que la lésion syphilitique siège souvent à la partie moyenne du poumon, surtout à droite, au niveau des troisième et quatrième espaces intercostaux. Cette topographie spéciale est en effet importante à connaître; elle peut faire penser à la syphilis, mais elle n'est pas constante, puisque dans le cas de M. Raymond et dans l'une de mes observations, la lésion était au sommet du poumon, siège habituel de la tuberculose.

Le syphilome broncho-pneumonique aigu et la broncho-pneumonie tuberculeuse aiguë ont donc les plus grandes analogies. Aussi ne peut-on faire le diagnostic de syphilis pulmonaire que si le malade présente en même temps d'autres lésions syphilitiques, une ostéite ou une périostite douloureuse, une gomme ulcérée, une éruption spécifique, un testicule syphilitique. Parfois, il suffit de dépister un stigmate syphilitique, une exostose du tibia, une périostose du frontal, il suffit de la présence des cicatrices syphilitiques et de l'absence plusieurs fois constatée de bacilles de Koch dans les crachats, pour nous engager à porter le diagnostic de pneumopathie syphilitique aiguë. En un mot, s'il n'existe pas de symptômes pathognomoniques du syphilome broncho-pneumonique aigu, il faut du moins s'entourer de tous les renseignements qui peuvent mettre sur la voie du diagnostic. Chez notre premier malade, le syphilome broncho-pneumonique a été révélé par les syphilides tertiaires de l'épaule et du dos; chez le malade que j'ai vu avec M. Fournier, c'est la syphilis du testicule qui nous a révélé la nature syphilitique de la lésion pulmonaire; chez la malade de M. Giraudeau, c'est une gomme ulcérée du vagin qui a permis de dépister la syphilis aiguë du poumon.

Après avoir étudié le syphilome broncho-pneumonique aigu simulant la pneumonie tuberculeuse aiguë, abordons

une autre forme de syphilis pulmonaire, la forme lente qui simule la tuberculose chronique vulgaire avec ou sans cavernes. Vous en avez vu tout récemment un exemple que voici. Il y a quelques semaines entrait dans notre salle Saint Christophe, n° 9, un jeune garçon de trente-deux ans, qui paraissait atteint de tuberculose pulmonaire. Cet homme, pâle et amaigri, aux traits tirés, aux yeux cernés, nous raconte qu'il tousse depuis deux ans. La toux n'a pas débuté chez lui à la façon d'une bronchite aiguë; elle s'est installée lentement, progressivement, avec quintes suivies d'expectoration épaisse, verdâtre, parfois striée de sang, sans qu'il y ait jamais eu cependant de véritables hémoptysies. Les sueurs nocturnes, l'amaigrissement, la perte des forces vinrent plus tard, néanmoins le travail ne fut jamais interrompu. Dans le cours de cet état chronique est survenu il y a un mois un épisode aigu ; cet homme a ressenti une douleur à la partie inférieure et externe de la poitrine, du côté gauche; la toux est devenue plus fréquente, l'expectoration a augmenté, l'état général a faibli; c'est alors qu'il s'est décidé à entrer à l'hôpital. A l'examen du thorax, on ne trouve rien du côté droit, mais on constate deux foyers au poumon gauche. L'un de ces foyers, probablement le plus ancien, occupe le tiers supérieur du poumon; cette région est mate, la respiration est rude, soufflante et entremêlée de craquements secs et humides; *on dirait une lésion classique de tuberculose vulgaire.*

L'autre foyer occupe la base du poumon et empiète sur la région axillaire; les râles y sont nombreux, muqueux, gros et petits, et cantonnés dans une région nettement limitée. Malgré l'apparence tuberculeuse de ces lésions, l'examen des crachats, plusieurs fois répété, a démontré l'absence de bacilles de Koch et la rareté de microorganismes; à peine y trouve-t-on quelques cocci en chaînettes et quelques bâtonnets. Quelle était donc cette double lésion pulmonaire, l'une de date récente, l'autre de date ancienne, se présentant sous forme de deux foyers au sommet et à la base du poumon, laissant indemne le reste de l'organe et provoquant un amaigrissement et un affaiblissement progressifs ?

Il est certain que, sans les circonstances que je vais vous dire, le diagnostic pathogénique eût été impossible ; peut-être même n'y aurions-nous pas pensé. Mais le timbre vocal du malade attira notre attention ; la voix était légèrement nasonnée ; de plus, au moment de la déglutition, quelques gouttes de liquide repassaient par le nez. Il était facile d'expliquer ces symptômes ; le malade avait au voile du palais, en avant de la luette, une perforation de la dimension d'une tête d'épingle. Cette perforation datait d'un mois environ ; elle n'avait été précédée ni de douleurs, ni de coryza chronique ; elle était survenue inopinément, et le malade s'en était aperçu un jour en buvant du lait qui repassait par le nez. Une perforation de ce genre « cette lucarne, ce trou », ainsi que le dit M. Fournier, est toujours d'origine syphilitique. Ce garçon, interrogé dans ce sens, nous apprend qu'il a eu la vérole il y a huit ans ; on trouve encore à la face inférieure de la racine de la verge les traces du chancre. Chancre et plaques muqueuses furent soignés à Toulon ; on prescrivit des frictions mercurielles et l'iodure de potassium. Ce jeune homme sortit guéri de l'hôpital de Toulon et n'eut pas d'autres accidents syphilitiques jusqu'en 1896. A cette date, il entra à Saint-Louis dans le service de M. Fournier pour une tumeur linguale abcédée et ulcérée ; il s'agissait évidemment d'une gomme de la langue ; on essaya de pratiquer des injections de calomel, mais la première fut si douloureuse qu'on dut les abandonner ; on prescrivit alors l'iodure de potassium à forte dose. L'ulcération linguale se cicatrisa en six semaines, et aujourd'hui, on trouve encore sur la langue une plaque arrondie, dépapillée, grisâtre, d'une dureté fibreuse, de la dimension d'une pièce de un franc. Dans le voisinage, la langue est fendillée et légèrement ravinée ; ce sont les reliquats de la glossite tertiaire.

En face de cette série d'accidents syphilitiques, il était naturel de supposer que les foyers pulmonaires avaient la même origine ; cela était d'autant plus probable que le premier épisode pulmonaire, datant de deux ans, avait coïncidé avec la lésion syphilitique linguale ; notre homme nous raconta même dans son style imagé « que la maladie de la langue

lui était tombée sur la poitrine ». En conséquence, je prescrivis aussitôt le traitement spécifique, et on pratiqua tous les jours une injection de 4 milligrammes de biiodure d'hydrargyre. Le résultat obtenu par le traitement démontra qu'il s'agissait bien de lésions pulmonaires syphilitiques; l'état général s'améliora rapidement, à mesure que les signes de ramollissement pulmonaire disparaissaient sous notre oreille. Vous avez assisté à la transformation de cet état qui durait depuis deux ans, et le malade, ayant retrouvé ses forces et son appétit, ne toussant plus, ne crachant plus, se croyant définitivement guéri, nous a quittés, alors qu'il aurait dû rester encore à l'hôpital pour recommencer, après suspension momentanée, une deuxième et une troisième fois son traitement.

Voici une autre observation de syphilome pulmonaire simulant la vulgaire phtisie. En novembre 1878, M. Fournier[1] rapportait devant l'Académie de médecine l'histoire d'une femme, jeune encore, qui était venue lui demander ses soins à l'hôpital de Lourcine pour un énorme ulcère phagédénique, occupant toute l'extrémité du pied, la face plantaire, la portion antérieure du métatarse, et ayant déterminé à ce niveau des mutilations considérables. La nature syphilitique de cette altération étant attestée par des antécédents non douteux (plaques muqueuses, éruptions cutanées, ganglions cervicaux, céphalalgie nocturne, chute abondante des cheveux), M. Fournier ordonne les frictions mercurielles et l'iodure de potassium. Cette malade avait en outre un aspect cachectique; sa physionomie était celle d'une phtisique, si bien que l'on soupçonna chez elle tout d'abord une *tuberculose pulmonaire*.

« Cette présomption, déduite de l'habitus extérieur, dit M. Fournier, trouvait immédiatement un appoint formel dans certains troubles accusés par la malade, qui disait tousser, et tousser avec quintes intenses, depuis plusieurs

1. Fournier, Phagédénisme tertiaire du pied; phtisie syphilitique simulant la phtisie commune, traitement spécifique; guérison. *Bulletin de l'Académie de médecine*, 19 novembre 1878.

mois, qui expectorait en abondance des crachats verts et purulents, qui souffrait d'oppression, d'anhélation, avec points de côté fréquents, qui, de plus, se plaignait d'accès fébriles et de sueurs nocturnes profuses, qui ne mangeait plus, qui ne digérait plus, etc., etc. L'examen physique du thorax achevait de diriger le diagnostic dans le même sens. La percussion et l'auscultation, en effet, nous révélaient ceci : au sommet gauche (là seulement, il est vrai, le reste des poumons paraissant indemne), matité assez étendue, soit en avant, soit en arrière, et matité bien nette, bien accentuée, avec perte absolue d'élasticité sous le doigt; — au même niveau, souffle rude, intense, et véritablement caverneux ; en plus, râles caverneux, gargouillement à grosses bulles après la toux. En résumé, troubles généraux, troubles fonctionnels locaux, signes physiques, tout concordait à accuser la phtisie pulmonaire. »

Bien que l'idée d'une affection pulmonaire d'origine syphilitique soit venue à l'esprit de M. Fournier, bien qu'il ait discuté avec ses élèves la possibilité d'une caverne gommeuse, ce maître éminent crut devoir s'en tenir au diagnostic le plus simple et le plus probable, à celui de *phtisie tuberculeuse;* le diagnostic à cette époque n'était pas éclairé par la recherche du bacille de Koch. L'évolution ultérieure ne devait pas donner raison à M. Fournier. Cette malade, « dont on eût escompté les jours à brève échéance, » se prit soudainement à mieux aller, l'appétit lui revint, ses forces se relevèrent, si bien que lorsqu'elle quitta l'hôpital après un séjour de quatre mois, elle était grosse et grasse, absolument bien portante, ayant repris toutes ses forces, toute sa santé première. Ce n'est pas tout. Les lésions locales et les troubles fonctionnels s'étaient amendés en même temps que l'état général. L'oppression, les points de côté s'étaient dissipés et les bruits d'auscultation étaient réduits à quelques craquements ou quelques râles sous-crépitants disséminés. Lorsque M. Fournier revit la malade après plusieurs mois, « il fallait véritablement une auscultation minutieuse pour retrouver des indices minimes de la lésion, à savoir : tout au plus, un léger degré de

rudesse relative de la respiration avec quelques très rares craquements secs, perceptibles seulement après la toux ». A quelle intervention providentielle la malade devait-elle cette résurrection miraculeuse, si ce n'est à la médication iodurée et mercurielle instituée en raison de l'ulcère phagédénique du pied, qui, par son apparition avait sauvé la vie de cette femme? On avait fait ainsi la thérapeutique du poumon sans le savoir. La guérison simultanée de l'ulcération du pied et de la caverne pulmonaire à la suite du traitement spécifique, témoignait de la nature syphilitique de l'une et l'autre lésion; il n'est pas possible de voir un cas plus saisissant.

M. Landrieux, dans sa thèse, a rapporté une observation non moins instructive recueillie dans le service de Gübler : Un homme de trente-cinq ans, toussant et crachant depuis un an déjà, entre à l'hôpital Beaujon, dans un état de cachexie profonde avec matité, gargouillements et souffle aux deux sommets. On s'était déjà arrêté au diagnostic de phtisie pulmonaire arrivée à la troisième période, lorsque Gübler, découvrant le malade, aperçut sur la crête du tibia une exostose dont le développement avait été contemporain des premiers accidents pulmonaires. Le malade, interrogé, répondit avoir contracté un chancre induré quelques années auparavant. En présence, de ces constatations et de cet aveu, Gübler prescrivit immédiatement la liqueur de van Swieten et l'iodure de potassium. Le résultat de cette thérapeutique antisyphilitique fut le suivant : « Tous les accidents cessèrent avec une rapidité surprenante : la toux, l'expectoration diminuèrent peu à peu, puis disparurent complétement, les signes physiques s'amendèrent parallèlement; le malade reprit ses forces avec de l'embonpoint, et trois mois environ après son entrée, il quittait l'hôpital. L'amélioration ne fut pas momentanée, car six mois après, Gübler revit le malade et put constater que sa santé ne laissait aucunement à désirer. »

J'ai été témoin d'un fait du même genre que je vais vous raconter. Il y a quelques années, je fus mandé auprès d'un jeune homme condamné comme phtisique; il s'agissait de

décider s'il était en état de partir pour le Midi afin d'y passer les quelques mois qu'il lui restait à vivre. Je me rendis auprès du malade, mais dès que j'eus pénétré dans sa chambre il me regarda d'un œil significatif, il venait de me reconnaître comme je le reconnaissais moi-même pour être venu me consulter l'année précédente pour une large syphilide ulcéreuse qui avait envahi le bras, le coude et l'avant-bras. Sur cette plaie ulcéreuse et purulente, il avait appliqué des pommades, des onguents, des emplâtres sans le moindre succès. Le traitement spécifique que je prescrivis aussitôt, frictions mercurielles et iodure de potassium à doses élevées, eut rapidement raison de cette ulcération tertiaire syphilitique qui durait depuis près d'un an. Actuellement, je retrouvais ce jeune homme ayant toutes les apparences d'un phtisique arrivé à une période avancée; il me raconta qu'il avait eu « un rhume négligé » huit mois avant; il s'était mis à tousser, à cracher et plusieurs fois même il avait eu de légères hémoptysies. Puis il avait perdu l'appétit, des sueurs nocturnes étaient apparues, l'expectoration était devenue muco-purulente, et les différentes médications qu'on a l'habitude de prescrire contre la tuberculose pulmonaire étaient restées sans résultat.

A l'auscultation, je constatai vers l'angle inférieur de l'omoplate du côté droit, un souffle caverneux, et du gargouillement. Il y avait donc une caverne à la partie moyenne du poumon. Ce siège, insolite pour une caverne tuberculeuse, me donna déjà à réfléchir; mais avant tout, instruit du passé par l'ulcération tertiaire que j'avais soignée et guérie l'année précédente, je soupçonnai la syphilis pulmonaire avec son lieu d'élection et je prescrivis le traitement spécifique consistant en frictions mercurielles et iodure de potassium dont la dose fut élevée jusqu'à 10 grammes par jour. En quelques semaines, la métamorphose fut complète; en même temps que le malade revenait à la vie, les signes physiques disparaissaient; ici comme chez les malades de M. Fournier et de Gübler, la cavité pulmonaire se comblait, l'expectoration diminuait, d'un jour à l'autre les progrès étaient sensibles. Après trois semaines de traitement, le malade en pleine con-

valescence pouvait partir pour le midi. Il y recommença son traitement spécifique et quand il revint deux mois plus tard à Paris, la guérison était complète. Il était donc évident que la syphilis avait lentement creusé une caverne pulmonaire; le malade s'infectait par cette caverne et aurait succombé à la façon d'un phtisique si le traitement spécifique n'était pas intervenu. Je l'ai revu souvent depuis cette époque, les poumons sont en parfait état.

M. Panas a publié, sur la syphilis pulmonaire simulant la tuberculose, une observation du même genre; je vais vous en donner le résumé : « Une femme de trente-deux ans vient me consulter, dit M. Panas, pour une lésion de l'œil gauche et pour une maladie du poumon. Elle raconte que la lésion de l'œil a débuté par un petit point blanchâtre au bord interne de la cornée. Un peu plus gros qu'une tête d'épingle, ce bouton a augmenté rapidement; l'œil est devenu rouge et la vue s'est perdue en quinze jours. Nous trouvons l'œil très augmenté de volume; la cornée, hypervascularisée et opaque, ne peut être différenciée de la conjonctive. Près de son bord interne, se dessine, sous un chémosis intense, un bouton jaunâtre, analogue à un tubercule. Au-dessus, à travers une perforation sclérale, le corps ciliaire fait hernie sous forme d'un champignon noirâtre. La perception lumineuse est abolie. Tel était l'état de l'œil. A l'examen du thorax, le poumon gauche est sain, mais le poumon droit est mat dans son tiers supérieur et l'auscultation y révèle, en arrière, comme en avant, de gros râles muqueux et des gargouillements, indices d'une tuberculose arrivant à la fin de sa deuxième période et marchant vers la caverne. Ajoutez à cela de petites hémoptysies, une toux continuelle avec légère expectoration et un amaigrissement de vingt kilogrammes. Malgré cet amaigrissement, la malade a gardé les apparences de la santé; elle a de l'appétit, une mine rose et ne souffre pas. Ce ne serait pas une raison pour écarter la phtisie, mais je suis mis en éveil par l'existence d'une *corona veneris* que la malade porte au front. Cette femme avait eu la syphilis, il y a sept ans; le chancre était passé inaperçu, mais deux fausses couches, deux enfants

morts en bas âge, puis une éruption généralisée de syphilides ulcéreuses qui ont laissé sur tout le corps de nombreuses cicatrices; tout cela joint aux syphilides du front affirmait suffisamment le diagnostic. On pouvait dès lors espérer que la lésion oculaire et la lésion pulmonaire étaient de nature syphilitique.

« Je donnai aussitôt l'hydrargyre en injections hypodermiques; tous les deux jours une injection de peptonate de mercure à la dose de XX gouttes, ce qui représente à peu près un centigramme de principe actif. Dès la seconde injection, l'amélioration a été remarquable et les progrès étaient sensibles à chaque nouvelle injection. Sur cet œil, qui était une coque rouge, staphylomateuse et crevée en un point, nous avons vu, peu à peu, la sclérotique, la cornée et l'iris se différencier et l'œil reprendre sa forme et son volume. En même temps, le poumon se modifiait rapidement; la matité, les râles diminuaient, puis disparaissaient[1]. » Dans ce cas, comme dans les cas précédents, les résultats ont été vraiment extraordinaires, et l'ulcération syphilitique du poumon a été rapidement cicatrisée.

Les observations que je viens de citer vous donnent une idée du syphilome pulmonaire à marche lente *simulant la tuberculose chronique commune*. Cette forme de pneumopathie syphilitique s'installe insidieusement, presque sans fièvre : dans sa première phase, elle simule une bronchite, un foyer de congestion pulmonaire, une broncho-pneumonie mal définie ; l'appétit est conservé, le malade ne maigrit pas, la toux est fréquente, l'expectoration n'a encore aucun caractère particulier; l'auscultation fait percevoir des râles muqueux dont la tendance est de se localiser à une région déterminée. Plus tard, d'autres symptômes apparaissent : douleurs, dyspnée parfois violente, augmentant surtout le soir et la nuit ; expectoration purulente, sueurs nocturnes, perte de l'appétit, amaigrissement ; plus tard enfin, fièvre hec-

1. Panas. Gommes syphilitiques de l'œil et du poumon simulant la tuberculose, *Médecine moderne*. 5 février 1891.

tique, gargouillement, souffle bronchique, souffle caverneux, suivant le degré de la lésion (induration, ramollissement, caverne). On a parlé d'expectoration gommeuse, de vomique syphilitique, je pense que c'est là un fait bien exceptionnel. Les hémoptysies sont rares et peu abondantes; le malade ne rend, le plus souvent, que des crachats hémoptoïques; néanmoins, dans une observation de M. Lancereaux, beaucoup de sang fut expectoré, et, dans une observation personnelle, la quantité de sang rendu avait atteint la valeur de deux verres.

Les lésions pulmonaires syphilitiques chroniques occupent le plus souvent la partie moyenne du poumon droit, en dehors du hile, comme les pneumopathies syphilitiques à marche aiguë. Le foyer des bruits d'auscultation est donc localisé, soit au niveau de l'épine de l'omoplate, soit en avant, au niveau des troisième et quatrième espaces intercostaux. A cette règle, il y a de nombreuses exceptions (observations de Fournier et de Gübler).

Si le syphilitique pulmonaire devient moins rapidement phtisique que le tuberculeux, si, tout en expectorant des fibres élastiques, voire même des fragments de gomme, il peut conserver pendant quelque temps une bonne santé apparente, il ne faut cependant pas exagérer cette idée de Bazin, que le syphilitique est toujours un « caverneux bien portant ». Quel que soit le mode de début de cette pneumopathie syphilitique, alors même que le malade a conservé pendant un certain temps les apparences de la santé, il est rare que la guérison survienne si le traitement n'intervient pas; tôt ou tard, les troubles fonctionnels apparaissent, les crachats deviennent nummulaires, la fièvre s'allume, les sueurs nocturnes sont profuses, l'amaigrissement fait des progrès rapides, les ongles s'incurvent, et faute de traitement, le malade meurt en pleine consomption, comme meurt un phtisique tuberculeux.

Quelles sont donc les causes de cette phtisie syphilitique? Nous comprenons facilement comment des gommes pulmonaires finissent, après ramollissement, par laisser des cavernes; nous comprenons encore que le syphilitique devienne

cachectique par le développement simultané de lésions spécifiques ou de dégénérescence amyloïde dans les autres parenchymes (foie, reins, rate, larynx); mais comment la syphilis pulmonaire peut-elle faire du malade un phtisique? Il n'est pas dans les allures de la syphilis tertiaire des autres organes de déterminer la fièvre hectique et la consomption avec sueurs nocturnes et ongles hippocratiques. Les découvertes microbiologiques semblent simplifier le problème, et je pense que chez le syphilitique pulmonaire, la fièvre hectique n'est pas directement le fait de la syphilis; elle est le résultat d'infections secondaires dont la genèse est facile à saisir. La syphilis crée dans le poumon des ulcérations, des cavernes, dans lesquelles pullulent des micro-organismes. Quelques-uns de ces microbes trouvent dans l'excavation pulmonaire un terrain favorable aux produits infectieux et toxiques.

Le diagnostic de la syphilis pulmonaire chronique est entouré des plus grandes difficultés, en raison de ce fait, que pas un seul signe, par sa présence ou par son absence, ne permet d'affirmer la pneumopathie syphilitique. La présence du bacille de Koch dans les crachats tranche la difficulté, mais tubercule et syphilome peuvent se développer simultanément dans le même poumon, et alors tout conspire pour égarer le diagnostic, les troubles fonctionnels, les signes physiques et l'examen bactériologique.

Sans un hasard heureux, amenant en une région quelconque le développement d'une gomme, d'une ostéo-périostique, d'une éruption tertiaire, sans la présence de cicatrices caractéristiques, la nature de la pneumopathie passerait souvent inaperçue. Chez notre malade de la salle Saint-Christophe, c'est la perforation palatine et la glossite tertiaire qui nous ont mis sur la voie du diagnostic; chez le malade que j'ai vu avec M. Fournier, c'est l'apparition de la syphilis testiculaire qui a révélé la nature de la lésion pulmonaire; chez le malade de Gübler, la nature de la lésion pulmonaire fut soupçonnée grâce à l'exostose du tibia; chez le soi-disant phtisique auprès duquel je fus appelé, c'est l'ulcération tertiaire du bras qui me mit sur la voie du diagnostic; c'est la *corona veneris* qui fit supposer à M. Panas que la caverne

pulmonaire de sa malade était d'origine syphilitique. Malgré l'immense supériorité de fréquence de la tuberculose sur la syphilis pulmonaire, on doit toujours scruter les antécédents personnels des malades, leurs antécédents héréditaires, et si l'on dépiste quelques stigmates de syphilis, il faut, sans hésiter, instituer le traitement spécifique.

Après vous avoir décrit la syphilis pulmonaire acquise, arrivons Messieurs, à l'importante question de l'hérédo-syphilis, la syphilis *héréditaire* pouvant se porter au poumon comme ailleurs. La syphilis *héréditaire* du poumon est précoce ou tardive. *Précoce*, elle n'est plus à démontrer aujourd'hui. On la rencontre chez les mort-nés et chez les enfants qui ont vécu pendant quelques mois : elle n'a guère qu'un intérêt anatomo-pathologique. Depaul avait déjà observé chez le fœtus syphilitique, porteur d'altérations cutanées ou viscérales, cette lésion du poumon que Virchow devait étudier plus tard sous le nom de *pneumonia alba*. Cette pneumonie blanche, bien décrite encore par Parrot en 1877, et plus tard, en 1879, par M. Cornil chez les enfants morts au cinquième, sixième et septième mois, caractérise la cachexie syphilitique du nouveau-né, au même titre que le foie silex de Gübler. Elle est bien nommée pneumonie blanche, car son tissu est blanc ou grisâtre. La lésion est tantôt disséminée, sous forme lobulaire, tantôt confluente, sous forme pseudo-lobaire[1]. Les nodules hépatisés sont lisses, durs, denses, crient sous le scapel et tombent au fond de l'eau. Les lésions histologiques peuvent se résumer en quelques mots : épaississement des parois des bronchioles et des alvéoles, lésions de pneumonie épithéliale et desquamative dans l'intérieur même des alvéoles, dont les cellules sont tombées en dégénérescence granulo-graisseuse.

Tardive, la syphilis héréditaire du poumon est moins bien connue, mais aussi beaucoup plus intéressante. Elle est moins fréquente que l'hérédo-syphilis du larynx, puisque en 1886, sur un total de deux cent douze cas relatifs à divers

1. Balzer et Grandhomme, *loco citato*.

accidents de syphilis héréditaire tardive, M. Fournier, dans son livre sur la *Syphilis héréditaire tardive*, n'avait pu réunir que cinq observations de phtisie hérédo-syphilitique. Elle peut apparaître quelques mois après la naissance, mais on l'observe le plus souvent vers la sixième ou septième année, jusqu'à la vingtième et peut-être même plus tard. C'est donc le plus souvent un accident de la seconde enfance, de la jeunesse et quelquefois même de l'âge mûr.

Je n'insiste pas sur les lésions scléro-gommeuses de la syphilis pulmonaire héréditaire tardive; elles sont calquées sur celles de la syphilis acquise. Je me bornerai à citer les observations prouvant que des lésions syphilitiques pulmonaires peuvent se développer chez les enfants issus de parents syphilitiques.

M. Fournier a rapporté l'histoire d'un enfant de sept ans qui, atteint de lésions hérédo-syphilitiques, mourut par hasard d'une maladie aiguë intercurrente. A l'autopsie, il trouva trois petites gommes pulmonaires qui, pendant la vie, n'avaient donné lieu à aucun trouble morbide.

M. Lannelongue et M. Lancereaux ont observé chacun un cas analogue. La constatation de gommes pulmonaires faite par eux chez les hérédo-syphilitiques fut une surprise d'autopsie.

M. Fournier cite une observation du docteur Latty ayant trait à une fillette de huit ans, manifestement hérédo-syphilitique et sœur de plusieurs enfants également infectés de syphilis héréditaire. Cette petite malade fut prise d'une pneumopathie ayant tous les symptômes de la gangrène pulmonaire; elle éliminait ses produits gommeux par des crachats couleur lie de vin et d'une horrible fétidité. L'enfant guérit et l'évacuation de ses gommes fut suivie d'un retrait énorme de l'une des moitiés du thorax.

J'ai observé un cas de syphilis pulmonaire héréditaire dans les circonstances que voici : je fus appelé, en 1884, dans une famille russe, pour donner mes soins à un jeune enfant de quatorze ou quinze mois, dont j'avais autrefois soigné le père atteint de syphilis. Mon petit malade, après avoir souffert successivement de troubles oculaires, de sup-

puration de l'oreille et de périostite double des deux poignets, fut reconduit en Russie par ses parents. Deux ans plus tard, le père revenait à Paris pour m'amener son fils qu'il croyait cette fois voué à une mort certaine. L'enfant portait tous les signes d'une caverne à la partie moyenne de l'un des poumons et présentait tout l'aspect d'un phtisique. Connaissant la syphilis du père, je n'hésitai pas et je diagnostiquai une pneumopathie syphilitique héréditaire; j'instituai le traitement spécifique et je donnai l'espoir d'une guérison prochaine. Mes prévisions se réalisèrent, car déjà après quelques jours, les transpirations s'étaient arrêtées, l'appétit était revenu, les signes stéthoscopiques s'étaient amendés et, au bout de quelques semaines, il ne restait plus signe de la pneumopathie. Nul doute que si cet enfant eût été vu par un médecin ignorant la syphilis du père, il eût été traité comme tuberculeux et cette erreur lui aurait coûté la vie.

Je pourrais vous citer encore une observation de syphilis pulmonaire prise dans mon service, en 1886, par M. Legrand, alors mon interne, mais, dans ce cas, je ne saurais vous dire si la pneumopathie relevait de la syphilis acquise ou de la syphilis héréditaire; jugez plutôt : Un homme était entré à l'hôpital Saint-Antoine avec de la toux, des hémoptysies et tous les signes rationnels de la phtisie pulmonaire tuberculeuse. Nous fûmes cependant arrêtés dans notre diagnostic par la localisation bizarre de la lésion à la partie moyenne du poumon, par l'absence de bacilles dans les crachats et enfin par la constatation de dents typiques d'Hutchinson. Fouillant alors le passé de notre malade, nous trouvâmes chez lui des stigmates de syphilis dont la filiation chronologique était bien faite pour nous surprendre. Cet homme, quelques années auparavant, avait souffert de gommes du tibia, constatées par le Dr Barbe; mais, chose étonnante, il avait contracté ensuite un chancre induré de la verge dont il portait la cicatrice depuis seize mois seulement. Notre malade avait donc eu successivement deux syphilis : une première, *héréditaire* (les déformations dentaires et les gommes des membres inférieurs le témoignaient); une

seconde, *acquise* (le chancre induré, de date relativement récente, en était une preuve suffisante). C'était plus qu'il n'en fallait pour administrer l'iodure de potassium et le mercure, qui amenèrent la guérison de la lésion pulmonaire à brève échéance. Mais je ne saurai jamais si cette thérapeutique bienfaisante a guéri une pneumopathie syphilitique acquise ou une pneumopathie héréditaire.

Je ne connais pas d'observation plus concluante que celle qui a été publiée par MM. Dubousquet-Laborderie et Gaucher[1]. En voici le résumé. Il s'agit d'une fillette de huit ans et demi qui est dans un état d'émaciation et de faiblesse voisin de la cachexie; elle tousse continuellement, elle ne mange plus, la température est à 39 degrés, le pouls est à 140. En un mot, l'état général est celui d'une phtisique arrivée à la dernière période. A l'auscultation, on trouve du souffle caverneux et du gargouillement dans la fosse sus-épineuse droite; de gros râles muqueux sont disséminés dans toute la poitrine. On porte le diagnostic de tuberculose pulmonaire au troisième degré. Le traitement institué contre la tuberculose ne donne aucun résultat; la fièvre, la toux, l'amaigrissement, les signes fournis par l'auscultation ne subissent aucune modification, l'état ne fait qu'empirer. Sur ces entrefaites, l'enfant se plaint de douleurs très vives à la partie moyenne du sternum; la pression est très douloureuse et on croit tout d'abord à une ostéite tuberculeuse. En quelques jours, une tumeur se développe sur la région douloureuse. Cette tumeur atteint le volume d'une petite orange, elle devient fluctuante, la peau s'amincit et l'ulcération se prépare. La ponction donne issue à du liquide puriforme, gélatineux et filant. La marche insolite de cette tumeur, prise d'abord pour un abcès, et la nature de son contenu font penser à une gomme, d'autant plus que l'enfant présente des altérations dentaires qu'on avait jusque-là rattachées au rachitisme.

Dès lors, admettant l'origine syphilitique héréditaire possible de la lésion du sternum et de la lésion pulmonaire,

1. Dubousquet-Laborderie et Gaucher, *Revue de Médecine*, 10 août 1884.

on prescrit le sirop de Gibert, à la dose d'une demi-cuillerée à café matin et soir. Quelques jours après, le diagnostic de syphilis héréditaire est confirmé ; le père de l'enfant vient consulter le Dr Dubousquet pour une onyxis syphilitique de la main gauche et pour un épaississement du périoste tibial de la jambe droite. Grâce au sirop de Gibert, ces deux lésions syphilitiques guérissent en quinze jours. Quant à la fillette, elle continue pendant huit jours le sirop de Gibert, puis elle est soumise aux frictions mercurielles et l'iodure de potassium est donné à doses graduellement croissantes jusqu'à 0,60 centigrammes par jour. L'amélioration ne se fait pas longtemps attendre; les forces reviennent, la fièvre vespérale disparaît, les signes stéthoscopiques diminuent rapidement, il n'est plus question de caverne, la cavité est comblée, et au bout d'un mois, on ne trouve au sommet droit qu'une respiration un peu soufflante. La gomme sternale, après avoir suppuré pendant quelques temps, se recouvre de bourgeons charnus et ne tarde pas à se cicatriser complètement. Au bout de deux mois environ, l'enfant est complètement rétablie. Au commencement du mois de mai 1884, c'est-à-dire dix mois environ après la première constatation des accidents, la guérison ne s'est pas démentie. Que de faits de ce genre doivent passer inaperçus !

En face de cas aussi probants, il ne faut jamais craindre, chez l'enfant, de soupçonner la syphilis héréditaire des voies respiratoires (larynx, bronches, poumons); elle est fréquente et on la méconnaît souvent *parce qu'on n'y pense pas suffisamment*. Quand il s'agit d'hérédo-syphilis broncho-pulmonaire, on est mis sur la voie du diagnostic par les signes les plus habituels de la syphilis héréditaire, qui sont résumés dans les quelques lignes suivantes. *a*. Malformations dentaires; dentelures, excavations cupuliformes, stries transversales des dents; petites dimensions des incisives. — *b*. Lésions oculaires; kératite interstitielle diffuse. — *c*. Lésions et troubles de l'ouïe, surdité. — *d*. Malformations du tibia, tuméfaction de l'épiphyse, inégalité, bosselures de la diaphyse, aplatissement de la crête de l'os (Fournier).

Je termine cette leçon par les conclusions suivantes :

1° Les pneumopathies syphilitiques que nous venons d'étudier sont caractérisées, au point de vue anatomique, tantôt par la forme circonscrite du syphilome, la gomme, tantôt par la forme diffuse et infiltrée, la broncho-pneumonie. Ces deux modalités peuvent être réunies.

2° La syphilose pulmonaire est éminemment tertiaire et tardive, elle évolue rapidement ou lentement suivant le cas.

3° Il y a un syphilome broncho-pneumonique à marche aiguë, aboutissant rapidement à l'ulcération pulmonaire, au phagédénisme, et simulant la broncho-pneumonie tuberculeuse aiguë.

4° Il y a un syphilome pulmonaire à marche lente, pouvant s'immobiliser sous forme de foyers simulant la tuberculose chronique vulgaire.

5° Les pneumopathies syphilitiques chroniques peuvent aboutir à l'excavation pulmonaire, à la caverne, à l'hecticité et simulent la phtisie pulmonaire à son troisième degré.

6° Le diagnostic entre les formes aiguës ou chroniques de la tuberculose et de la syphilis pulmonaire est entouré de difficultés. Les signes du syphilome pulmonaire (ramollissement, ulcération, caverne), ne diffèrent en rien des signes de la tuberculose pulmonaire. Mêmes symptômes, même tendance à l'hecticité. L'absence du bacille de Koch dans les crachats, les inoculations négatives au cobaye, la constatation de lésions syphilitiques (récentes ou anciennes) en d'autres régions du corps, l'efficacité du traitement mercuriel et ioduré, tels sont les arguments en faveur du diagnostic de la syphilis pulmonaire.

7° Le pronostic de la syphilis du poumon est fort grave, qu'il s'agisse de formes rapides et phagédéniques ou de formes chroniques avec formation de cavernes. La gravité vient encore des infections secondaires, notamment de l'infection tuberculeuse.

8° Au cas de syphilis pulmonaire, le traitement mercuriel et ioduré doit être institué sans retard. Nous y insisterons longuement à la prochaine séance.

DIX-NEUVIÈME LEÇON

SYPHILIS DU POUMON ET DE LA PLÈVRE

Messieurs,

La dernière séance a été consacrée à l'étude du syphilome pulmonaire à forme circonscrite et à forme infiltrée. Deux types cliniques se dégagent de cette étude : l'un simule la broncho-pneumonie tuberculeuse aiguë, l'autre simule la tuberculose chronique, à toutes ses périodes, depuis les stades d'infiltration et de ramollissement jusqu'aux stades d'excavation et de caverne. Ce sont là les formes les plus habituelles de la syphilis pulmonaire, acquise ou héréditaire, mais nous n'en avons pas fini, il s'en faut, avec les autres manifestations de la syphilose du poumon ; ce sont ces manifestations que nous allons étudier aujourd'hui.

Il y a une *gangrène pulmonaire syphilitique*. « En pareil cas, dit M. Mauriac[1], l'expectoration exhale une mauvaise odeur qui va jusqu'à la fétidité gangreneuse. Le fait n'est pas commun, mais on doit le noter ; il est même surprenant qu'il soit si rare, car bien des conditions favorables à la gangrène sont ici réunies : nécrobiose du parenchyme, contact de l'air

1. Mauriac. *Syphilis tertiaire et syphilis héréditaire*, 1890, p. 436.

avec les produits de régression pulmonaire, stagnation des crachats dans les bronches dilatées ou dans les cavités gommeuses. »

L'observation suivante due à Feulard est un cas de gangrène pulmonaire syphilitique [1]. Un homme de trente-sept ans, syphilitique depuis l'âge de vingt ans, fut pris après quelques jours de malaise, d'un point de côté, avec fièvre et expectoration. A l'auscultation on trouve une inspiration soufflante et un foyer de râles localisé en arrière au tiers moyen du poumon droit. L'expectoration est noirâtre et d'une odeur alliacée. On porte le diagnostic de gangrène pulmonaire et le malade étant syphilitique, on le soumet à l'iodure de potassium. Il se produisit d'abord une amélioration, mais un mois plus tard à la suite de quintes violentes, le malade rendit des crachats *fétides*, rougeâtres et purulents. En deux mois, on put constater la formation d'une caverne sous la clavicule droite; l'état général et les signes d'auscultation étaient tels que M. Duguet n'hésita pas à faire de ce malade un phtisique arrivé à la période cachectique. Toutefois, l'examen des crachats fait par Feulard et confirmé par M. Chantemesse n'ayant décelé aucun bacille de Koch, on revint à l'iodure de potassium à la dose de 4 et 5 grammes par jour, avec l'idée que la lésion pulmonaire était peut-être bien syphilitique. A la suite de cette médication, l'amélioration fut manifeste; néanmoins, une nouvelle vomique gangreneuse se produisit un mois plus tard. Les frictions mercurielles furent associées au traitement ioduré et dès lors le succès thérapeutique fut complet; en trois mois la cavité pulmonaire était comblée et six ans après, Feulard ayant revu cet homme, put constater que la guérison ne s'était pas démentie.

Je vous citais, à notre dernière séance, une observation du Dr Latty ayant trait à une fillette de huit ans, manifestement hérédo-syphilitique et sœur de plusieurs enfants également infectés de syphilis héréditaire. Cette petite malade fut prise d'une pneumopathie ayant tous les symptômes de la *gan-*

1. Feulard. *Soc. de dermat. et de syphiligraphie*, séance du 18 mai 1893.

grène pulmonaire; elle éliminait ses produits gommeux par des crachats couleur lie de vin et d'une horrible fétidité. L'enfant guérit et l'évacuation de ses gommes fut suivie d'un retrait énorme de l'une des moitiés du thorax.

Nous avons actuellement, salle saint-Christophe n° 21, un homme que je crois atteint de syphilis pulmonaire à forme gangreneuse. Quand cet homme est entré à l'Hôtel-Dieu, il y a trois mois, il venait d'être pris huit jours avant, de point de côté à gauche, d'oppression, de quintes de toux et d'expectoration de mauvaise odeur. Quelques jours plus tard, l'expectoration était devenue plus copieuse, les crachats étaient noirâtres, mélangés de stries sanguinolentes et d'une *odeur infecte* « qui rappelait les œufs pourris ». Dès l'arrivée du malade, nous avons fait recueillir les crachats ; ils sont très abondants et fétides ; placés dans un verre, ils se divisent en deux couches, l'une inférieure transparente, l'autre supérieure verdâtre. Ils ne contiennent ni bacilles de Koch, ni fibres élastiques ; on y trouve de nombreux globules de pus, des cocci, des diplocoques, des bâtonnets longs et fins. A l'examen du malade, la percussion décèle une zone de matité en arrière, au tiers moyen du poumon gauche. Au même niveau, on entend à l'auscultation un souffle rude et tubaire entremêlé de râles fins et entouré de râles plus gros et plus humides. Il y a là un foyer nettement limité, de la dimension de la paume de la main. Le reste du poumon gauche et le poumon droit ne présentent aucune autre lésion. Le malade a notablement maigri, la fièvre est légère, la température atteint 38 degrés.

La lésion constatée chez notre homme ressemblait à un foyer de broncho-pneumonie à forme gangreneuse. Restait à savoir quelle en était la cause. Le malade n'est ni diabétique, ni tuberculeux ; l'examen des crachats plusieurs fois répété a toujours été négatif. Mais il a eu la syphilis il y a vingt ans, on voit encore à la face dorsale de la verge la cicatrice d'un chancre vraisemblablement phagédénique. A la suite de ce chancre, il fut soigné pendant cinq mois pour une éruption de pustules croûteuses que le médecin nomma ecthyma syphilitique. Neuf ans plus tard, en 1887, il eut une nouvelle

poussée de syphilides pustuleuses qui furent traitées à l'hôpital Saint-Louis, dans le service de Quinquaud. Nous avons même retrouvé au musée de Saint-Louis, sous le numéro 1269, la pièce qui reproduit l'éruption syphilitique du malade à cette époque; elle est cataloguée avec le diagnostic de syphilis maligne, syphilis rupioïde. Vous avez constaté au ventre, aux jambes, à la face, des cicatrices nombreuses et indélébiles de cette syphilis. Il était donc naturel de soupçonner chez cet ancien syphilitique un syphilome tertiaire du poumon à forme gangreneuse. En quelques jours le souffle prend le timbre cavitaire, la caverne pulmonaire est constituée, l'expectoration est très abondante et atteint 200 à 250 grammes par jour. Les injections de biiodure d'hydargyre commencées dès l'arrivée du malade sont portées de quatre milligrammes à six milligrammes. Les semaines suivantes, l'expectoration diminue, les crachats perdent leur fétidité, l'appétit reprend, l'état général est excellent, et en deux mois le malade augmente de six kilogrammes; il pesait 58 kilos le 11 avril, il pèse 64 kilos le 8 juin. Une amélioration aussi notable me fait espérer la guérison, mais un temps d'arrêt se produit, à chaque instant des incidents nouveaux viennent se jeter à la traverse : tantôt ce sont des accès de fièvre avec perte de forces, tantôt c'est une expectoration plus abondante; la médication mercurielle et iodurée est reprise et délaissée plusieurs fois; au total, cet homme s'est notablement amélioré au début de son traitement, l'auscultation s'est avantageusement modifiée, la fétidité de l'expectoration a disparu, mais nous n'aboutissons pas encore à une guérison définitive. Je vous tiendrai au courant de cette observation.

Occupons-nous actuellement de la syphilose pulmonaire à forme *scléreuse*. Ici, la lésion est constituée par une hypertrophie du tissu conjonctif qui forme le stroma du poumon. Un véritable tissu de sclérose est ainsi répandu et disséminé dans tout le parenchyme. Cette *cirrhose pulmonaire syphilitique*, qui cliniquement revêt le plus souvent l'aspect de la broncho-pneumonie chronique vulgaire, présente, en

général, les altérations anatomiques suivantes : Dans un lobe du poumon apparaît un bloc gris rougeâtre, dur, criant sous le scalpel, parsemé de bronchectasies ampullaires ou sacciformes, recouvert d'une plèvre très épaissie et avoisinée par des lésions de périostite intercostale. Parfois le poumon est raviné à sa surface par des sillons qui irradient à la façon des cicatrices que l'on observe sur le foie des syphilitiques; il est encore segmenté dans sa profondeur par de larges bandes de sclérose ayant l'aspect blanc nacré des tendons. La lésion peut offrir un mode d'agencement très variable ; elle peut être *purement scléreuse*, sans nodules caséeux ou gommeux apparents ; elle peut être *scléro-gommeuse :* on découvre alors sur les bronches, ou dans le tissu sclérosé péri-bronchique et péri-lobulaire, des gommes parfois si petites qu'on ne saurait dire au premier abord si ce sont des granulations tuberculeuses ou des gommes microscopiques. La lésion peut revêtir une forme analogue à la pneumopathie syphilitique des nouveau-nés, que nous aurons à étudier plus loin sous le nom de *pneumonie blanche*.

Le processus de cette sclérose pulmonaire et son histogénèse présentent quelques particularités intéressantes. La lésion débute le plus souvent autour des bronches de moyen calibre, au niveau même du hile, d'où elle semble irradier dans le parenchyme pulmonaire. Le tissu de nouvelle formation forme ainsi un manchon fibreux, parfois chondroïde, autour des bronches ou des artérioles qui les accompagnent. Il entoure enfin l'alvéole, puis le lobule pulmonaire lui-même, et constitue, par sa répartition, une broncho-pneumonie véritable. La prolifération conjonctive exerce une action déformante sur les bronchioles, qui peuvent être *dilatées* ou diminuées de volume. Quant aux alvéoles, ils sont tassés les uns contre les autres, et leur épithélium est souvent en dégénérescence graisseuse.

D'après Porter, le tissu conjonctif nouvellement formé présente, dans sa texture, les variations suivantes : Tissu fibreux, blanchâtre, ne renfermant que fort peu d'éléments embryonnaires. — Tissu moins dense que le précédent, farci de nombreux petits éléments arrondis et présentant, en

d'autres points, des éléments fusiformes. — Tissu renfermant des éléments nucléaires ressemblant tout à fait à des éléments de sarcome. — Tissu offrant au microscope un aspect granuleux, comme s'il subissait un processus dégénératif. On n'observe presque jamais de pigmentation, ce qui prouve bien qu'il ne s'agit pas de pneumokoniose.

Dans quelques cas, les lésions syphilitiques broncho-pulmonaires sont accompagnées de *pleurésie* chronique avec épaississement de la plèvre et *épanchement pleural;* l'épanchement peut même être la lésion dominante, ainsi que nous le verrons dans un instant.

Si le syphilome scléreux est difficile à reconnaître pour l'anatomo-pathologiste, il est plus malaisé encore à dépister pour le clinicien. On diagnostique bien une broncho-pneumonie chronique, d'après tels ou tels signes que le malade présente depuis des mois ou des années; plus tard, si des crachats abondants et fétides apparaissent, avec gargouillement et souffle caverneux, on reconnaît aisément une dilatation des bronchès; ce diagnostic est facilité d'ailleurs par la connaissance des antécédents pulmonaires et par l'absence de bacilles de Koch dans les crachats. Un médecin soucieux des signes fournis par l'auscultation arrive donc à poser un diagnostic anatomique précis et dit : broncho-pneumonie chronique, état fibroïde du poumon avec ou sans dilatation des bronches. Mais, ce qui lui échappe, c'est l'origine de cette pneumopathie; il ne trouve, pour l'expliquer, ni rougeole, ni coqueluche antérieure, et sans l'apparition d'une lésion spécifique au larynx, à la peau, au tibia, ou ailleurs, sans la présence de cicatrices syphilitiques, la nature syphilitique de la lésion pulmonaire passerait inaperçue. Cette broncho-pneumonie scléreuse, dont la marche est en général lente, peut, par exception, procéder par poussées aiguës. Elle est susceptible d'être améliorée par le traitement antisyphilitique.

Le syphilome scléreux est souvent accompagné de *dilatation bronchique*, qu'il s'agisse de syphilis héréditaire (Balzer, Grandhomme et Grawitz) ou de syphilis acquise.

Parfois même, l'ectasie bronchique occupe une place prépondérante. Plusieurs observations de bronchectasie syphilitique sont consignées dans la thèse de M. Bourdieu [1]; en voici un exemple. Un homme de cinquante-huit ans, ayant eu la syphilis à l'âge de vingt-cinq ans, entre dans le service de M. Lancereaux pour une affection broncho-pulmonaire caractérisée par une toux incessante et par une abondante expectoration se faisant sous forme de vomique. Cet homme tousse depuis dix ans, il rend jusqu'à 200 et 300 grammes de crachats purulents en vingt-quatre heures. A l'examen du thorax, on constate par places, aux bases plus qu'aux sommets, des gargouillements qui, joints aux signes précédemment cités, font diagnostiquer la dilatation des bronches. D'autres signes, l'albuminurie, l'œdème des membres inférieurs, la dyspnée font admettre également l'existence d'une néphrite. Le malade succombe et l'autopsie donne les résultats suivants : toutes les bronches sont dilatées d'une façon uniforme et cylindrique; la paroi des bronches dilatées est transformée en un tissu grisâtre, résistant, qui empiète sur le parenchyme voisin. Le tissu de nouvelle formation qui remplace la paroi bronchique est infiltré de gommes miliaires; plusieurs de ces gommes sont calcifiées; elles ont l'apparence de petites pierres du volume d'une tête d'épingle à un pois. Le tissu interbronchique est résistant et parcouru de tractus fibreux peu épais. La lésion bronchique scléro-gommeuse domine la sclérose pulmonaire, car on ne constate nulle part ces blocs fibreux résistant à la coupe, répondant à la description de la pneumonie interstitielle syphilitique. Le foie est syphilitique et réalise le type du foie ficelé. Les reins sont atteints de dégénérescence amyloïde d'origine syphilitique. C'est en détruisant tout le système de résistance des parois bronchiques, que la syphilis a créé la bronchectasie.

De toutes les formes anatomiques de la syphilose pulmonaire, la bronchectasie, restreinte ou généralisée, est certainement la plus rare. Elle est toujours associée en propor-

1. Bourdieu. Contribution à l'étude de la syphilis pulmonaire. (Dilatation des bronches). *Thèse* de Paris, 1896.

tions diverses à de la broncho-pneumonie, à de la sclérose, à de la pleurésie. Les symptômes et l'évolution de la bronchectasie syphilitique ne diffèrent en rien des symptômes qui accompagnent la bronchectasie en général. Le pronostic en est plus grave, car aux lésions syphilitiques broncho-pulmonaires se joignent habituellement des lésions syphilitiques plus ou moins généralisées.

Étudions maintenant la *pleurésie syphilitique*. Elle peut être précoce ou tardive; précoce, elle existe à titre de lésion syphilitique isolée; tardive, elle est plus ou moins associée au syphilome fibroïde du poumon.

Je n'ai pu retrouver qu'un petit nombre d'observations de pleurésie syphilitique tertiaire. D'après M. Mauriac : « On voit souvent cette pleurésie et elle s'accompagne d'épanchement. » Les lésions syphilitiques de la plèvre peuvent être rangées dans l'une des deux catégories suivantes : ou bien la lésion pleurale est un simple épiphénomène, une complication anatomique de la lésion pulmonaire, ou bien l'épanchement est abondant, la pleurésie est dominante et mérite bien, dans ce cas, le nom de pleurésie syphilitique. A titre d'épiphénomène, vous trouverez la pleurésie décrite dans quelques observations de syphilis tertiaire du poumon et des bronches ; elle est signalée dans deux observations de la thèse de M. Carlier. Dans l'une (la septième), il est dit, sans y insister autrement, que la plèvre, d'un côté, contenait 500 grammes d'un liquide jaune clair, que son feuillet viscéral présentait des fausses membranes récentes, très faciles à déchirer, que son feuillet pariétal et diaphragmatique était également enflammé.

Il y a dans la thèse de M. Jacquin une observation de M. Balzer concernant une pleurésie syphilitique, avec grand épanchement. Un homme de trente-deux ans se présente à l'hôpital avec un ensemble de troubles fonctionnels et de signes physiques qui font diagnostiquer une pneumonie caséeuse du côté droit. Après un mois de séjour, éclate une pleurésie droite avec épanchement abondant. On diagnostique alors une pleurésie tuberculeuse compliquant la tuberculose

du poumon ; mais, au bout de quatre jours, le malade meurt, et, à l'autopsie, on trouve un foie syphilitique parsemé de gommes et segmenté de cicatrices, un poumon droit également farci de gommes, dont la plus volumineuse venait effleurer la plèvre. Toutes ces productions gommeuses, examinées au point de vue microbiologique, ne contenaient pas un seul bacille de Koch. Les lésions de la plèvre droite étaient assez caractéristiques pour que je vous les rapporte en détail. « Dans la plèvre droite existe un épanchement beaucoup plus considérable que l'exploration physique ne l'aurait fait supposer. Il y a environ deux litres de sérosité louche et sanguinolente. Les plèvres pariétale et viscérale sont considérablement épaissies dans dans toute l'étendue de l'épanchement. Elles montrent un *revêtement fibreux continu*, partout d'une épaisseur de un ou deux millimètres, acquérant même, à la base du poumon, une épaisseur de près d'un *centimètre*. En plusieurs endroits, cette coque fibreuse est coiffée de fausses membranes fibrineuses. Dans les points où l'épaississement fibreux est le plus considérable, on trouve, sur la coupe de la plèvre, des masses dures, jaunâtres, caséeuses, de la grosseur d'un pois ou d'un grain de mil. »

N'est-elle pas suffisamment démonstrative, cette observation de pleurésie syphilitique, dont l'épanchement était assez abondant pour atteindre deux litres de liquide sanguinolent? J'ai observé un cas de pleurésie syphilitique tertiaire, dans les conditions suivantes : En 1883, je fus appelé, quai de la Râpée, pour donner des soins à un homme en proie à une dyspnée terrible, qui, depuis un an, se renouvelait chez lui par poussées plus ou moins aiguës ; on avait diagnostiqué une broncho-pneumonie tuberculeuse. Au premier examen que je fis de cet homme dyspnéique, je reconnus les signes d'un épanchement que j'évaluai à 800 ou 1000 grammes environ. Cette quantité de liquide était bien loin de m'expliquer la dyspnée dont souffrait ce malade, néanmoins je pratiquai la thoracentèse. Je ne pus retirer que 650 grammes d'un liquide légèrement rosé ; le malade n'éprouva d'ailleurs aucun soulagement et ne fut pas plus amélioré par l'opéra-

tion que ne l'est un homme atteint de cancer pleuro-pulmonaire. Je cherchais, sans y parvenir, à saisir la cause de tout ce processus pulmonaire, lorsque le malade, pressé de questions, finit par me confier qu'il avait eu jadis la syphilis. Cet aveu devait lui rendre la vie. Je me hâtai, en effet, d'administrer le mercure et l'iodure de potassium à forte dose, et la dyspnée s'amenda si rapidement qu'au bout de quelques semaines, la respiration était devenue normale. Lors de mes dernières visites, il ne restait plus trace de pleurésie, mais les lésions broncho-pulmonaires furent plus lentes à s'améliorer. Dans ce cas encore, la nature syphilitique des accidents pleuro-pulmonaires fut démontrée par l'action bienfaisante de la thérapeutique spécifique. Il existe donc une pleurésie syphilitique tertiaire, habituellement associée à des lésions pulmonaires syphilitiques. Je dirai pour les pleurésies syphilitiques comme pour les pneumopathies syphilitiques : le vrai moyen de les diagnostiquer, c'est d'y penser; c'est de rechercher si des lésions de syphilis ne sont pas contemporaines de l'apparition de la pleurésie.

Je viens de vous parler de la pleurésie syphilitique tertiaire, occupons-nous maintenant de la pleurésie syphilitique précoce, contemporaine des accidents secondaires. Cette pleurésie précoce a été bien décrite par MM. Chantemesse et Widal[1]. Vous en avez vu tout récemment un exemple chez un malade de la salle Saint-Christophe. Ce jeune garçon, âgé de vingt ans, est entré à l'hôpital le 16 mai, pour un point de côté qui est apparu il y a quatre jours. Cette douleur, à peu près localisée à l'angle inférieur de l'omoplate gauche, a acquis en deux jours une vive intensité et la respiration en a été fortement gênée. A l'examen du malade, on constate une pleurésie sans épanchement; il n'y a ni matité, ni souffle, ni égophonie, mais aux deux temps de la respiration, on entend de gros frottements qui s'étendent très bas en arrière et latéralement jusqu'à la région axillaire. Tous les autres organes sont sains; l'auscultation du poumon n'y révèle aucune lésion; il s'agit donc d'une pleurésie sèche,

1. Chantemesse et Widal. Pleurésie du stade roséolique de la syphilis *Société médicale des hôpitaux*, séance du 10 avril 1890.

apyrétique, très douloureuse, assez étendue, datant de quatre jours. Quelle était la cause de cette pleurésie? On ne pouvait incriminer ni la tuberculose, ni la grippe, ni un refroidissement. Mais ce garçon était en pleine éruption de roséole syphilitique; éruption absolument caractéristique occupant le tronc, la face interne des cuisses et le cou. La syphilis date de deux mois; nous trouvons la cicatrice du chancre sur la face dorsale de la verge. Aux aines existe une double pléiade ganglionnaire; le malade se plaint de céphalée surtout violente le soir; il se plaint également de mal de gorge, et nous constatons une angine syphilitique avec plaques muqueuses. En résumé, chez ce garçon qui est au deuxième mois de son infection syphilitique, avec adénopathies, roséole, plaques muqueuses, éclate une pleurésie. Il me semble naturel de considérer cette pleurésie comme un accident secondaire de la syphilis. Je soumets le malade au traitement mercuriel, on lui donne tous les jours une pilule de 5 centigrammes de protoiodure d'hydrargyre et 2 grammes d'iodure de potassium. La pleurésie reste sèche; je ne constate aucun épanchement; douleurs et frottements diminuent et disparaissent; et le 26 mai, dix jours après son entrée, le malade nous quittait ne conservant plus aucune trace de sa pleurésie.

Voici une des observations publiées par MM. Chantemesse et Widal. Une femme âgée de vingt-neuf ans, a été prise vers le milieu de septembre 1889, d'une éruption de roséole syphilitique généralisée, avec plaques muqueuses de la gorge, adénopathies de l'aine et du cou, etc. Au commencement de novembre, la malade ressent une douleur très vive au côté droit de la poitrine. Un médecin aurait alors diagnostiqué une pleurésie avec épanchement. En décembre, les mêmes douleurs avec gêne de la respiration se montrent au côté gauche. La malade entre dans notre service le 29 janvier 1890. Elle porte sur tout le corps et particulièrement sur les flancs et l'épigastre des syphilides papulo-squameuses et papulo-croûteuses très abondantes, avec plaques muqueuses de la gorge et de la bouche; adénopathies cervicales, syphilides pigmentaires à la base du cou,

douleurs dans la continuité des membres et surtout dans les articulations. On ne constate ni tuméfaction des jointures, ni crépitations articulaires. La température dépasse le soir 38 degrés; elle atteint quelquefois 39°. A l'auscultation, nous constatons un double épanchement aux parties inférieures des deux plèvres, plus abondant à droite qu'à gauche. En tenant compte de la bilatéralité de l'épanchement, de son faible volume, de la température peu élevée et de quelques douleurs articulaires, nous crûmes d'abord qu'il s'agissait d'une pleurésie rhumatismale. Mais les phénomènes ultérieurs nous ont fait modifier notre diagnostic et rattacher la lésion de la plèvre à la syphilis.

En effet, vers la fin de février, l'épanchement persistait toujours et une iritis syphilitique assez grave était survenue. L'éruption cutanée était toujours très visible. La température présentait une marche irrégulière; elle restait normale ou à peu près normale pendant trois ou quatre jours, puis, un soir, elle s'élevait brusquement à 38 degrés ou 38°,5. A partir du début de l'iritis, le traitement par les frictions mercurielles fut institué avec grande énergie; peu à peu, les éruptions s'effacent, ainsi que les épanchements pleuraux. Vers le milieu de mars, on n'entendait plus que des frottements à la base droite. En ce moment (17 avril), la plèvre semble avoir retrouvé son état normal, la respiration est pure aux deux sommets. L'état général est bon, les forces et l'embonpoint ont reparu. Les caractères principaux de cette pleurésie ont été : sa longue durée, sa bilatéralité, son apparition au milieu de phénomènes qui appartiennent, sans exception, à une infection syphilitique grave, sa disparition complète, sans reliquat, coïncidant avec la guérison de la peau, de la gorge et de l'iris.

D'autres observations du même genre ont été publiées; il est donc bien avéré aujourd'hui qu'il existe une pleurésie syphilitique contemporaine des accidents secondaires. Pourquoi, du reste, n'y aurait-il pas une pleurésie syphilitique précoce, alors que nous voyons la néphrite, l'artérite, l'ictère, la bronchite, apparaître comme autant de manifestations précoces de l'infection syphilitique? La pleurésie syphilitique

précoce est sèche ou avec épanchement; je ne crois pas que l'épanchement ait jamais été assez considérable pour nécessiter la thoracentèse. Une différence importante entre la pleurésie syphilitique précoce et la pleurésie syphilitique tardive, c'est que la première n'est pas associée à des lésions pulmonaires, tandis que l'autre fait partie du syphilome broncho-pulmonaire que nous avons précédemment étudié.

J'ai encore quelques mots à vous dire des *adénopathies syphilitiques du médiastin.* Ces adénopathies trachéo-bronchiques existent aux cas d'hérédo-syphilis ou au cas de syphilis acquise. Elles ne sont pas fréquentes, mais elles peuvent acquérir une importance prépondérante par la compression qu'elles exercent sur les organes du voisinage. Voici une observation d'adénopathie hérédo-syphilitique[1] : A. G..., est accompagnée par sa mère à la consultation gratuite de l'hôpital Saint-André, le 28 janvier 1885. Cette enfant, âgée de dix ans et demi, a une figure régulière, le front proéminent et paraît fort intelligente. Elle souffre depuis trois mois de palpitations cardiaques, d'étourdissements avec anhélation et céphalée violente vespérale. L'enfant saigne très souvent du nez, la peau est décolorée, avec une teinte enfumée, les muqueuses sont pâles. Cependant, à part un air de lassitude et l'apparence vieillie que le développement exagéré du front imprime à la physionomie, cette fillette paraît assez bien se porter. Pas trace de scrofule. Une toux très opiniâtre et très pénible, survenant par quintes, fatigue la petite malade depuis à peu près trois mois. Divers médicaments, la digitale, le fer, l'huile de foie de morue, n'ont donné aucun résultat.

Nous apprenons que la mère a fait deux fausses couches à sept mois et demi et à huit mois. Avant la naissance de A..., c'est-à-dire immédiatement après son mariage, cette femme a eu mal à la gorge, elle a perdu ses cheveux et elle a constaté sur le corps des taches et une éruption à la paume des mains. Un mois et demi avant ces accidents, le mari (ma-

1. Dufourg. De l'adénopathie trachéo-bronchique syphilitique. *Thèse* de Bordeaux, 1887.

telot, de retour d'un voyage en Australie), avait présenté des phénomènes analogues. Examen de la petite malade : les dents sont des dents hérédo-syphilitiques en train de se transformer en dents d'Hutchinson. Elles sont crénelées, cuspidées à trois points sur leur bord libre, ulcérées sur leur face antérieure. A la palpation du cou, on trouve des deux côtés une chaîne ganglionnaire, les ganglions sont durs, non agglomérés ; le thorax est maigre, en carène ; les creux sus et sous-claviculaires sont déprimés et fortement prononcés. Les veines jugulaires sont dilatées, et sur la face antérieure du cou se voit un lacis veineux abondant, affaissé au repos, mais qui gonfle sous l'influence d'un effort. A la percussion, la sensation d'élasticité normale fait place à une augmentation de résistance sur le manubrium sternal. On constate une zone de matité, circonscrite à droite par un tympanisme à timbre éclatant et à tonalité élevée, s'étendant depuis le bord supérieur de la troisième côte. La matité est surtout prononcée au niveau de l'articulation sterno-claviculaire droite. Les limites latérales de la zone mate se confondent avec les bords du sternum, excepté à droite où elles le dépassent d'environ 4 centimètres. La région sous-claviculaire droite est franchement tympanique.

A l'auscultation, la respiration est affaiblie et on perçoit quelques râles sonores. A droite, les vibrations thoraciques sont diminuées. Au sommet gauche, la respiration est diminuée quoique bien moins qu'à droite. Les lames vertébrales des trois premières vertèbres dorsales sont mates ; dans tout le sommet droit, on trouve un souffle dur, presque caverneux, avec quelques râles humides. Les mouvements respiratoires sont lents. L'inspiration et l'expiration se font en plusieurs temps. La toux très pénible est quinteuse ; souvent l'enfant a des quintes de toux qui durent plusieurs minutes et qui la menacent d'asphyxie. En somme, on trouve là les signes et les symptômes de l'adénopathie médiatine trachéo-bronchique. L'expectoration est muco-purulente et considérable. On constate à la base du cœur un souffle au second temps. Étant donné le diagnostic d'hérédo-syphilis, on ordonne : iodure de potassium, 10 grammes ; sublimé corrosif,

5 centigrammes ; sirop de groseilles, 150 grammes. Trois cuillerées à café par jour. Chlorate de potasse, 3 grammes par jour.

Nous revoyons la petite malade tous les huit jours, pendant deux mois, puis tous les quinze jours, jusqu'au mois de juin. Sous l'influence de la médication spécifique, l'appétit revient dès la première semaine et la céphalalgie cesse ; puis le cœur reprend petit à petit l'allure normale ; le souffle de la base disparaît. Petit à petit, la matité interscapulaire diminue, puis s'efface ; en même temps, la respiration devient plus active au sommet des deux poumons et les vibrations thoraciques reparaissent. Modifications parallèles s'observent dans la chaîne ganglionnaire antérieure, mais surtout au niveau du groupe péritrachéo-bronchique droit. Après vingt-cinq jours de traitement, c'est à peine si on trouve de la matité au niveau de l'articulation sterno-claviculaire droite. Peu à peu aussi, sous la clavicule droite, le murmure vésiculaire reparaît, l'inspiration et l'expiration se régularisent; la toux est moins quinteuse, les crises de suffocation spasmodique diminuent de fréquence, puis disparaissent. L'enfant est examinée en janvier 1886 : cœur et poumons ne présentent plus rien d'anormal. Elle est encore revue en 1887 à plusieurs reprises. La guérison se maintient. L'adénopathie syphilitique trachéo-bronchique était donc ici indéniable.

L'adénopathie trachéo-bronchique existe également au cas de syphilis acquise [1]. Dans une observation de M. Balzer, concernant un malade qui avait eu entre autres symptômes du *cornage* et du *tirage*, on trouva à l'autopsie une adénopathie scléro-gommeuse, des ganglions trachéo-bronchiques avec syphilome scléreux broncho-pleuro-pulmonaire. Dans un cas publié par M. Raymond, au sujet d'une malade qui avait eu entre autres symptômes du cornage et du tirage, on trouva à l'autopsie une adénopathie syphilitique péritrachéale avec rétrécissement de la trachée et compression du nerf récurrent droit [2]. En pareil cas, l'adénopathie trachéo-bronchique

1. Forget. Syphilose pulmonaire compliquée d'adénopathie trachéo-bronchique, *Thèse* de Bordeaux, 1890.

2. Raymond. *Société médicale des hôpitaux*, juin 1890.

survient à titre de complication, elle est toujours associée au syphilome broncho-pulmonaire.

J'ai encore à vous parler de l'association possible de la syphilis pulmonaire et de la tuberculose. Cette association *tuberculo-syphilitique* peut se faire de deux façons : tantôt c'est la tuberculose qui vient compliquer la syphilis, tantôt c'est la syphilis qui vient compliquer la tuberculose. Envisageons ces deux modalités.

Dans la première catégorie, la tuberculose se déclare chez un syphilitique; elle peut faire son apparition, d'une façon précoce, dès les premiers mois de la syphilis ou, d'une façon tardive, quelques années plus tard. L'apparition précoce de la tuberculose est parfois tellement hâtive, qu'elle est contemporaine de la roséole et des premières plaques muqueuses ; je me demande, en pareil cas, si la tuberculose n'existait pas déjà à l'état latent et si la syphilis n'a pas fait germer ou éclore des graines bacillaires qui sommeillaient. J'ai vu deux cas de ce genre, dont l'un avec M. Fournier : chez un jeune garçon de vingt ans, solide et d'apparence robuste, les premières hémoptysies et les signes initiaux de tuberculose pulmonaire au sommet gauche apparurent deux mois après le chancre syphilitique. M. Jacquinet a réuni dans sa thèse[1] huit observations concernant l'apparition précoce de la tuberculose chez des individus en pleine période secondaire, alors qu'ils présentaient des syphilides cutanées ou muqueuses, l'infection syphilitique ne remontant qu'à quelques mois ou à peine quelques années. « Dans ces cas, la tuberculose pulmonaire a suivi une marche rapide et l'évolution de la maladie s'est faite en peu de mois. Si l'on consulte les statistiques, il semble que les cas graves de tuberculose pulmonaire appartiennent à la période où la syphilis a le plus grand degré d'activité et de virulence. » Cette assertion est possible, mais il n'en a pas été ainsi dans les deux cas que j'ai observés.

C'est à la période tertiaire de la syphilis que la tubercu-

1. Jacquinet. Tuberculose pulmonaire chez les syphilitiques. *Thèse* de Paris, 1895.

lose fait le plus souvent son apparition. En vous parlant des laryngopathies syphilitiques, je vous ai dit comment une syphilide laryngée ulcérée peut déterminer la fixation du bacille de Koch ; c'est par un procédé analogue que chez un individu sain et vigoureux, exempt de tout antécédent tuberculeux, une syphilide tertiaire du poumon peut favoriser la fixation du bacille et l'éclosion de tubercules dans cet organe. Voilà qui nous explique pourquoi, après avoir longtemps cherché en vain le bacille de Koch dans les crachats de malades porteurs de gommes pulmonaires, on peut finir par l'y rencontrer un jour. Si, dans un même poumon, le tubercule s'unit ainsi au syphilome, ce n'est pas qu'il existe un état anatomique hybride, combinaison de ces deux lésions, sous forme de scrofulate de vérole, comme disait Ricord. La lésion syphilitique et la lésion tuberculeuse naissent, se développent, évoluent côte à côte, mais séparément, et chacune pour son compte ; la preuve anatomique en a été faite par M. Potain au sujet d'une autopsie où il rencontra des tubercules disséminés autour d'un bloc de pneumonie blanche syphilitique. Cette infection secondaire du poumon syphilitique par la tuberculose nous permet de paraphraser le vieil adage de Niemeyer : « Le plus grand danger pour un phtisique syphilitique est de devenir tuberculeux ».

Pour M. Landouzy, l'apparition de la tuberculose chez un ancien syphilitique n'a pas la même gravité que l'apparition de la tuberculose au début de la syphilis. « Tout autres m'ont paru les choses, dit M. Landouzy, qnand il s'est agi d'un ancien syphilitique, ayant quelque vingt années de syphilis, auquel venait s'attaquer la tuberculose. Les malades ressortissant à cette variété chronologique d'association morbide m'ont paru, dans une dizaine de cas au moins, faire une tuberculose toute particulière, laquelle tuberculose s'affirmait, au point de vue anatomo-pathologique, plutôt fibreuse, et au point de vue de l'évolution, lente, torpide, apyrétique, non diffusante. C'est à propos de cette catégorie de malades, anciens syphilisés, néo-tuberculeux, que j'ai l'habitude de dire familièrement qu'ils aboutissent au vérolate de tuberculose. »

La syphilis héréditaire a, sur le développement de la tuberculose, une action qu'on peut interpréter de différentes façons, mais qui est indiscutable. « Ce qui ressort, en toute évidence, de l'observation clinique, dit M. Fournier, c'est que l'hérédité syphilitique, en raison sans doute de l'état d'appauvrissement relatif qu'elle inflige à l'organisme, constitue une prédisposition puissante à diverses maladies. C'est ainsi qu'on a remarqué de vieille date la fréquence des affections scrofulo-tuberculeuses chez les enfants issus de souche syphilitique. Il est certain que le terrain syphilitique est éminemment propice à la culture du bacille; car, de par les statistiques, de par l'observation contemporaine, qui n'a fait que confirmer sur ce point les résultats de nos prédécesseurs, il est indéniable que les hérédo-syphilitiques paient un large tribut aux diverses manifestations de la scrofulo-tuberculose, notamment aux affections osseuses (mal de Pott, coxalgie, etc.), voire au lupus tuberculeux. On peut se demander pour quelle raison le syphilitique donne si souvent naissance à un enfant tuberculeux, si c'est par suite de l'état de cachexie, ce qui n'est pas constant, ou par suite de la transmission d'un agent spécifique qui favorise le développement de l'autre. On sait aussi que la syphilis est une des maladies constitutionnelles qui produisent le plus d'avortements, d'adénites strumeuses, de scrofules abâtardies, en un mot, de ces êtres chétifs, rachitiques, de ces sujets malingres ou frappés d'infantilisme, qui sont pour la tuberculose une proie facile. »

Arrivés au terme de cette étude sur la syphilis pulmonaire (acquise ou héréditaire), nous pouvons, je crois, en faire émerger les modalités cliniques suivantes :

Premier type. — Syphilome pulmonaire à marche aiguë, simulant la tuberculose aiguë.

Deuxième type. — Syphilome pulmonaire à marche lente, simulant la tuberculose chronique vulgaire et la phtisie à la période des cavernes.

Troisième type. — Syphilome broncho-pulmonaire scléreux ou scléro-gommeux, simulant la pneumonie chronique

la cirrhose du poumon, avec ou sans dilatation des bronches, avec ou sans pleurésie, avec ou sans adénopathie trachéo-bronchique.

Quatrième type. — Pleurésie syphilitique précoce ou tardive, isolée ou associée aux lésions scléreuses pulmonaires.

Cinquième type. — Pneumopathie syphilitique compliquée de tuberculose pulmonaire.

Occupons-nous, Messieurs, du *traitement* de la syphilose pulmonaire; ici comme dans toute syphilis, les agents thérapeutiques sont le mercure et l'iodure. Ces deux médicaments ont l'un et l'autre une merveilleuse action sur la syphilis tertiaire ; mais, si je devais choisir entre les deux, c'est au mercure que je donnerais la préférence. Les anciennes préparations mercurielles, le protoiodure d'hydargyre, la liqueur de van Swieten, les frictions mercurielles, etc., rendent de réels services; mais rien ne vaut, à mon sens, l'injection mercurielle, surtout l'injection de solution huileuse de biiodure d'hydrargyre. Chaque seringue de Pravaz, c'est-à-dire chaque centimètre cube de cette solution représente 4 milligrammes de substance active. On pratique, avec toutes les précautions aseptiques, une première série de quinze à vingt injections, une par jour ; on peut même augmenter la dose et injecter tous les jours 6 milligrammes au lieu de 4.

Après cette première série, on interrompt les injections et on les remplace par l'iodure de potassium, administré, suivant la tolérance du malade, à la dose journalière de 2 à 10 grammes. Dix à quinze jours après la médication iodurée, on recommence les injections mercurielles et ainsi de suite, si on le juge nécessaire, à plusieurs reprises.

Les résultats obtenus par cette médication spécifique sont variables suivant les variétés de la syphilose pulmonaire. Au cas de syphilome broncho-pulmonaire scléreux, avec transformation scléreuse du parenchyme pulmonaire, des bronches, de la plèvre, les résultats thérapeutiques sont lents, l'amélioration se fait attendre et la guérison complète est rarement obtenue, parce que la transformation des tissus

est définitive. Mais si le syphilome pulmonaire est encore en évolution active, s'il s'agit de gomme circonscrite ou de syphilome infiltré à forme broncho-pneumonique, vous obtiendrez des résultats qui, parfois, sont vraiment surprenants. Il suffit pour vous en convaincre de vous rappeler l'histoire clinique et thérapeutique des malades dont il a été question dans ces leçons; j'y reviens brièvement. Les deux malades que vous avez vus et suivis salle Saint-Cristophe ont été guéris, l'un de son syphilome pulmonaire aigu, l'autre de son syphilome pulmonaire chronique. La malade de M. Giraudeau, cette femme à laquelle une caverne pulmonaire à évolution rapide avait donné toutes les apparences de la phtisie aiguë, fut rapidement et définitivement guérie en quelques semaines. La malade de Gubler avec sa caverne pulmonaire et ses symptômes de phtisie fut également guérie en peu de temps. Chez le malade auquel M. Fournier et moi avions constaté une fonte rapide du sommet du poumon droit et un testicule syphilitique, la guérison fut obtenue en quelques semaines. Le jeune homme qui paraissait arrivé à la dernière période de la phtisie et chez lequel je constatai une énorme caverne du poumon droit, fut guéri avec une rapidité vraiment merveilleuse. La guérison fut tout aussi surprenante chez la malade dont M. Fournier a rapporté l'histoire à l'Académie. Je vous en dirai autant de la fillette soignée par MM. Dubousquet-Laborderie et Gaucher. Tout aussi remarquable est la guérison obtenue par M. Panas, chez la jeune femme dont la caverne pulmonaire avait évolué en même temps qu'une syphilide tertiaire du front. C'est en groupant ces observations, c'est en voyant comment on a rendu à la santé et à la vie des gens cachectiques, qui présentaient le tableau de la tuberculose pulmonaire à sa phase ultime, que l'on comprend l'impérieuse nécessité de faire un bon diagnostic et un bon traitement.

Et la preuve irréfutable que tous ces malades guéris ou sauvés par le traitement spécifique avaient bien des lésions syphilitiques du poumon, c'est qu'ils ont également guéri de manifestations syphilitiques, visibles et tangibles, qui évoluaient ailleurs, en même temps que leur syphilome pulmo-

naire. Ainsi, le malade que j'ai soigné avec M. Fournier a guéri simultanément de son syphilome pulmonaire et de son syphilome testiculaire. La malade de M. Giraudeau a guéri successivement de son syphilome pulmonaire, de sa gomme vaginale et de sa périostite frontale. La malade de Gubler a guéri de son syphilome pulmonaire et de son exostose tibiale. La malade de M. Fournier a guéri successivement de son ulcération phagédénique du pied et de sa syphilose cavitaire pulmonaire. La malade de M. Panas a guéri presque en même temps de sa *corona veneris* et de l'excavation de son poumon. La fillette soignée par MM. Dubousquet-Laborderie et Gaucher a guéri simultanément de sa caverne pulmonaire et de sa périostite syphilitique sternale.

Tant de preuves accumulées ne peuvent et ne doivent vous laisser aucun doute sur l'existence du syphilome pulmonaire et sur l'efficacité parfois surprenante du traitement. Aussi, en face d'un malade suspect de tuberculose pulmonaire, pensez toujours à la possibilité de la syphilis ; en face d'un malade considéré comme phtisique incurable, pensez encore à la syphilis ; et si des examens de crachats plusieurs fois répétés dénotent l'absence du bacille de Koch, ayez recours sans tarder au traitement spécifique, pratiquez des injections de biiodure d'hydrargyre : *c'est la pierre de touche;* vous aurez peut-être la chance d'obtenir des guérisons inespérées.

Je termine cette leçon par les conclusions suivantes :

1° Le syphilome pulmonaire peut revêtir les formes les plus diverses. Nous avons étudié d'abord deux de ces formes : le syphilome gommeux circonscrit et le syphilome infiltré broncho-pneumonique.

2° Nous avons ensuite passé en revue des formes plus rares : le syphilome scléreux broncho-pulmonaire, la dilatation bronchique, les adénopathies médiastines.

3° La pleurésie syphilitique est précoce ou tardive. La pleurésie tardive n'est jamais isolée, elle est associée à des lésions scléreuses du poumon. La pleurésie précoce est isolée, elle peut apparaître dès les premiers mois de l'infection syphilitique.

4° La tuberculose et la syphilis peuvent s'associer sous forme de combinaisons diverses toujours graves.

5° Le traitement de la syphilis pulmonaire, le mercure et l'iodure de potassium, ont moins d'action sur les lésions scléreuses, alors que le parenchyme broncho-pulmonaire est définitivement transformé en un nouveau tissu.

6° Le traitement mercuriel et ioduré donne des résultats remarquables, parfois surprenants, dans toutes les autres formes de la syphilis pulmonaire ; on rend à la santé des gens qui paraissaient arrivés à la période ultime d'une phtisie pulmonaire.

TABLE DES MATIÈRES

Pages.

PREMIÈRE LEÇON

EXULCERATIO SIMPLEX. — HÉMATÉMÈSES FOUDROYANTES GUÉRIES PAR INTERVENTION CHIRURGICALE. 1

DEUXIÈME LEÇON

EXULCERATIO SIMPLEX. DIAGNOSTIC ANATOMIQUE ET DIAGNOSTIC CLINIQUE. 23

TROISIÈME LEÇON

EXULCERATIO SIMPLEX. — TRAITEMENT MÉDICAL ET TRAITEMENT CHIRURGICAL. 44

QUATRIÈME LEÇON

SYPHILIS DE L'ESTOMAC 63

CINQUIÈME LEÇON

PERFORATION DE L'ULCÈRE SIMPLE DE L'ESTOMAC. — PÉRITONITE SURAIGUE 81

SIXIÈME LEÇON

LE CHANCRE DE L'AMYGDALE 97

SEPTIÈME LEÇON

EMPYÈME PULSATILE GUÉRI PAR INTERVENTION CHIRURGICALE 118

Pages

HUITIÈME LEÇON

EMPYÈME PULSATILE. — PATHOGÉNIE. DIAGNOSTIC. TRAITEMENT 134

NEUVIÈME LEÇON

MALADIE D'ADDISON SANS TEINTE BRONZÉE. — FORME FRUSTE 150

DIXIÈME LEÇON

LE FOIE APPENDICULAIRE. — ABCÈS DU FOIE CONSÉCUTIFS A L'APPENDICITE 167

ONZIÈME LEÇON

OBLITÉRATION PERMANENTE DU CANAL CHOLÉDOQUE. — DIAGNOSTIC DES CAUSES DE L'OBLITÉRATION. TRAITEMENT CHIRURGICAL 191

DOUZIÈME LEÇON

OBLITÉRATION PERMANENTE DU CANAL CHOLÉDOQUE. — DIAGNOSTIC DES CAUSES DE L'OBLITÉRATION. TRAITEMENT CHIRURGICAL 215

TREIZIÈME LEÇON

NÉPHRITE SYPHILITIQUE. — SYPHILIS DU REIN. 242

QUATORZIÈME LEÇON

SYPHILIS TERTIAIRE DU REIN 269

QUINZIÈME LEÇON

LA GROSSESSE ET LES LITHIASES BILIAIRE, URINAIRE ET APPENDICULAIRE. 294

SEIZIÈME LEÇON

LA GROSSESSE ET L'APPENDICITE 315

DIX-SEPTIÈME LEÇON

LA TOXICITÉ DE L'APPENDICITE 334

Pages.

DIX-HUITIÈME LEÇON

SYPHILIS DU POUMON ET DE LA PLÈVRE 354

DIX-NEUVIÈME LEÇON

SYPHILIS DU POUMON ET DE LA PLÈVRE 382

Paris. — L. Maretheux, imprimeur, 1, rue Cassette. — 13673.

Bibliothèques
Université d'Ottawa
Echéance

Libraries
University of Ottawa
Date Due

55

39003 015665879

Document non prêté
Non-circulating item

U D' / OF OTTAWA
COLL ROW MODULE SHELF BOX POS C
333 14 05 02 09 07 7